A. LE DENTU ET P. DELBET

NOUVEAU TRAITÉ DE CHIRURGIE

MALADIES DU CRANE ET DE L'ENCÉPHALE

J. B. BAILLIÈRE & FILS

The University Library
Leeds

Medical and Dental
Library

STORE

30106 004185384

Digitized by the Internet Archive
in 2015

https://archive.org/details/b21519122

H 314

XIII

MALADIES

DU CRANE ET DE L'ENCÉPHALE

COLLABORATEURS

ALBARRAN (J.), professeur à la Faculté de médecine, chirurgien de l'hôpital Necker.

ARROU (J.), chirurgien de l'hôpital Hérold (Enfants-Malades).

AUVRAY (M.), professeur agrégé à la Faculté de médecine, chirurgien des hôpitaux.

BÉRARD (Léon), professeur agrégé à la Faculté de médecine de Lyon, chirurgien des hôpitaux de Lyon.

BRODIER (H.), ancien chef de clinique chirurgicale à la Faculté de médecine de Paris.

CAHIER (L.), médecin principal de l'armée, professeur agrégé au Val-de-Grâce.

CASTEX (A.), chargé du cours de laryngologie, otologie et rhinologie à la Faculté de médecine de Paris.

CHEVASSU (Maurice), prosecteur à la Faculté de médecine de Paris.

CUNÉO (B.), professeur agrégé à la Faculté de médecine, chirurgien des hôpitaux de Paris.

DELBET (Pierre), professeur agrégé à la Faculté de médecine, chirurgien de l'hôpital Laënnec.

DUJARIER (Charles), chirurgien des hôpitaux de Paris.

DUVAL (Pierre), professeur agrégé à la Faculté de médecine, chirurgien des hôpitaux.

FAURE (J.-L.), professeur agrégé à la Faculté de médecine, chirurgien de l'hôpital Cochin.

GANGOLPHE (Michel), professeur agrégé à la Faculté de médecine de Lyon, chirurgien de l'Hôtel-Dieu.

GUINARD (Aimé), chirurgien de l'Hôtel-Dieu.

JABOULAY (M.), professeur de clinique chirurgicale à la Faculté de médecine de Lyon, chirurgien de l'Hôtel-Dieu.

LAUNAY (Paul), chirurgien des hôpitaux de Paris.

LEGUEU (Félix), professeur agrégé à la Faculté de médecine, chirurgien de l'hôpital Tenon.

LUBET-BARBON (F.), ancien interne des hôpitaux de Paris.

MAUCLAIRE (Pl.), professeur agrégé à la Faculté de médecine, chirurgien de la Maison municipale de santé.

MORESTIN (H.), professeur agrégé à la Faculté de médecine, chirurgien de la Maison municipale de santé.

OMBRÉDANNE (L.), professeur agrégé à la Faculté de médecine de Paris, chirurgien des hôpitaux de Paris.

PATEL (Maurice), professeur agrégé à la Faculté de médecine de Lyon.

RIEFFEL (H.), professeur agrégé à la Faculté de médecine de Paris, chirurgien des hôpitaux, chef des travaux anatomiques.

SCHWARTZ (Anselme), ancien prosecteur, chef de clinique chirurgicale à la Faculté de médecine.

SEBILEAU (P.), professeur agrégé à la Faculté de médecine, chirurgien de l'hôpita Lariboisière, directeur des travaux anatomiques.

SOULIGOUX (Ch.), chirurgien des hôpitaux de Paris.

TERSON (Albert), ancien chef de clinique ophtalmologique de la Faculté de médecine.

VEAU (Victor), chirurgien des hôpitaux de Paris.

VILLAR (Francis), professeur à la Faculté de médecine de Bordeaux, chirurgien des hôpitaux.

3436-08. — Corbeil. Imprimerie Éd. Crété.

NOUVEAU TRAITÉ DE CHIRURGIE

Publié en fascicules

SOUS LA DIRECTION DE

A. LE DENTU
Professeur de clinique chirurgicale à la Faculté de médecine,
Chirurgien de l'Hôtel-Dieu.

PIERRE DELBET
Professeur agrégé à la Faculté de médecine,
Chirurgien
de l'Hôpital Laennec.

XIII

MALADIES DU CRANE

ET DE L'ENCÉPHALE

PAR

M. AUVRAY
PROFESSEUR AGRÉGÉ A LA FACULTÉ DE MÉDECINE DE PARIS
CHIRURGIEN DES HÔPITAUX

Avec 130 figures intercalées dans le texte

PARIS
LIBRAIRIE J.-B. BAILLIÈRE ET FILS
19, Rue Hautefeuille, près du Boulevard Saint-Germain

1909
Tous droits réservés.

UNIVERSITY OF LEEDS
MEDICAL LIBRARY.

603513

NOUVEAU TRAITÉ DE CHIRURGIE

PUBLIÉ SOUS LA DIRECTION DE

MM. A. LE DENTU ET PIERRE DELBET

MALADIES DU CRANE ET DE L'ENCÉPHALE

PAR

M. AUVRAY,
Professeur agrégé à la Faculté de médecine de Paris,
Chirurgien des Hôpitaux.

I. — APERÇU HISTORIQUE SUR LA CHIRURGIE CRANIENNE (1).

Je ne peux forcément donner ici qu'un aperçu sur l'histoire de la chirurgie cranienne à travers les âges, et je renvoie, pour une étude plus approfondie de la question, aux publications de Paul Delvoie sur l'*Histoire de la trépanation cranienne* (Bruxelles, 1893); de Chipault, dans la *Chirurgie cranienne*; de Terrier et Péraire dans le livre qu'ils ont consacré à l'opération du trépan (Paris, 1895); de Capitan, dans l'*État actuel de la chirurgie nerveuse* de Chipault; de Manouvrier dans les *Bulletins et Mémoires de la Société d'anthropologie*; de René Lefort, qui a publié en 1906, dans *l'Écho médical du Nord*, une revue sur *la trépanation à travers les âges*.

I. **PERFORATIONS CRANIENNES PRÉHISTORIQUES.** — L'histoire de la chirurgie cranienne remonte à la plus haute antiquité, puisqu'il est parfaitement démontré aujourd'hui que la trépanation fut pratiquée, probablement dans un but thérapeutique, à la *période néolithique*. Des crânes trépanés, appartenant à l'âge de la pierre, ont été en effet

(1) Leçon d'ouverture du « cours sur la chirurgie du crâne » fait à la Faculté de médecine de Paris pendant le deuxième semestre 1907.

mis à jour aux cours de fouilles pratiquées dans les différentes parties du monde. En France, Prunières en a trouvé dans les dolmens de la Lozère : de Baye dans la Marne ; Manouvrier a étudié des crânes trépanés provenant de Seine-et-Oise ; les départements de Seine-et-Marne, de l'Oise, des Deux-Sèvres, la Bretagne, le Poitou, l'Isère, le Gard, les grottes des Cévennes, etc., en ont fourni des exemples. On en a trouvé dans presque tous les pays d'Europe et dans les différentes parties du monde : en Algérie dans les dolmens de Rochnia, aux Canaries, dans les Deux Amériques, en Océanie.

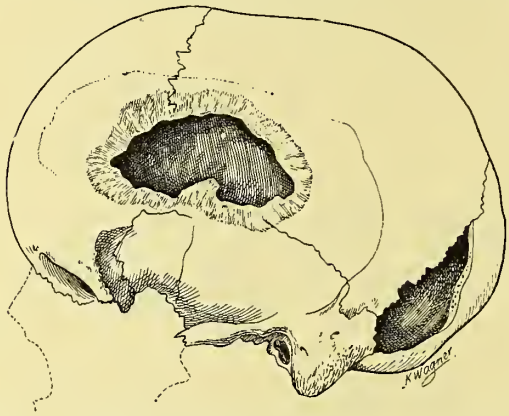

Fig. 1. — Orifice de trépanation observé sur un crâne préhistorique recueilli dans le domaine de Menouville (Seine-et-Oise). Le sujet a survécu à l'opération (Manouvrier).

Paul Broca étudia ces crânes à plusieurs reprises devant la Société d'anthropologie et s'efforça d'établir les caractères des perforations, qui souvent étaient pratiquées chez des enfants.

Elles sont généralement elliptiques, siègent surtout au niveau du pariétal, sont parfois au nombre de deux ou trois et peuvent atteindre de grandes dimensions. C'est ainsi que, sur un crâne provenant du domaine de Menouville (Seine-et-Oise) et étudié par Manouvrier, l'ouverture mesurait dans son grand axe antéro-postérieur $7^{cm},2$ et dans son petit axe vertical $3^{cm},5$ (fig. 1). Lorsque la perforation osseuse est elliptique, les bords en sont obliques et taillés en biseau ; l'orifice est par conséquent plus large au niveau de la table externe. D'autres fois, la perte de substance osseuse faite comme à la scie a des bords droits et intéresse d'une façon à peu près égale les deux tables de l'os.

Ces différences dans la forme de l'orifice de trépanation tiennent à la façon dont l'opération était pratiquée. On se servait de *silex taillés*, et la trépanation était exécutée suivant plusieurs procédés.

Pour Broca, l'ouverture du crâne était faite par *raclage*, par usure de l'os à l'aide du silex, ce qui explique la forme ovalaire de la perforation et l'obliquité de ses bords.

Une autre méthode consistait à circonscrire par des perforations multiples et rapprochées la portion d'os à enlever en se servant d'un silex pointu manié à la façon d'une vrille.

Enfin de Mortillet a montré que, dans certains cas, le morceau à enlever était délimité par des lignes faites en sciant le crâne au moyen de véritables scies de silex.

Plusieurs auteurs, parmi lesquels Paul Broca, Lucas Championnière, Capitan, Müller (1904), ont essayé de reproduire soit sur des animaux, soit sur des crânes humains, des trépanations en suivant les différentes méthodes que nous venons d'indiquer et en se servant de silex taillés de diverses façons. L'opération a toujours paru laborieuse et longue, mais elle a été bien des fois réalisée. Müller écrit : « J'ai pratiqué quatre trépanations par raclage et sept autres par circonscription de rondelles... »; et il ajoute : « Le procédé qui consiste à pratiquer la rainure par lignes droites raccordées par des courbes est préférable et plus rapide. Lorsque la rondelle n'a plus qu'un point d'adhérence, un silex mince passé par-dessous, en faisant levier, la détache facilement. » La durée de l'opération a varié de trente minutes à une heure cinquante-cinq.

Or, malgré les difficultés et la longueur de l'intervention, on peut affirmer que fréquemment les opérés guérissaient, comme le prouve l'état de cicatrisation du tissu osseux au pourtour de l'orifice de trépanation. Les bords de l'orifice sont recouverts, en effet, d'une couche de tissu compact continu, qui a fait disparaître complètement le tissu spongieux de l'os et qui est différente de la couche lisse qu'on aurait pu obtenir artificiellement en polissant les bords de l'orifice. On peut même affirmer, d'après l'étude morphologique des crânes, comme Manouvrier l'a fait pour un crâne recueilli en Seine-et-Oise, que certains sujets ont survécu pendant de longues années à la trépanation et que celle-ci a eu une influence sur le développement ultérieur du crâne. C'est ainsi que, dans le cas auquel je viens de faire allusion, Manouvrier a établi que la trépanation avait été pratiquée sur le sujet encore jeune et que le crâne avait eu ensuite le temps de croître en volume considérablement, car il a acquis, par suite de cette croissance ultérieure gênée, une déformation très sensible.

Mais on était en droit de se demander si les perforations craniennes étaient le résultat d'une intervention chirurgicale, ou si l'on se trouvait en présence de perforations pathologiques, traumatiques ou liées à une malformation congénitale des parois craniennes, ou encore de perforations posthumes. Or les caractères propres à ces perforations osseuses d'origine chirurgicale, leur forme, leur régularité, leur siège et, d'autre part, l'absence de lésions pathologiques dans le voisinage ou de lésions traumatiques telles que enfoncements, fissures, permettent d'éliminer les perforations pathologiques et les perforations traumatiques. On peut également éliminer les perforations d'origine congénitale, qui sont moins fréquentes et présentent des sièges d'élection (région occipitale, région frontale). Enfin la cicatrisation des bords osseux de la perforation permet d'affirmer

qu'elle a été faite pendant la vie, que le sujet a survécu, et la distingue des trépanations posthumes (1).

Reste à déterminer dans quel but les chirurgiens de la période préhistorique trépanaient sur le vivant. Paul Broca a admis « que les indications de l'opération se rapportaient à l'idée que l'on se faisait alors de certaines affections de la tête ou de certains troubles nerveux, tels que l'épilepsie, l'idiotie, les convulsions, l'aliénation mentale, qu'on attribuait à des causes divines, à des démons, etc. Les opérateurs allaient droit au but en pratiquant une ouverture à la tête pour donner issue à l'esprit emprisonné dans le corps ». La trépanation avait donc un caractère sacré. Il paraît cependant vraisemblable, comme l'admet René Lefort, « que même à l'époque néolithique la trépanation avait un but thérapeutique précis, et certains crânes trépanés ou certains fragments craniens enlevés portent encore la trace de lésions organiques : hydrocéphalie, affections nécrosantes du tissu osseux, et même lésions traumatiques ».

Quant aux résultats fournis par la trépanation, nous sommes naturellement sans données pour les apprécier ; nous savons seulement, je l'ai déjà dit, que les opérés survivaient souvent à l'opération, ce qui fait honneur au courage et à la résistance de l'opéré d'une part, à la hardiesse et à l'habileté de l'opérateur d'autre part. Mais on peut, sans crainte de se tromper, conclure avec Manouvrier « qu'on trépanait si souvent, dans la région parisienne aux temps néolithiques, que c'était vraisemblablement trop souvent ».

Après la période néolithique, la trépanation se fit plus rare ; on retrouve cependant des crânes trépanés par les procédés néolithiques dans les tombes gauloises, franques ou mérovingiennes (Chipault).

Le T sincipital. — La trépanation n'est pas la seule pratique de chirurgie cranienne qui existât à l'âge de la pierre ; il en est une autre qu'on a trouvée, associée ou non à la trépanation, sur certains crânes provenant des dolmens de Seine-et-Oise et qu'on a désignée sous le nom de T sincipital ou marques sincipitales (fig. 2). Manouvrier, qui à plusieurs reprises s'est occupé de la déformation cranienne

(1) L'existence de ces trépanations *posthumes* est cependant indiscutable, et un grand nombre de crânes trépanés l'ont été après la mort. Les rondelles craniennes enlevées servaient d'amulettes qu'on suspendait à des colliers ou à des bracelets pour préserver des génies malfaisants (de Baye). Cet usage des amulettes craniennes existait encore chez les Gaulois. Parfois aussi les fragments osseux enlevés par trépanation d'un crâne étaient introduits dans un autre crâne et devaient porter bonheur au mort dans un nouveau séjour (P. Broca).

La pratique des trapanations posthumes s'est conservée jusqu'à nos jours chez certaines peuplades, qui pratiquent un orifice sur le vertex pour permettre à l'âme de sortir du corps.

Ces trépanations posthumes sont pratiquées en Bolivie pour la conservation du cadavre, et à Bornéo dans le but d'évacuer la substance cérébrale du crâne, qui servira plus tard de coupe à boire, après qu'on aura figuré à sa surface des dessins élégants.

dite T sincipital dans les *Bulletins de la Société d'anthropologie*, la décrit de la façon suivante : « Cette cicatrice en forme de T s'étend sur toute la région du vertex ; sa longue branche, antéro-postérieure, commence un peu au-dessus de la courbe antérieure de l'os frontal et suit la suture sagittale jusqu'au voisinage de l'obélion, un peu en avant des trous pariétaux ; là, elle rencontre à angle droit une branche transversale qui se termine de chaque côté du crâne devant la bosse pariétale, sans descendre jusqu'à la suture lambdoïde. L'ensemble du T ainsi formé est parfaitement symétrique, comme s'il s'agissait d'une incision pratiquée suivant un rite bien arrêté et fidèlement suivi. » La profondeur et la longueur de la cicatrice cranienne sont plus ou moins prononcées.

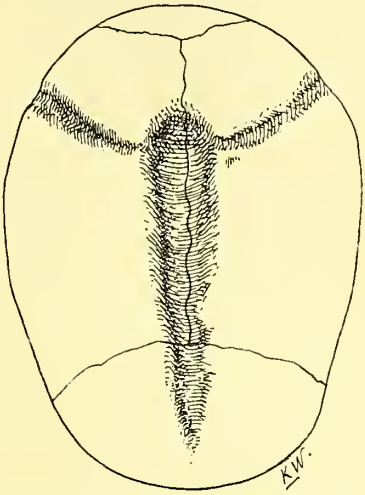

Fig. 2. — T sincipital observé sur un crâne de la période néolithique (Manouvrier).

Le T sincipital a été observé sur des crânes féminins ne présentant aucune trace pathologique. Cette mutilation a été attribuée à une cautérisation profonde faite à l'aide d'un charbon ardent ou d'un silex chauffé au rouge : il s'agirait en somme d'une véritable raie de feu en forme de T, siégeant le long des raies de la chevelure et ayant intéressé non seulement la peau et les tissus sous-cutanés du crâne, mais aussi le périoste et le tissu osseux lui-même, sur lequel elle aurait laissé son empreinte sous forme de sillons plus ou moins profonds.

Dans quel but cette opération était-elle pratiquée ? Plusieurs hypothèses ont été mises en avant. « En faveur de l'origine chirurgicale, écrit Manouvrier, militait déjà un fait certain : la rencontre des marques sincipitales dans les dolmens, où existaient également des crânes trépanés chirurgicalement. Or, à cette raison, vient s'ajouter le fait que les chirurgiens classiques de l'antiquité et du moyen âge ont recommandé précisément ces opérations sur le crâne qui semblaient avoir pu produire les marques sincipitales. Il s'ensuit que, de toutes les hypothèses proposées, celle de l'origine chirurgicale est la seule en faveur de laquelle on puisse invoquer des probabilités très grandes et non plus seulement de vagues possibilités. » Il s'agissait là vraisemblablement d'une méthode révulsive qui avait pour but de faire sortir de la tête du patient le mal qui semblait s'y trouver (douleurs de tête, accidents nerveux de toutes sortes) ; et, si

les crânes sur lesquels ont été observées les marques sincipitales appartenaient à des femmes, « c'est que les maladies ainsi traitées auraient été plus fréquentes chez les femmes, ce qui fait songer aux convulsions hystériques et aux céphalalgies » (Manouvrier).

II. **COUTUMES DE CHIRURGIE CRANIENNE OBSERVÉES DANS LES DIFFÉRENTES PARTIES DU MONDE.** — Ces vieilles pratiques de chirurgie cranienne se sont transmises à travers les âges et même parfois jusqu'à nos jours, où nous voyons la trépanation passée pour ainsi dire à l'état de coutume chez certaines peuplades vivant presque à l'état sauvage. En voici quelques-unes que nous ont fait connaître le plus souvent les récits des voyageurs et qui ont été observées dans les différentes parties du monde. On verra que, si des instruments le plus souvent en métal ont remplacé le silex antique, les procédés de trépanation n'en sont pas moins restés identiques à ceux de l'époque préhistorique.

Sur le continent ***africain***, il existait au temps d'Hérodote une pratique chirurgicale dont l'auteur nous donne la description suivante et qui rappelait celle que nous avons décrite sous le nom de T ou marques sincipitales : « Quand les enfants des Lybiens nomades ont atteint l'âge de quatre ans, ils leur *brûlent les veines du bout de la tête* et quelques-uns celles des tempes, avec de la laine qui n'a point été dégraissée... Ils prétendent que cette opération les met, par la suite, à l'abri des écoulements, de la pituite, et qu'elle leur donne une santé parfaite... Si leurs enfants ont des spasmes pendant qu'on les brûle, ils les arrosent avec de l'urine de bouc; c'est un remède spécifique... » Les populations du nord de l'Afrique pratiquaient cet usage, qu'on a retrouvé également aux îles Canaries, où de nombreux crânes portent les traces de cette opération.

Chez les populations du nord de l'Afrique, la trépanation était et est restée très en honneur chez certaines tribus : son origine paraît remonter à l'époque arabe ou romaine. On retrouve chez les Kabyles de l'Aurès (province de Constantine) des trépaneurs qui jouissent d'une vraie notoriété chirurgicale. Dans certaines familles, on est trépaneur de père en fils, et il est des familles de trépaneurs qui sont particulièrement réputées, entre autres celle des Ouled-Milah. Ces thoubibs s'instruisent des pratiques de la trépanation dans deux écoles situées l'une à Téherdéja, l'autre à Chébla. Ils ont un appareil instrumental très complet, consistant en scies, tarières et instruments élévatoires de formes plus ou moins bizarres. Le Dr Vincent (d'Alger), écrit que, pour ces Arabes de l'Aurès, les indications de la trépanation sont : « les fractures simples du crâne, les fractures avec esquilles ou enfoncement, les fractures de la table interne, les cas où l'os est carié ou nécrosé, les corps étrangers encloués dans les os, les grandes douleurs de tête, comme les douleurs

ostéocopes, etc. ». Et plus loin il ajoute : « Quant à la trépanation, ils l'emploient si fréquemment que, dans tout groupe d'individus réunis dans leurs montagnes, on est sûr d'en trouver un ou plusieurs exemples, au point qu'à l'époque de mon excursion il me semblait qu'il y avait plus de trépanés dans le massif de l'Aurès que dans l'Europe entière. »

Il est encore une autre pratique de chirurgie cranienne dont Chipault signale l'existence dans l'oasis d'Ouargla; elle consiste dans l'emploi fréquent de *ventouses craniennes* appliquées derrière les oreilles à la façon des sangsues pour lutter contre les convulsions, les vertiges, la céphalée. « L'opérateur n'est autre, bien entendu, que le barbier : le thoubib, comme le médecin jadis chez nous, considérant comme au-dessous de son caractère sacré la plupart des opérations sanglantes. Quoi qu'il en soit, l'opérateur que nous vîmes se servit, pour scarificateur, d'un couteau ébréché et, pour ventouse, d'un tube de cuivre ouvert par un bout et près de l'ouverture duquel s'embranchait un autre tube, beaucoup plus étroit et un peu plus long. Après avoir savonné la région et bien essuyé, il fit rapidement cinq ou six entailles assez profondes avec son couteau, au niveau de la protubérance occipitale, et appliquant l'orifice de son instrument aspira par le tube étroit : il faut croire qu'il avait la poitrine puissante, car il produisit du premier coup une hémorragie abondante et une boule d'œdème dont aurait été jaloux le ventouseur le plus perfectionné et le plus impeccable. »

En ***Asie***, les coutumes de chirurgie cranienne sont assez rares. Cependant Avicenne, qui exerçait en Perse à l'époque arabe, préconisait pour la cure de la mélancolie et de l'épilepsie les cautérisations cruciales de la tête et les applications de ventouses. Capitan rapporte que, dans l'Hindou-Kousch, on pratique l'*ustion* ou cautérisation faite à l'aide d'un fer rouge appliqué soit sur le vertex, soit au-dessus des oreilles. On attribue à ces brûlures un effet préservatif contre les maladies de la tête chez les enfants.

Le passage suivant extrait du journal la *Lancet* montre aussi que, chez les montagnards du Daghestan, la trépanation est assez fréquemment employée : « Les montagnards du Daghestan ont pour coutume de trépaner dans toutes sortes de circonstances, bien souvent même lorsque cela semble le moins nécessaire. L'opération est pratiquée non seulement pour les traumatismes du crâne et les céphalées, mais encore parfois en vertu du principe d'œil pour œil, dent pour dent. Souvent l'opération est faite sur une personne qui a reçu un coup, principalement pour que le meurtrier ait à payer l'opérateur, ce que, suivant la coutume locale, il est obligé de faire. On peut en conclure que ni l'opérateur ni le patient ne craignent cette opération et que chez eux elle est absolument sans danger. Pour la pratiquer, ils ne se servent point du trépan, mais d'une gouge étroite à angles

émoussés. Une incision est faite aux téguments, puis l'os ruginé est gougé avec l'instrument, et les bords de l'incision sont rapprochés par-dessus. Le Dr Krivyakin, qui a signalé cette étrange coutume dans un journal de médecine militaire russe, dit que le patient reste tout à fait tranquille pendant l'opération et qu'il ne manifeste pas la moindre douleur pendant que l'opérateur attaque les os. » Il est à remarquer que c'est ici pour la première fois que nous voyons la gouge utilisée pour la trépanation du crâne, méthode qui a été très répandue dans la technique opératoire de la trépanation il y a quelques années.

Au Japon, le professeur Ito rapporte que, dans l'ancienne littérature chino-japonaise, la thérapeutique des affections connues de la tête relevait surtout de la petite chirurgie et était de nature empirique. « On appliquait indistinctement les moxas, l'acupuncture, la ponction avec un drain en mèche, les ventouses contre les clous. Contre la céphalalgie, on essayait la pâte à la farine, la phlébotomie et les moxas. Dans, l'hémicrânie, on introduisait dans la narine du même côté le suc d'un radis râpé. On traitait l'alopécie en enduisant avec un emplâtre d'axonge de porc et de cendre de crotte de chat brûlée. Dans la saillie des fontanelles, on appliquait un liniment de blanc d'œuf et de la poudre de crâne de chien brûlé. Dans l'épilepsie, on appliquait des moxas le long des vertèbres. »

En *Océanie*, le Dr Montano décrit une pratique des plus curieuses, employée par les indigènes de certaines régions des Philippines pour guérir la migraine. « La migraine, dit-il, est, dans la ville d'Alby, d'une fréquence excessive chez les indigènes, mais la durée en est courte : quelques heures, une journée en général. Cette affection légère donne lieu à une difformité provoquée assez curieuse. Le malade cherche d'abord du soulagement en comprimant son front au moyen d'un bandeau fortement serré. Si ce moyen est insuffisant, les hommes et les femmes, quand elles ne sont plus jeunes, étirent la peau de la nuque entre les trois doigts du milieu de la main droite, de manière à former un double pli dont le sillon médian loge le doigt médius. Ils compriment ainsi la peau de la région et, la tirant fortement en arrière, arrivent à déterminer une ecchymose. Il paraît que cette ventouse d'un nouveau genre est fort efficace ; aussi les indigènes y ont-ils fréquemment recours. Cette pratique détermine à la longue la production d'un kyste parfois énorme, dont la fréquence frappe toutes les personnes qui arrivent à Alby. »

La *trépanation* était souvent pratiquée, il y a quelques années encore, dans certaines parties de la Polynésie (à Taïti, aux Pomotou, aux Loyalty) ; on trépanait contre les migraines, les névralgies, les vertiges et autres troubles cérébraux.

L'ouverture du crâne était faite par des moyens primitifs : on trépanait par raclage, en usant la paroi osseuse avec un silex, un

morceau de verre ou une dent de requin. Puis, le crâne ouvert, le chirurgien ne craignait pas de s'attaquer à la substance cérébrale ; la partie du cerveau malade était enlevée et remplacée par de la cervelle d'un porc fraîchement tué. Enfin, à l'aide d'une plaque de noix de coco habillement taillée, placée entre la peau et le cerveau, il obturait l'orifice de trépanation pour empêcher la hernie cérébrale.

En ***Amérique***, la trépanation était jadis très répandue chez les Peaux-Rouges, au Mexique, dans l'Amérique centrale, au Pérou. Dans son histoire de la médecine au Mexique, le Dr Flores rapporte que, avant le XVIe siècle, les médecins indiens employaient la suture dans les fractures du crâne ; ils appliquaient ensuite le jus d'une plante qui, en faisant adhérer les lèvres de la blessure, la soustrayait à l'action de l'air. Aujourd'hui aucune coutume de chirurgie cranienne ne semble avoir persisté chez les peuplades sauvages qu'on y rencontre encore en grand nombre (Capitan).

En ***Europe***, nous retrouvons les mêmes pratiques de chirurgie cranienne. Albucasis, qui exerçait aux environs de Cordoue, à l'époque arabe, jugeait que « la cautérisation de la tête est utile quand l'humide ou le froid sont en excès dans le cerveau, ce qui est la cause de la céphalalgie,... afin que les vapeurs du cerveau s'exhalent en ce point ». Le même auteur conseillait la cautérisation dans le traitement de la mélancolie et de l'épilepsie. On devait raser le crâne du malade et cautériser sur le milieu de la tête, sur l'occiput et sur les bosses frontales. Dans plusieurs autres auteurs, on rencontre les mêmes préceptes exposés.

Ils ont été suivis jusqu'à une époque très rapprochée de nous, puisque, en France, aux XVIe, XVIIe, XVIIIe siècles et même au début du XIXe, on employait la cautérisation contre les maladies des yeux, des oreilles, les délires frénétiques, les fièvres ataxiques, les hydrophobies aiguës, la manie, l'épilepsie, la céphalée.

Ces préceptes nous avaient été certainement transmis de l'antiquité et il semble qu'il y ait une relation à établir entre les cautérisations faites en forme de croix sur le sommet de la tête et les marques sincipitales observées sur certains crânes de la période néolithique.

La trépanation semble avoir été également très en honneur dans certaines contrées de l'Europe. Dans le *pays de Cornouailles*, en Angleterre, elle était devenue au milieu du siècle dernier une véritable coutume, sous l'influence des idées de Pott (1750), qui vantait la grande efficacité du trépan. Elle était appliquée surtout chez des ouvriers mineurs, victimes de traumatismes craniens. On peut en juger par le passage suivant emprunté au Dr Redson : « Un chirurgien vivant encore aujourd'hui nous a déclaré que, pendant son apprentissage, il voyait rarement se passer une semaine sans une ou deux trépanations. Il se rappelle en avoir vu trois le même jour. Après l'opération, le patient gagnait son domicile. J'ai su depuis qu'un

chirurgien aujourd'hui défunt, de Redruth, possédait dans sa collection soixante-quatre spécimens d'os trépanés, chacun dans sa petite boîte avec le nom et la date de l'opération. Un autre chirurgien se rappelle avoir vu quarante à cinquante de ces petites boîtes, dans la salle d'opération de son père, remplies pour la plupart pendant son apprentissage. Sans grand'peine, on pourrait trouver en tout temps dans le voisinage immédiat de Redruth ou de Camborne une vingtaine d'individus dont le crâne a été trépané. Je puis ajouter qu'un grand nombre de ces opérés guérissent. »

La trépanation était également très répandue au milieu du siècle dernier au *Monténégro*, où il existait des trépaneurs comme il y a des rebouteurs dans notre pays. Le Dr Boulogne écrit : « Alors que la chirurgie est, au Monténégro, à l'état tout à fait rudimentaire, on y trouve la manie de la trépanation et la ferme confiance dans son efficacité. On l'emploie généralement contre toutes les douleurs consécutives à des contusions violentes du crâne, dont l'origine remonte quelquefois à plusieurs années. L'idée fixe du malade et du chirurgien, c'est que, dans ces circonstances, il y a eu fracture de la boîte osseuse, suivie d'un épanchement sanguin entre l'os et le cerveau et qu'il est non seulement utile, mais absolument indispensable de donner issue à ce sang épanché en pratiquant la trépanation. »

III. **HISTOIRE DU TRÉPAN.** — J'ai signalé, au cours de l'étude qui précède, les instruments bizarres utilisés parfois pour la trépanation. Cependant il y a déjà bien des siècles que les chirurgiens ont eu recours à des trépans rappelant plus ou moins le trépan actuel, puisque *Hippocrate* (400 ans av. J.-C.) décrivait déjà deux trépans : le trépan à tarière et le trépan à couronne avec pyramide. Mais le trépan à couronne, qui nous intéresse particulièrement ici, puisqu'il a été conservé jusqu'à nos jours, fut pendant longtemps oublié ; il était ignoré de Gallien (130 ans av. J.-C.) ; et c'est seulement au xve et au xvie siècle que nous le retrouvons. Au xvie siècle, A. Paré et Andrea a Cruce (Venise), décrivaient un arsenal très complet de la trépanation. Les trépans ou tarières de modèles multiples étaient munis d'un *chaperon* pour les empêcher de s'enfoncer ; ils étaient manœuvrés à l'aide de manches, comme le trépan actuel. C'est Bérenger (de Carpi) qui le premier appliqua l'emploi du *vilebrequin* au trépan. Le trépan tel que l'avaient compris les anciens chirurgiens nous a été transmis sans subir des modifications bien profondes.

Mais la question instrumentale n'avait pas seule préoccupé les esprits ; on s'était efforcé aussi de préciser les règles de la *technique opératoire*. Déjà, à l'époque d'Hippocrate, on évitait de trépaner au niveau des sutures pour ne pas blesser les sinus veineux et dans la région de la méningée moyenne pour ne pas ouvrir le tronc ou les branches de cette artère. Le décollement du périoste de l'os sous-

jacent fait avant l'application de la couronne du trépan est conseillé également depuis longtemps. La nécessité des trépanations multiples a été admise aussi par les anciens chirurgiens; on en cite des cas célèbres, tel celui du comte Philippe de Nassau (1664), qui subit vingt-sept trépanations consécutives, et c'est seulement à la dernière que l'épanchement soupçonné fut découvert; tel encore le cas de Méhée de La Touche (1675), qui trépana cinquante-deux fois le même patient.

Enfin les tentatives faites pour obtenir l'obturation des pertes de substance cranienne après la trépanation sont de date bien ancienne, puisque, dès le XVIe siècle, Magatus conseillait la fermeture des brèches craniennes *à l'aide d'une lame d'or ou de plomb percée de trous.* Ambroise Paré jugeait sévèrement de parcilles tentatives; il accusait les chirurgiens de mettre « tôt après en leur bourse la pièce d'or », et il ajoutait : « La nature ne peut souffrir un petit poil enfermé en une plaie ou autre petit corps étranger, ce qui est prouvé par Gallien au IVe livre de sa méthode. » Job a Meckren cite déjà une tentative de *greffe osseuse empruntée à un animal*; la pièce osseuse avait été prise sur un chien et transplantée chez un sujet dont on voulait fermer la perforation cranienne; la guérison avait été parfaitement obtenue, mais : « Notre gentilhomme, dans l'excès de sa joie, raconta de quelle manière il avait obtenu sa guérison, et bientôt les foudres de l'Église furent lancées contre lui. Il fallut, pour rentrer dans la communauté des fidèles, qu'il se fît retrancher l'immonde dépouille du chien, quoique solidement consolidée, et qu'il se soumît à un traitement plus conforme au caractère de chrétien. »

En ce qui concerne les indications du trépan, elles étaient déjà formulées d'une façon assez complète aux siècles passés. Hippocrate conseillait, dans les traumatismes craniens, de débrider la plaie des parties molles pour se rendre compte de l'état du périoste et de l'os sous-jacent; et, si on découvrait une fissure osseuse, il fallait en déterminer la profondeur en raclant l'os jusqu'à la table interne, si la chose était nécessaire.

Hippocrate recommandait la ponction des ventricules dans l'hydrocéphalie. De même Héliodore, qui précisait d'une façon plus nette encore les indications opératoires.

A. Paré conseillait la trépanation pour donner issue « aux humeurs retenues entre le crâne et la dure-mère » et étendait l'opération à la nécrose des os du crâne.

De Marchettis et Marc-Aurèle Séverin (vers 1650) préconisaient la trépanation dans le traitement de l'épilepsie traumatique, de l'hydrocéphalie, de la mélancolie, de la céphalée; de La Motte (1730), dans l'ouverture des foyers apoplectiques.

Quesnay (1743) proposait les incisions exploratrices du cerveau; Corvinus (1747), Thiebault (1792), l'incision et l'excision des encépha-

locèles. Desault, au siècle dernier, parlait de l'extirpation des tumeurs malignes des circonvolutions.

La trépanation a joui d'une fortune variable suivant les époques et suivant les pays. Sans remonter jusqu'à la plus haute antiquité, nous la trouvons très en faveur au XIIIe siècle, que Terrier et Péraire ont appelé le siècle du trépan. Elle était encore en honneur au XVIIIe siècle, malgré ses insuccès très fréquents. Mais, au commencement du XIXe siècle, sa faveur déclina : Dupuytren, Malgaigne, Nélaton, etc., la combattaient, et, si l'on en croit Léon Lefort, elle n'aurait été faite que quatre fois en France de 1857 à 1867. La trépanation était tombée dans le même discrédit en Angleterre et en Allemagne. Les choses durèrent ainsi jusqu'à l'avènement de l'antisepsie et jusqu'à la découverte des localisations cérébrales par Paul Broca. A partir de ce moment, le domaine de la chirurgie cranienne s'est considérablement étendu. Dans ces trente dernières années, à la suite des travaux de Bergmann en Allemagne, de Mac Ewen et de Horsley en Angleterre, de Allen Starr et de Keen en Amérique, de Lucas Championnière, de F. Terrier, de Lannelongue en France, les publications scientifiques concernant la chirurgie du crâne se sont multipliées. Je dois une mention toute spéciale aux importants travaux de Duplay, Duret, Chipault, Doyen, A. Broca, Gérard Marchant, Nimier, Marion, Wagner, Kocher, Krönlein, Borchardt, Frazier, Hartley, Fedor Krause, Ch. Ballance, Cushing, etc., qu'il m'a été particulièrement utile de consulter pour exposer dans les chapitres suivants l'état actuel de la chirurgie cranienne.

II. — ANATOMIE CRANIO-ENCÉPHALIQUE.

Il est un certain nombre de notions anatomiques qu il est indispensable de rappeler au début d'une étude sur la chirurgie cranienne, car c'est par la connaissance de l'anatomie du crâne et de l'encéphale et par l'étude de leurs rapports réciproques que le chirurgien peut arriver à déterminer les points sur lesquels doit porter son intervention.

Je m'occuperai donc sommairement dans ce chapitre :

1° De la configuration extérieure du crâne, et particulièrement de quelques points de repère situés à sa face externe, accessibles à travers les parties molles, et susceptibles de servir à la détermination sur la tête des principaux points de l'écorce ;

2° De la configuration extérieure du cerveau et de l'état actuel des localisations ;

3° Des rapports que certaines parties de l'encéphale, qui intéressent plus particulièrement le chirurgien, présentent avec les parois du crâne.

1° CONFIGURATION EXTÉRIEURE DU CRANE.

C'est de la voûte qu'il est ici question.

On y rencontre : 1° sur la ligne médiane, en allant d'arrière en avant (Voy. fig. 3) :

L'*inion*, point de repère important, formé par la saillie généralement appréciable sous les téguments de la protubérance occipitale externe :

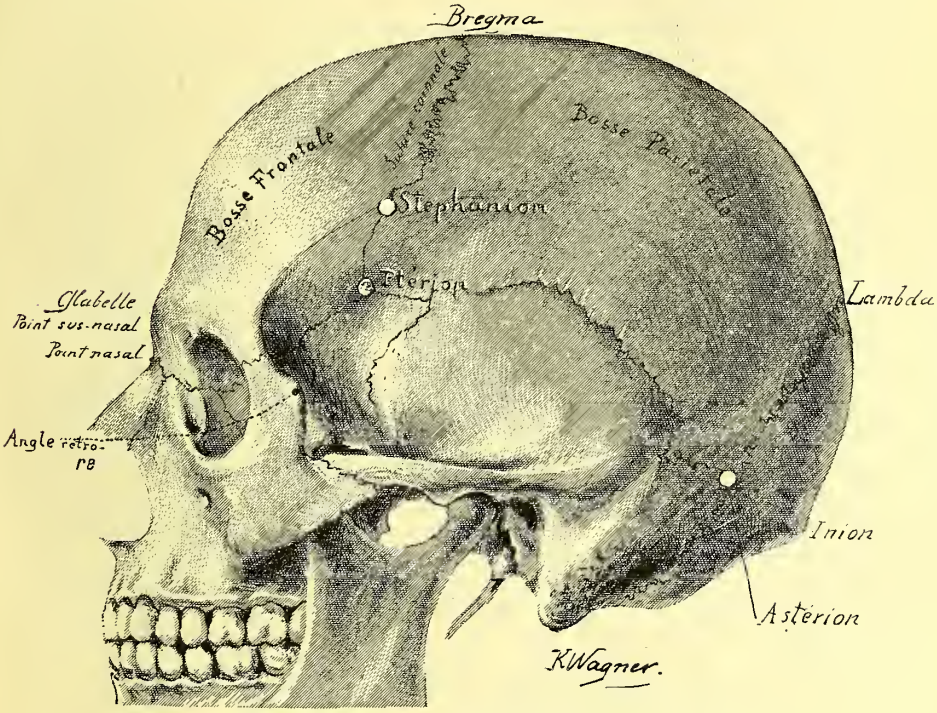

Fig. 3. — Les points de repère de la paroi extérieure du crâne.

Le *lambda*, marqué par une dépression facile à sentir sous les parties molles, qui répond au point où se réunissent la suture sagittale et les deux sutures pariéto-occipitales ;

La *suture sagittale*, formée par la réunion des deux pariétaux ;

Le *bregma*, situé au niveau de l'ancienne fontanelle antérieure et formé par la réunion de la suture sagittale avec les sutures fronto-pariétales de chaque côté. Le point qu'il occupe se traduit sur le crâne revêtu de ses parties molles par une légère dépression, douée d'une sensibilité plus vive que les parties voisines ;

La *glabelle*, saillie transversale répondant à la partie interne des arcades sourcilières ;

Le *point sus-nasal* ou *ophryon*, qui occupe le milieu d'une ligne horizontale passant par la partie la plus élevée du rebord orbitaire :

Le *point nasal*, qui est représenté par une dépression située à l'union du frontal avec les os propres du nez.

2° Sur les parties latérales, toujours en procédant d'arrière en avant :

La *ligne courbe occipitale supérieure*, facilement perceptible au doigt dans toute son étendue, qui va de l'inion au bord postérieur de l'apophyse mastoïde ;

La *suture pariéto-occipitale*, qui commence au lambda, sur la ligne médiane, et se termine en bas et en dehors, à l'astérion ;

L'*astérion*, qui répond au point d'union de l'occipital, de l'apophyse mastoïde et de l'angle postéro-inférieur du pariétal ;

La *bosse pariétale* ;

La *suture fronto-pariétale* ou *coronale*, qui commence au bregma et se termine en bas au niveau du ptérion ;

La *bosse frontale* ;

La *fosse temporale*, limitée en haut par la ligne courbe temporale supérieure (qui coupe la suture coronale en un point qu'on désigne sous le nom de *stéphanion*) ;

En haut, par le bord postérieur des apophyses orbitaires du frontal et du malaire, sur lequel on perçoit à travers les téguments une saillie osseuse, le *tubercule rétro-orbitaire* :

En bas, par le bord supérieur de l'apophyse zygomatique se continuant en arrière avec la crête sus-mastoïdienne.

Au fond de la fosse temporale, on voit une série de sutures, qui réunissent le frontal, le pariétal, le temporal et le sphénoïde, et forment par leur ensemble un H, auquel on donne le nom de *ptérion*.

2° CONFIGURATION EXTÉRIEURE DU CERVEAU. LOCALISATIONS CÉRÉBRALES.

La surface externe du cerveau présente de nombreuses saillies que circonscrivent des dépressions plus ou moins profondes et plus ou moins anfractueuses. Les saillies portent le nom de circonvolutions ou plis ; on nomme scissures ou sillons les anfractuosités qui les séparent.

Les figures 4, 5 et 6 ont pour but de rappeler au lecteur la disposition qu'affectent les sillons et les circonvolutions au niveau des faces externe, interne et inférieure du cerveau.

Je renvoie aux traités d'anatomie pour l'étude détaillée des circonvolutions cérébrales, qu'il m'est impossible d'entreprendre ici.

L'étude des **localisations cérébrales** est intimement liée à celle des circonvolutions et en particulier à l'étude des circonvolutions de

la face externe; elle mérite de retenir toute notre attention, car la connaissance des localisations nous sera d'un grand secours pour comprendre les phénomènes cliniques observés au cours des affections

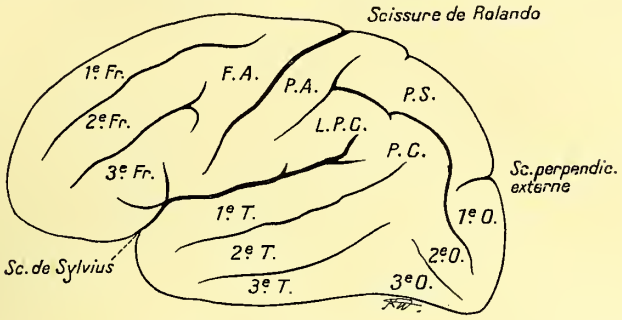

Fig. 4. — Circonvolutions de la face externe du cerveau. — 1e Fr., 1re circonvolution frontale; 2e Fr., 2e circonvolution frontale; 3e Fr., 3e circonvolution frontale; F. A., frontale ascendante; P. A., pariétale ascendante; L. P. C., lobule pli courbe; P. C., pli courbe; 1re T., 1re circonvolution temporale; 2e T., 2e circonvolution temporale; 3e T., 3e circonvolution temporale; 1re O., 1re circonvolution occipitale; 2e O., 2e circonvolution occipitale; 3e O., 3e circonvolution occipitale.

chirurgicales du crâne. On a tenté de localiser, tant par l'anatomie pathologique que par l'expérimentation sur les animaux (excitation électrique de la substance grise corticale) au niveau du cerveau et en particulier au niveau de sa face externe, un certain nombre de

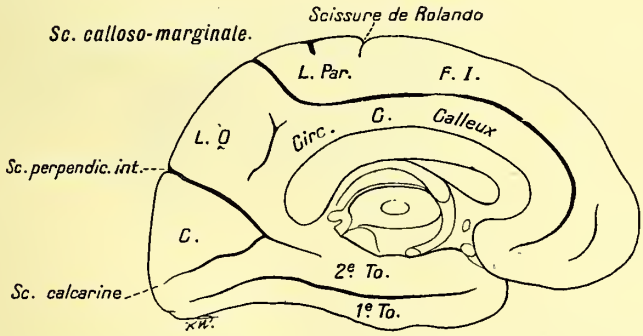

Fig. 5. — Circonvolutions de la face interne du cerveau. — F. I., circonvolution frontale interne; L. Par., lobule paracentral; *Circ. C. calleux*, circonvolution du corps calleux; L. Q., lobule quadrilatère; C., cunéus; 1re To., 1re circonvolution temporo-occipitale ou lobule fusiforme; 2e To., 2e circonvolution temporo-occipitale ou lobule lingual.

centres qui présideraient aux fonctions motrices, sensitives et sensorielles. On a admis que la substance grise du cerveau est formée par un assemblage de centres distincts, de foyers comme on les appelle, présidant à des fonctions différentes, et dont la destruction doit amener la suppression de ces fonctions.

La figure 7, reproduite un peu partout, représente les données classiques généralement admises sur les localisations cérébrales. Actuellement, elle ne répond plus absolument à l'état de la question. Un certain nombre de notions, que l'on croyait solidement établies, doivent disparaître ou du moins être modifiées si l'on s'en rapporte aux conclusions de plusieurs travaux récents.

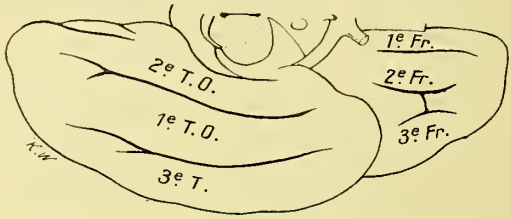

Fig. 6. — Circonvolutions de la face inférieure du cerveau. — 1e, 2e, 3e Fr., 1e, 2e et 3e circonvolutions frontales ; 3e T., 3e circonvolution temporale ; 1re T. O., 1re circonvolution temporo-occipitale ou lobule fusiforme ; 2e T. O., 2e circonvolution temporo-occipitale ou lobule lingual.

Localisations motrices. — Les centres moteurs ont été groupés autour de la scissure de Rolando, où on les représente, comme l'indique la figure 7, étagés au niveau des circonvolutions frontale et

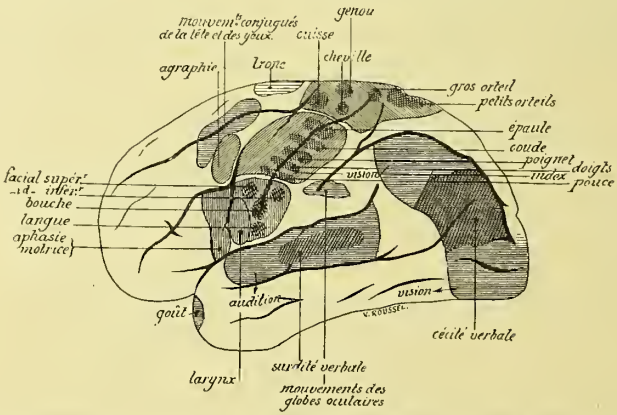

Fig. 7. — Localisations de la face externe du cerveau. — Cette figure classique ne répond plus absolument aux idées généralement admises actuellement sur les localisations cérébrales. (Lire le texte et voir la figure 8 sur les localisations du langage.)

pariétale ascendante et du lobule paracentral ; ils présideraient à la motilité des muscles du côté opposé du corps ; leurs lésions irritatives provoqueraient des convulsions épileptiformes (épilepsie jacksonienne ou partielle) ; leurs lésions destructives amèneraient la perte des mouvements ou paralysie. On a localisé :

Le *centre qui préside aux mouvements du membre inférieur* au

tiers supérieur des circonvolutions ascendantes et au lobule paracentral ;

Le *centre des mouvements du tronc* à l'union de la première frontale avec la frontale ascendante et s'étendant sur la circonvolution marginale ;

Le *centre moteur du membre supérieur* au tiers moyen des circonvolutions ascendantes.

Dans les centres du membre inférieur et du membre supérieur, on a même voulu localiser des centres spéciaux pour les mouvements de chaque articulation, ce qui, soit dit en passant, paraît être d'une précision beaucoup trop schématique.

Ces différents centres répondent à l'expansion corticale du faisceau pyramidal.

On a localisé les *centres moteurs de la face*, de la *bouche*, de la *langue* et du *larynx* à la partie inférieure des circonvolutions frontale et pariétale ascendantes, l'ensemble de ces centres représentant l'expansion corticale du faisceau géniculé.

Le *centre des mouvements de la tête et des mouvements conjugués de la tête et des yeux* occuperait pour quelques auteurs la partie postérieure des premières et deuxième frontales.

Le *centre des mouvements des globes oculaires et des paupières* serait situé à la partie antérieure de la pariétale inférieure, empiétant sur la pariétale ascendante, au niveau de l'extrémité antérieure du sillon interpariétal.

Il semble qu'il faille apporter à ce tableau certaines modifications ; on tend actuellement à tenir la frontale ascendante pour la principale région motrice de l'écorce cérébrale ; la pariétale ascendante se verrait dépossédée ainsi de ses centres anciens. *Il ne s'agit ici, bien entendu, que de pathologie humaine.*

On tend à admettre également que la valeur localisatrice de l'épilepsie jacksonienne ne doit pas être tenue en aussi haute estime que par le passé. Les phénomènes jacksoniens ne permettent pas *avec certitude* de situer une lésion au pied, au centre ou au sommet des circonvolutions rolandiques ; ils n'autorisent même pas à rapporter *à coup sûr* à la région dite motrice la cause des accidents morbides. On a rencontré en effet l'épilepsie la plus légitime avec des tumeurs frontales ou pariétales (1). Ces notions sont fort importantes à connaître pour les chirurgiens ; elles montrent combien il est nécessaire de recourir aux très larges ouvertures craniennes ; c'est un point sur lequel j'aurai du reste l'occasion d'insister à nouveau.

On peut attribuer également à coup sûr des fonctions motrices aux *ganglions striés*.

Si, chez un chien en expérience, après avoir extirpé la zone rolan-

(1) Dieulafoy (*in* Manuel de pathologie interne, 15e édition, 1908, t. III, p. 682 et suiv.) en cite plusieurs observations très intéressantes.

dique, on enlève à leur tour les ganglions de la base, l'animal reste définitivement paralysé; si, au contraire, après extirpation de la zone motrice, on les respecte, les paralysies qui se produisent restent toujours transitoires. Pour Roncali, il existerait un faisceau de fibres nerveuses motrices qui, né des neurones des ganglions striés, s'accolerait au faisceau moteur parti de la zone rolandique et le suppléerait en cas de lésion rolandique.

Localisations sensitives. — Nos connaissances sur la sensibilité générale ont notablement progressé, grâce à la description du *syndrome thalamique* de Dejerine et Roussy (1). Nous savons actuellement qu'une lésion de la couche optique détermine le complexus morbide suivant : hémianesthésie persistante, plus ou moins marquée pour les sensibilités superficielles (tact, douleur, température), mais toujours très prononcée pour les sensibilités profondes (sensibilité au diapason, sens musculaire, stéréognosie) ; — hémiplégie légère, habituellement sans contracture et rapidement progressive ; — douleurs vives du côté hémiplégié, persistantes, paroxystiques, souvent intolérables et ne cédant à aucun traitement analgésique ; — mouvements choréo-athétosiques dans les membres du côté paralysé. Le voisinage de la capsule interne modifie ce tableau, la lésion dépassant souvent les limites strictes de la couche optique. On observe alors une hémiplégie plus intense et plus durable que dans le syndrome thalamique pur.

Évidemment la couche optique n'est pas une région d'un grand intérêt chirurgical. Mais la connaissance du syndrome précédent, permettant une localisation précise, est importante dans la discussion éventuelle d'une intervention.

Certains auteurs admettent que la *corticalité pariétale* préside aux fonctions de la sensibilité tactile de la moitié opposée du corps. En présence d'une hémiplégie avec crises jacksoniennes et troubles accusés de la sensibilité, il faudrait donc admettre que la tumeur (si l'existence d'une néoplasie est admise par le chirurgien) déborde largement la zone motrice et s'étend en arrière sur le lobe pariétal.

Bon nombre d'auteurs ont également admis que la *zone de Rolando était à la fois une région motrice et sensitive*. Ainsi la partie supérieure de la zone de Rolando présiderait à la motilité et à la sensibilité du membre inférieur du côté opposé, la partie moyenne à la motilité et à la sensibité du membre supérieur du côté opposé, etc. Il existerait pour ces auteurs deux types cliniques d'hémianesthésie cérébrale, les anesthésies thalamiques et les anesthésies corticales.

Localisations sensorielles. — Nos connaissances utiles sur le centre cérébral du *goût* [que certains auteurs ont localisé à la partie antérieure du lobe temporal (fig. 7)] et de l'*odorat* sont nulles ; il en

(1) Roussy, Le syndrome thalamique, *Thèse de doctorat*, Paris, 1907.

est de même de nos connaissances sur l'*ouïe* (qu'on avait localisée particulièrement dans la première circonvolution temporale). Il est actuellement impossible de s'appuyer sur les faits publiés pour localiser un centre auditif au niveau de la première temporale (Pierre Marie, Flechsig).

On a admis qu'il existait pour la *vue* deux centres distincts. L'un était le centre visuel verbal, qu'on rattachait aux éléments particuliers du langage et qu'on localisait au pli courbe (fig. 7); son existence est formellement contestée par divers auteurs (Pierre Marie, Niessl v. Mayendorf).

L'autre était le centre auquel étaient dévolues les fonctions sensorielles générales. L'existence de ce dernier est parfaitement démontrée; il siège certainement à la face interne de l'hémisphère, au niveau du cunéus et des lèvres de la scissure calcarine ; il s'étend peut-être dans les lobules lingual et fusiforme. Ses lésions provoquent de l'hémianopsie bilatérale pour les champs visuels droits par exemple, si la lésion siège à gauche.

A côté du centre de perception visuelle, on a admis l'existence d'un *centre des souvenirs visuels*, qui siégerait au niveau de la face inférieure du lobe temporo-occipital, notamment au niveau des lobules lingual et fusiforme, et dont la lésion provoquerait la cécité psychique ; le malade conserverait la perception visuelle brute sans être capable d'en interpréter la signification ; il verrait, mais ne reconnaîtrait pas les objets les plus usuels (agnosie).

Localisations du langage — Jusqu'à ces derniers temps, on a admis l'existence de plusieurs centres du langage représentés figure 7 :

Le *centre moteur de P. Broca*, localisé par cet auteur au pied de la troisième circonvolution frontale gauche (circonvolution de Broca), immédiatement en avant du centre laryngé, et qui aurait pour mission de garder le souvenir des mouvements nécessaires à la parole et à l'écriture. La destruction de ce centre provoquerait l'aphasie motrice, c'est-à-dire que le malade qui présenterait une pareille lésion serait dans l'impossibilité de traduire sa pensée par la parole et par l'écriture et manifesterait de plus un certain trouble de la compréhension du langage oral et écrit.

Certains auteurs ont voulu séparer l'agraphie de l'aphasie et ont localisé le centre de l'agraphie à la deuxième circonvolution frontale gauche (fig. 7). Il est certain qu'il n'existe pas de localisation spéciale pour l'agraphie ;

Le *centre visuel verbal,* localisé au niveau du pli courbe (fig. 7). C'est là que la mémoire visuelle emmagasinerait l'empreinte des signes conventionnels que forme l'écriture. La destruction de ce centre serait suivie de *cécité verbale*, c'est-à-dire que le malade pourrait parler, écrire, entendre les mots, mais ne pourrait plus les lire ; il aurait perdu la mémoire de la valeur des signes écrits;

Le *centre auditif verbal*, qui siégerait au niveau de la partie moyenne de la première circonvolution temporale gauche. Il présiderait à la mémoire auditive, c'est-à-dire qu'il serait chargé de conserver le souvenir des mots entendus avec l'idée qui s'y rattache. Les lésions de ce centre amèneraient la *surdité verbale*, autrement dit le malade pourrait lire, parler, écrire, mais les mots entendus par lui n'auraient plus aucune signification.

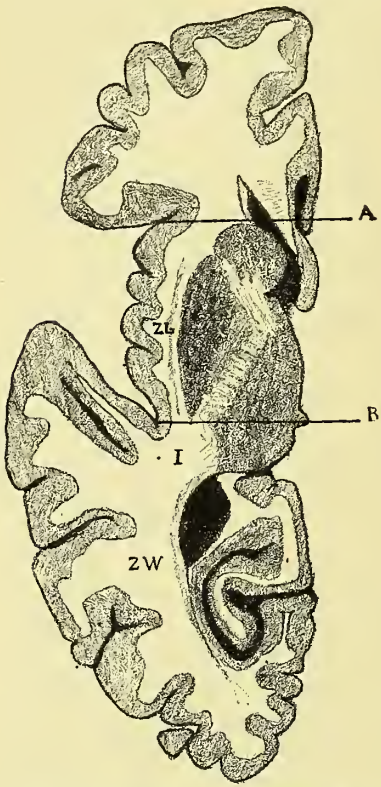

Fig. 8. — Les centres du langage, d'après Pierre Marie (F. Moutier, *Thèse de Paris*, 1908). — ZL, zone lenticulaire ; ZW, zone de Wernicke.

La cécité verbale et la surdité verbale constituent ce qu'on appelle l'*aphasie sensorielle* par opposition à l'*aphasie motrice* par lésion de la circonvolution de Broca.

Voilà ce qu'on admettait hier encore. Les recherches récentes de Pierre Marie (1) ont bouleversé toutes les connaissances acquises sur les centres du langage. Pour cet auteur, le centre de Broca n'a rien à voir avec la zone du langage, et, en l'état actuel de la neuropathologie, il est impossible de lui attribuer une fonction quelconque. Les lésions qui produisent l'aphasie occupent la *zone dite lenticulaire* (ZL, fig. 8) ; cette zone est comprise dans le quadrilatère de P. Marie, limité en avant et en arrière par deux plans frontaux passant par les sillons marginaux antérieur et postérieur de l'insula, en dehors par la pie-mère revêtant le lobule de Reil, en dedans par l'épendyme ventriculaire. Les limites supérieure et inférieure ne peuvent être actuellement précisées.

La zone lenticulaire renferme notamment l'insula, la capsule externe, le noyau lenticulaire, le noyau caudé et la capsule interne. Les lésions qui produisent l'aphasie peuvent également occuper la *zone dite de Wernicke* (ZW, fig. 8), formée d'une manière générale par le pli courbe, le *gyrus supramarginalis* (lobule pariétal

(1) Voy. la remarquable *Thèse* de François Moutier, élève de Pierre Marie : L'aphasie de Broca, Paris, 1908.

inférieur) et le pied des deux premières circonvolutions temporales.

Suivant que les lésions cérébrales sont localisées à l'une ou à l'autre de ces deux zones, on observe des symptômes différents. Si la lésion intéresse la zone lenticulaire, qui est le centre de l'articulation des mots, on constate des troubles du langage articulé (langage extérieur), qui ne sont autres que les troubles décrits par les auteurs classiques sous le nom d'aphasie motrice pure. Pierre Marie les désigne sous le nom d'anarthrie.

Si la lésion occupe la zone de Wernicke, on constate des troubles du langage intérieur (aphasie de Wernicke) ; il s'agit alors d'une aphasie sensorielle caractérisée de la façon suivante : le malade peut articuler les mots, mais il ne peut plus les lire (cécité verbale) et les entendre (surdité verbale), en sorte qu'il ne comprend pas.

Il existe un trouble particulier, la *cécité verbale pure ou alexie*, bien distincte de l'aphasie de Wernicke. La lésion causale siège sur le trajet des radiations thalamiques et le faisceau longitudinal inférieur, entre le cunéus et la zone de Wernicke, vraisemblablement le long de la corne occipitale du ventricule latéral. Elle semble être toujours associée à une hémianopsie par lésion du cunéus.

Cerveau intellectuel. — On a désigné sous ce nom la région du cerveau située en avant de la zone de Rolando ; cependant rien ne prouve que les fonctions intellectuelles soient exclusivement localisées à cette région, et il est probable que les phénomènes intellectuels ont pour localisation l'écorce grise entière.

Nous bornerons là notre étude des localisations cérébrales ; il nous suffira d'ajouter que les lésions sous-corticales des faisceaux blancs de la couronne rayonnante donnent lieu à des troubles analogues à ceux des lésions corticales elles-mêmes. Les altérations de la capsule interne et du pédoncule cérébral, au niveau desquels nous retrouvons les faisceaux nerveux issus du cortex, provoqueront des hémiplégies motrices auxquelles s'ajouteront pour la capsule interne des troubles de la sensibilité par lésion de la couche optique voisine et pour le pédoncule et la protubérance des troubles des nerfs craniens par lésion des paires adjacentes.

En somme, il règne encore beaucoup d'incertitude dans toute cette question des localisations cérébrales. On peut dire même qu'elles ont perdu une partie de leur ancienne précision. Ceci explique combien sont fréquentes les erreurs dans la localisation des lésions et montre la nécessité des larges ouvertures craniennes lorsqu'on intervient chirurgicalement.

3° RAPPORTS DES ORGANES INTRACRANIENS AVEC LES PAROIS OSSEUSES DU CRANE.

Ce qui est surtout intéressant, c'est de déterminer, par rapport aux parois osseuses du crâne, la situation des grandes scissures de la face

externe (scissures de Rolando, de Sylvius et occipitale externe), qui délimitent entre elles les lobes cérébraux et autour desquelles ont groupés les centres corticaux dont il vient d'être question.

Scissure de Rolando. — Son extrémité supérieure est située à 47 millimètres *en moyenne* (P. Broca) en arrière du bregma (fig. 9) : il peut y avoir en effet des différences assez sensibles selon les individus. Chez la femme, la distance est moindre ; il en est de même chez l'enfant, où elle atteint 47 à 48 millimètres vers deux ans et demi à trois ans ; son extrémité inférieure est située à 28 millimètres en arrière de la partie inférieure de la suture coronale, et de 2 à 5 millimètres au-dessus du commencement de la suture temporo-pariétale.

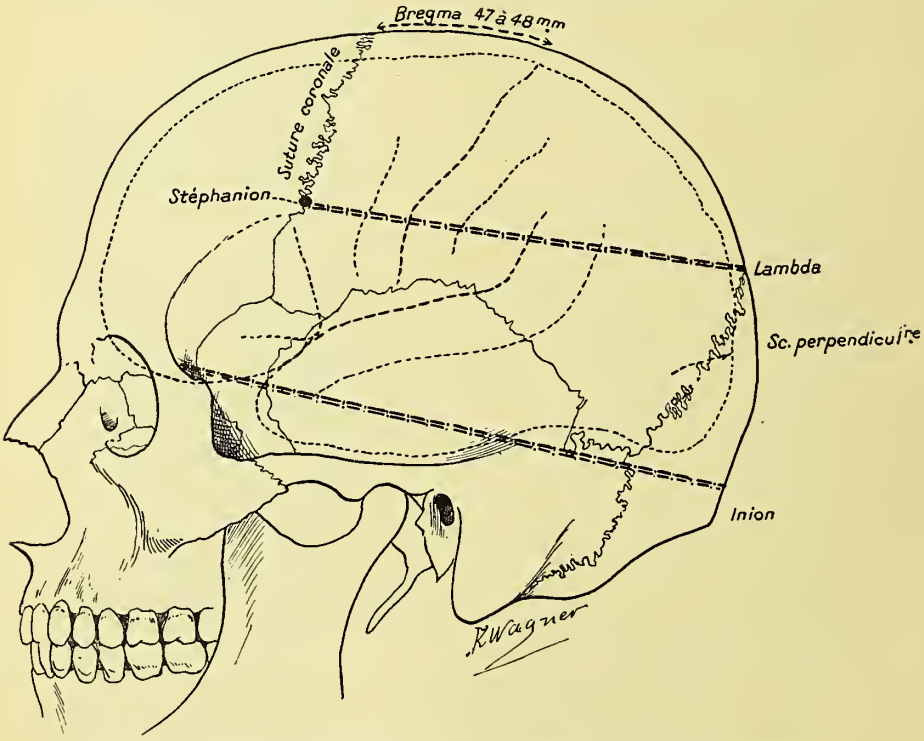

Fig. 9. — Rapports de la face externe du cerveau avec la paroi cranienne.

Scissure de Sylvius. — Elle commence sous l'aile du sphénoïde, se bifurque au point où celle-ci s'unit à la suture temporo-pariétale ; sa branche antérieure ascendante est située à quelques millimètres en arrière de l'extrémité inférieure de la suture coronale ; sa branche postérieure se confond d'abord à peu près avec la suture écailleuse, puis l'abandonne pour se terminer sur une ligne allant du stéphanion au lambda.

Scissure perpendiculaire externe. — Cette scissure est, à quelques

millimètres près, sous-jacente à la suture lambdoïde. Il est facile, lorsqu'on connaît le siège occupé par les scissures, de déterminer la situation des sillons secondaires et des circonvolutions.

C'est ainsi que les sillons pré et post-rolandiques, parallèles au sillon de Rolando, sont situés à 18 ou 20 millimètres en avant et en arrière de lui; que le premier sillon temporal est situé à 15 millimètres au-dessous de la scissure de Sylvius. Sur une ligne allant du lambda au point nasal, on trouve, à 7 centimètres en avant du lambda, le pli courbe; à 10 centimètres, le lobule du pli courbe; au-dessus du milieu de l'apophyse zygomatique, le cap de la troisième frontale et l'artère méningée moyenne (Poirier).

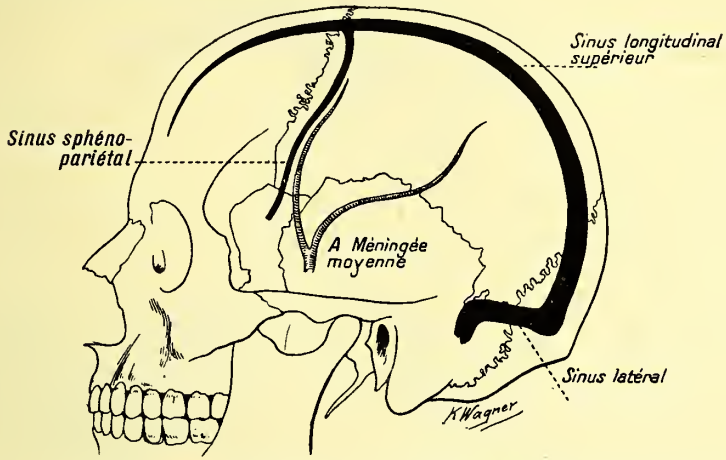

Fig. 10. — Rapports des sinus veineux et de l'artère méningée moyenne avec les parois osseuses du crâne (d'après Marion).

Rapports du cervelet avec les parois du crane. — Le cervelet, situé au-dessous d'une ligne qui naît de l'angle orbito-temporal et aboutit à 1 centimètre au-dessus de l'inion, répond en avant au point d'union du tiers postérieur et des deux tiers antérieurs de l'apophyse mastoïde. On atteindra directement l'organe en trépanant au milieu d'une ligne allant de l'inion à la pointe de l'apophyse mastoïde.

Rapports de quelques gros vaisseaux méningés avec les parois cranienènes (fig. 10). — *a*. Sinus veineux. — Leur situation est indispensable à connaître pour éviter leur blessure au cours de la trépanation :

Le *sinus longitudinal supérieur* est situé sur la ligne médiane; il est flanqué de chaque côté par des lacs sanguins, en sorte que, pour éviter la blessure des canaux veineux, il faut trépaner à 2 centimètres environ en dehors de la ligne médiane;

Le *pressoir d'Hérophyle*, auquel aboutit le sinus longitudinal supérieur, répond à l'inion ;

Les *sinus latéraux*, qui en partent, sont situés, dans leur portion horizontale, immédiatement au-dessous de la ligne déjà citée qui va de l'angle orbito-temporal à 1 centimètre au-dessus de l'inion, et répondent par leur portion verticale à la partie postérieure de l'apophyse mastoïde. Les deux portions se réunissent au niveau de l'astérion (fig. 11).

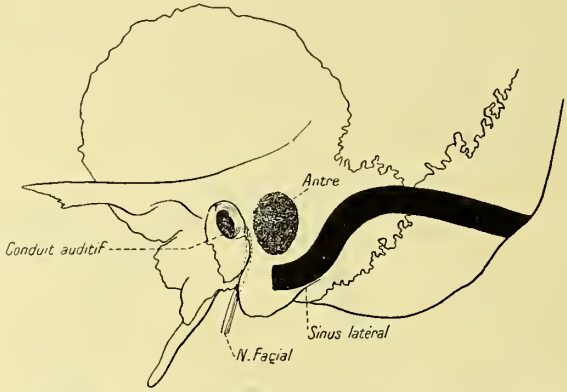

Fig. 11. — Rapports du sinus latéral avec l'apophyse mastoïde et l'antre mastoïdien.

b. Vaisseaux méningés. — L'artère méningée moyenne, après avoir pénétré dans le crâne par le trou petit rond, se divise bientôt en deux branches, une antérieure qui croise le ptérion et chemine à 5 ou 10 millimètres en arrière de la suture coronale, accompagnée par des veines ou quelquefois par le sinus sphéno-pariétal de Breschet ; une postérieure, qui se ramifie sur la face interne de l'écaille temporale et du pariétal (fig. 10).

III. — DES DIVERS PROCÉDÉS DE TOPOGRAPHIE CRANIO-ENCÉPHALIQUE.

Malgré les notions anatomiques que nous venons d'exposer, il faut bien reconnaître qu'il n'est pas facile, *sur un crâne recouvert de ses parties molles*, de déterminer par rapport aux parois osseuses du crâne la situation occupée par les scissures et les principales circonvolutions sous-jacentes, parce que certains points de la paroi cranienne dont il a été question dans notre description, et particulièrement les sutures, ne sont que très difficilement perceptibles au palper à travers les téguments. Aussi a-t-on imaginé un certain nombre de procédés destinés à tracer sur le cuir chevelu les grandes scissures et les circonvolutions groupées autour d'elles, en utilisant certains points de repère osseux facilement appréciables à travers la peau, tels la protubérance occipitale externe, l'arcade zygomatique, le bord

postérieur de l'apophyse orbitaire externe et l'angle naso-frontal, etc.

Je me contenterai d'exposer sommairement ici quelques-uns de ces procédés de topographie cranio-encéphalique, qu'on a coutume de diviser en *procédés fixes* et *procédés proportionnels*.

Les procédés fixes sont basés sur des chiffres absolus ; on trace sur un crâne, quels qu'en soient la forme et le volume, des lignes ayant la même longueur et la même direction ; tandis que, dans les procédés proportionnels, les lignes tracées sur le crâne présentent des différences qui sont proportionnelles aux variations des divers diamètres du crâne.

Parmi les procédés fixes, nous consacrerons une courte description aux seuls procédés de P. Broca-Championnière et de Poirier.

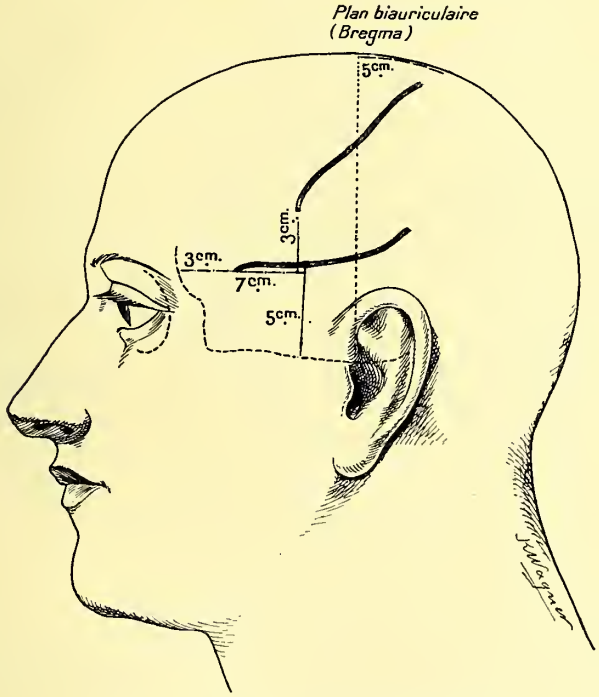

Fig. 12. — Procédé P. Broca-Championnière.

Procédé de P. Broca-Championnière (fig. 12). — *Détermination de la scissure de Rolando.* — Pour trouver l'extrémité inférieure de cette scissure, on mène à partir du bord postérieur de l'apophyse orbitaire externe, en un point qui répond au bord supérieur de l'orbite, une ligne horizontale longue de 7 centimètres chez l'homme, de 6cm,5 chez la femme, à l'extrémité de laquelle on élève une perpendiculaire haute de 3 centimètres. Quant à l'extrémité supérieure, elle est située en moyenne à 5 centimètres ou 5cm,5 en arrière

du bregma. Or le bregma, pour P. Broca, est situé à peu près au point où le plan vertical bi-auriculaire, déterminé à l'aide de l'équerre flexible bi-auriculaire et passant par les deux conduits auditifs externes, croise la suture sagittale.

Détermination de la scissure de Sylvius. — Pour J. Lucas-Championnière, elle commence sur la ligne horizontale menée par le bord supérieur de l'orbite, à 3 centimètres en arrière de l'apophyse orbitaire externe, et suit une ligne parallèle à l'arcade zygomatique, au-dessus de laquelle elle est située à 5 centimètres.

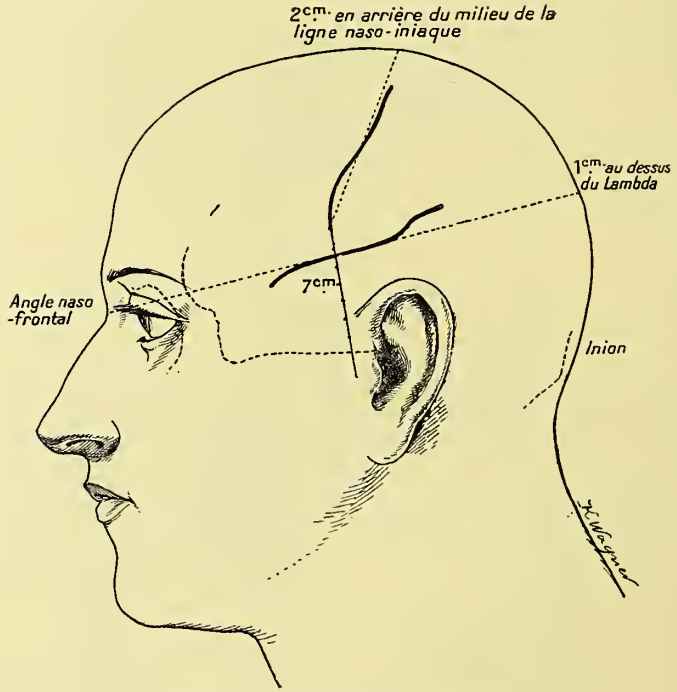

Fig. 13. — Procédé de P. Poirier.

Procédé de P. Poirier (fig. 13). — *Détermination de la scissure de Rolando.* — L'extrémité inférieure de la scissure est située à 7 centimètres de hauteur sur une perpendiculaire à l'arcade zygomatique, qui naît immédiatement en avant du tragus, dans la dépression préauriculaire. L'extrémité supérieure de la scissure répond à 2 centimètres en arrière du milieu de la ligne naso-iniaque (c'est-à-dire de la ligne sagittale menée de l'angle de jonction entre le nez et le front à l'inion).

Détermination de la scissure de Sylvius. — P. Poirier trace une ligne naso-lambdoïdienne qui va de l'angle naso-frontal à 1 centimètre au-dessus du lambda et qui passe à 6 centimètres au-dessus du trou auditif. Cette ligne croise le cap de la troisième frontale, longe la

scissure de Sylvius sur l'étendue de 4 à 6 centimètres, la partie inférieure du lobule du pli courbe et traverse le pli courbe.

Le sillon parallèle est situé à 15 millimètres au-dessous de la ligne de Sylvius, séparant la première circonvolution temporale de la seconde.

Nous nous contenterons de mentionner sans les décrire les procédés fixes d'Anderson et Makins, d'Antonelli, de Bergmann, de Clado, Giacomini, Hare, Krönlein (1), Reed, etc.

Parmi les procédés proportionnels, nous devons une mention spéciale au procédé de Chipault.

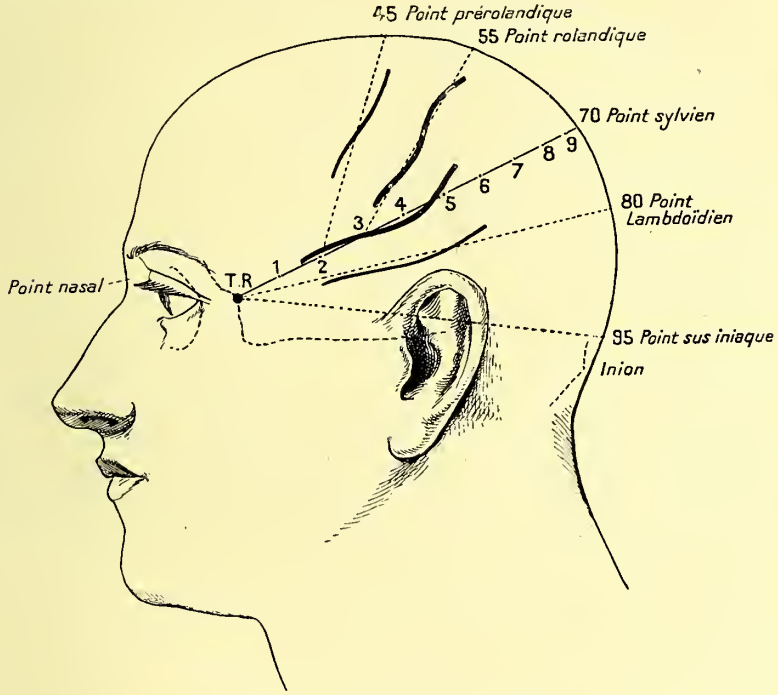

Fig. 14. — Procédé de Chipault.

Procédé de Chipault (fig. 14). — Ce procédé, dit *proportionnel*, utilise non des chiffres absolus, mais des mesures variant avec les dimensions et la forme du crâne. C'est, d'après son auteur, un procédé qui tient compte des « variations cranio-topographiques que provoquent la forme et le volume variables du crâne suivant les races, les individus et l'âge ».

Chipault prend comme points de repère faciles à percevoir : le point nasal, le tubercule rétro-orbitaire et l'inion.

(1) Bert et Vignard, utilisant sur le cadavre le craniomètre spécial construit par Krönlein, ont pu constater que le procédé de topographie cranio-cérébrale préconisé par l'auteur allemand était simple et d'une grande exactitude (*Rev. de chir.*, 1904, p. 562).

Il marque successivement sur la ligne naso-iniaque :

Le point	prérolandique	aux 45 p.	100 de	la longueur.
—	rolandique	aux 55	—	—
—	sylvien	aux 70	—	—
—	lambdoïdien	aux 80	—	—
—	sus-iniaque	aux 95	—	—

« Le chiffre centimétrique, dit Chipault, correspondant, dans un cas donné, à ces points est absolument simple à trouver; il suffit de multiplier la longueur naso-iniaque trouvée par le chiffre correspondant au point cherché, 55 s'il s'agit du point Rolandique, 70 s'il s'agit du point sus-lambdoïdien, etc., et de considérer les deux derniers chiffres du total comme des décimales. Soit, par exemple, 30 comme distance naso-iniaque trouvée sur un sujet : la distance du point nasal au point rolandique sera chez lui $30 \times 55 = 16^{cm},50$ (1650).

Une fois les points sagittaux fixés. Chipault mène, à partir du bord supérieur du tubercule rétro-orbitaire, des lignes qui vont aboutir au point sus-lambdoïdien, au point lambdoïdien, au point sus-iniaque. Ces lignes répondent chacune, par une partie de leur étendue, à un accident important de la surface cérébrale et méritent d'en porter le nom.

La première ligne suit la scissure de Sylvius et s'appelle *ligne sylvienne*; la seconde, *ligne parallèle*, puisqu'elle répond au sillon parallèle temporal; la troisième s'appellera ligne *temporo sinusale*, parce qu'elle répond en avant au lobe temporal et en arrière au sinus latéral.

Sur la ligne sylvienne, Chipault en construit deux autres : l'une va de la jonction des deuxième et troisième dixièmes au point prérolandique et répond à la branche ascendante de la scissure de Sylvius et au sillon prérolandique ; l'autre naît à la jonction des troisième et quatrième dixièmes et va aboutir au point rolandique ; elle suit le sillon de Rolando. « La division de chacune de ces lignes en dixièmes permettra de préciser sur chacune d'elles la position exacte des principaux points anatomiques et physiologiques de l'endocrâne. Leur utilisation dans un cas donné est absolument simple. Soit à trouver le pied du deuxième sillon frontal, que nous savons être à la jonction des troisième et quatrième dixièmes de la ligne prérolandique : nous mesurons cette ligne prérolandique, qui a, je suppose, 13 centimètres, dont 1/10 est 1,3 ; le point cherché est à $1,3 \times 3 = 3^{cm},9$ du pied de cette ligne. Ainsi, et sans plus de difficultés, dans tous les cas possibles. La longueur des dixièmes sera différente pour chaque sujet et proportionnelle au volume du crâne. Or, comme les variations d'étendue du crâne s'accompagnent de variations à peu près proportionnelles de volume des organes intracraniens, dire que tel point du cerveau est en rapport avec tel point de telle ligne sera exact avec un crâne d'un volume quelconque. Cette affirmation sera également bonne, qu'il s'agisse d'un enfant, d'un adulte ou d'un vieillard... » (Chipault). Le procédé de Chipault peut

être exécuté, pour toute instrumentation, avec 1 mètre de ruban.

Il est encore d'autres procédés proportionnels qu'il nous suffira de signaler sans les décrire : tels les procédés de Chiene, Masse et Woolongham, Le Fort et Debierre, Burkhardt et Müller, Trolard, Lannelongue et Mauclaire applicable chez les enfants.

Détermination de la scissure occipitale externe. — Il n'a été question jusqu'ici que de la détermination des scissures de Rolando et de Sylvius. Il nous reste à indiquer le siège de la scissure occipitale externe, dont l'importance, du reste, est bien moindre que celle des deux scissures précédentes. Cette scissure est sous-jacente à la suture pariéto-occipitale, qui répond par ses deux extrémités au lambda et à l'astérion, généralement faciles à reconnaître par la palpation.

Il est facile, après avoir tracé le trajet des scissures et en particulier celui de la scissure de Rolando, dont l'importance est très grande en chirurgie cérébrale, de découvrir par la trépanation les différents points de l'écorce et notamment les centres fonctionnels dont nous avons étudié la situation par rapport aux scissures dans notre chapitre d'anatomie et des localisations cérébrales.

On a reproché aux divers procédés de topographie cranio-encéphalique, que nous avons énumérés, leur défaut de précision. Il est évident qu'aucun d'eux ne permet d'établir d'une façon absolument rigoureuse la situation des scissures. Mais à quoi bon, après tout, une précision extrême dans les mesures, puisque la pratique des trépanations larges et mesurant 7, 8, 10 centimètres de diamètre est généralement admise aujourd'hui. Quant au choix du procédé, je pense avec J. Lucas-Championnière et A. Broca que les procédés les plus simples sont encore les meilleurs.

IV. — MANUEL OPÉRATOIRE.

TRÉPANATION DU CRANE (1).

Trépaner le crâne, c'est créer dans la paroi osseuse cranienne une perte de substance, dans le but de traiter une affection de cette paroi elle-même ou des parties molles sous-jacentes, méninges ou centres nerveux.

La veille de l'opération, le cuir chevelu sera complètement rasé, la tête soigneusement lavée et recouverte d'un pansement en attendant l'opération ; mais, auparavant, il sera bon de tracer à l'avance, à l'aide d'un crayon de nitrate d'argent dont l'empreinte restera marquée en noir après exposition à la lumière, et en s'aidant des

(1 Voy. les publications récentes de : Krönlein, Die Technik der Trepanation (*Bergmann, Bruns and Mickulicz's Handbuch der praktischen Chirurgie*, 2e édit., 1903, p. 336). — V. Horsley, Technique des opérations sur le système nerveux central (*British. Med. Journ.*, 25 août 1906, p. 411). — Cushing, Chirurgie de la tête, Baltimore, 1908, p. 259

points de repère connus, les lignes qui peuvent guider le chirurgien dans son intervention. Le choix de l'anesthésique importe peu. En ce qui concerne la position à donner au malade, il faut que la tête soit accessible de tous côtés, qu'elle puisse être facilement déplacée, et qu'elle soit bien assujettie dans la position qu'on lui donne. A ce point de vue, les tables spéciales de Horsley, de Morestin, de Cushing peuvent rendre des services (fig. 15) (1).

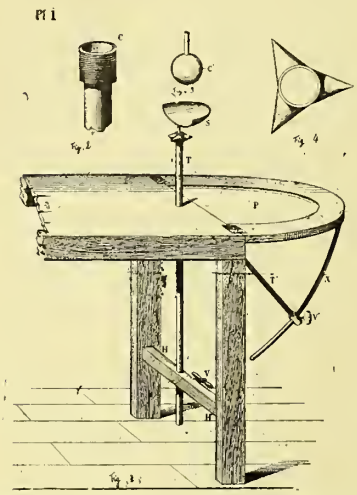

Fig. 15. — Schéma de la table d'Horsley servant aux opérations cérébrales (Auvray, *Thèse*, 1896).

L'incision des téguments a été faite de façons très différentes ; pendant longtemps, on a conseillé l'incision cruciale ; d'autres préféraient les incisions en L, en T, en X : actuellement le lambeau en fer à cheval, nourri par son pédicule inférieur (Voy. fig. 16), a toutes les préférences. L'incision sera faite à fond jusque sur l'os, l'hémostase assurée chemin faisant, et le lambeau muni du périoste cranien décollé à la rugine (2).

Nous arrivons maintenant au point vraiment intéressant et délicat de l'opération : l'*ouverture de la boîte cranienne*. L'opération varie suivant que la résection cranienne est *définitive* ou *temporaire* ; elle varie suivant qu'on agit par *simple ablation de rondelles osseuses* ou par *formation d'un véritable lambeau* (*craniectomie à lambeau*).

La craniectomie à lambeau est actuellement la méthode de choix, depuis qu'on a reconnu avec raison la nécessité de faire de larges ouvertures craniennes, pour mettre à découvert et explorer une surface étendue du cerveau. Il y a déjà longtemps que cette manière de faire a été préconisée par Horsley, Keen, J. Lucas-Championnière ; j'ai moi-même insisté, dans ma thèse de doctorat, en 1896, sur les avantages de cette méthode et rapporté des exemples de ces larges ouvertures craniennes ; dans un cas, la perte de substance mesurait 10^{cm},5

(1) Cushing conseille de placer le patient dans la position qu'il doit occuper pendant l'opération, avant de commencer l'anesthésie. Pour les opérations sur la région occipitale, il couche le malade sur le ventre, les épaules soutenues par des supports, dépassant l'extrémité du lit d'opération et la tête reposant par le front sur un support indépendant du lit. De cette façon, la respiration du malade se fait librement, et le chirurgien peut évoluer facilement pendant son opération autour de la tête du patient, qui est bien exposée.

(2) Dans le but d'assurer l'hémostase préventive du cuir chevelu, des chirurgiens et parmi eux Cushing placent au niveau de la base du crâne, passant immédiatement au-dessus des oreilles un *tourniquet* qui peut être fait à l'aide d'un tube élastique ou d'une bande d'Esmark.

dans le sens antéro-postérieur, 7 centimètres dans le sens vertical ; on est même allé plus loin, et Doyen proposait, au Congrès français de chirurgie de 1895, l'hémicraniectomie temporaire, destinée à « explorer dans la même séance un hémisphère, y compris la face interne, une partie de la base et jusqu'au cervelet ».

Bien des procédés ont été proposés pour l'ouverture du crâne, il m'est impossible de les exposer tous ici.

Je me contenterai de décrire sommairement la vieille méthode du trépan, qui compte encore des adeptes et la craniectomie à lambeau, qui me paraît la plus recommandable.

Ouverture du crâne à l'aide du trépan. — Pendant de longues années, le trépan fut seul employé pour perforer le crâne, et, malgré les nombreuses variétés de trépan qui ont été construites, on s'est servi presque uniquement du trépan à couronne et point d'appui central, modèle Bichat-Charrière. Je ne donnerai pas la description de cet instrument, réprésenté figure 16. Le but de la méthode est d'enlever une rondelle osseuse à l'aide de l'instrument manœuvré à la façon d'un vilebrequin et sans entamer les méninges sous-jacentes. Or la chose n'est point aussi facile qu'on pourrait le supposer. On ne peut avancer qu'en prenant de grandes précautions lorsqu'on approche de la table interne de l'os ; on est obligé de s'y reprendre à plusieurs fois, car il est bon de sonder fréquemment le fond de la rainure créée par la scie, pour voir si, en un point quelconque, la table interne n'a pas déjà cédé. Et, malgré tout, il arrive souvent, car il est difficile d'empêcher les oscillations de l'instrument, que la section de la rondelle osseuse est accomplie d'un côté avant de l'être

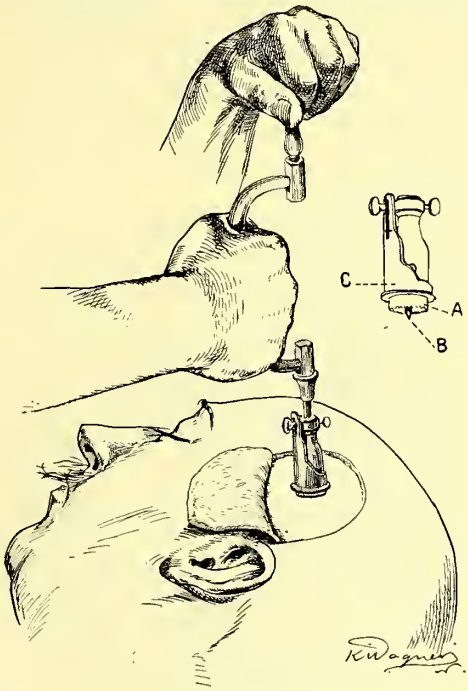

Fig. 16. — Ouverture du crâne avec le trépan ordinaire. L'instrument doit être tenu bien perpendiculairement à la surface du crâne. — A droite de la figure, description des différentes parties formant le trépan. — A, couronne qui constitue la scie ; B, tige centrale qui fixe le trépan ; C, curseur destiné à limiter la pénétration de la scie.

tout autour : si le fait passe inaperçu, on s'expose alors à faire une échappée dans le cerveau à travers la dure-mère.

Toutes ces précautions prolongent l'opération, si bien que l'ablation d'une simple rondelle osseuse demande toujours un temps assez long pour être faite dans de bonnes conditions. De plus, la grandeur de l'orifice cranien obtenu de cette façon est généralement minime, car le maniement des couronnes larges réclame une grande habileté.

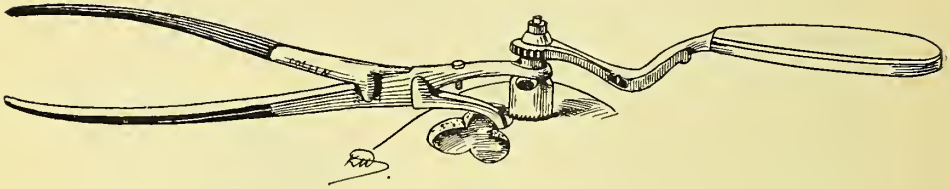

Fig. 17. — Agrandissement d'un orifice de trépanation avec la pince-trépan de Farabeuf.

L'orifice créé par la première application de la couronne de trépan étant le plus souvent de trop petites dimensions pour permettre une intervention utile, il est nécessaire de l'agrandir. Cet agrandissement peut être fait en créant à distance un autre orifice et en faisant sauter le pont intermédiaire, ou bien en élargissant progressivement l'orifice primitif soit en appliquant des couronnes de trépan subintrantes, soit en ayant recours à la pince-trépan de Farabeuf (fig. 17), soit encore en se servant de la pince-gouge pour le morcellement de l'os (fig. 18). Quel que soit le mode d'agrandissement, il y a un reproche à faire à ces procédés, c'est leur lenteur d'exécution et, par cela même, la difficulté qu'il y a à créer un orifice suffisamment large qui permette l'exploration complète du cerveau et renseigne exactement sur la nature et l'étendue des lésions ; or, dans les opérations sur le système nerveux central, il faut avant tout éviter de prolonger un état de shock, qui peut avoir, plus que dans tout autre cas, les conséquences les plus

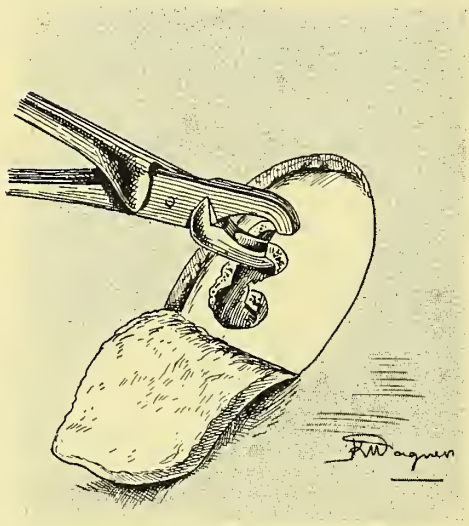

Fig. 18. — Agrandissement d'un orifice de trépanation à l'aide de la pince à morcellement.

fâcheuses. De plus, ces procédés ne permettent pas la réimplantation du lambeau osseux lorsque celle-ci est indiquée ; la résection de l'os est définitive. Même dans le cas où l'application de la couronne de trépan aurait été unique et où l'on tenterait la réimplantation de la rondelle osseuse dans les conditions les plus aseptiques, celle-ci ne réussira pas toujours ; la rondelle osseuse se résorbe souvent, et l'orifice de trépanation s'oblitère par une membrane fibreuse.

C'est pour toutes ces raisons que la pratique du trépan est délaissée de plus en plus et qu'on a recours de préférence aux craniectomies à lambeau, que je vais maintenant décrire.

Craniectomie à lambeau. — Je pense, comme Marion, que le procédé de choix est celui dans lequel on emploie la scie de Gigli, et c'est ce procédé que je vais esquisser dans ses grandes lignes. Il a l'avantage de permettre la création rapide et sans secousses d'un large lambeau cranien.

Le cuir chevelu et le périoste sont décollés sur le pourtour du lambeau en fer à cheval, sur l'étendue de 2 centimètres environ. Sur la surface osseuse, ainsi mise à nu, on perce à l'aide du trépan de Doyen cinq ou six orifices, d'abord en se servant du perforateur, auquel on substitue, lorsque les trous ont été amorcés, une fraise (fig. 19) qui les agrandit et refoule dans la profondeur la dure-mère, sans la blesser, à cause de sa forme sphérique. Les orifices ainsi créés sont réunis entre eux, après décollement de la dure-mère, soit au moyen du conducteur

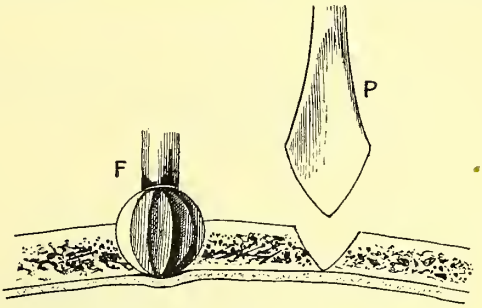

Fig. 19. — Ouverture du crâne à l'aide des fraises (d'après Marion). — L'os est d'abord attaqué avec le perforateur P, qu'on arrête au contact de la dure-mère ; puis l'orifice ainsi créé est agrandi à la fraise F, qui repousse devant elle la dure-mère sans la blesser.

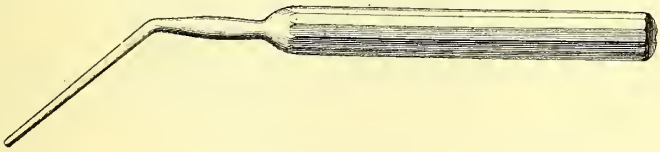

Fig. 20. — Spatule de Horsley pour détacher la dure-mère.

de Marion, soit avec la spatule spéciale de Horsley (fig. 20), à l'aide de la scie de Gigli (fig. 21), mince fil d'acier autour duquel court un pas de vis très fin et qu'on passe d'un trou à l'autre.

Fig. 21. — Section de l'os à l'aide de la scie de Gigli.

Fig. 22. — Résection ostéoplastique suivant le procédé de Wagner (1) (SULTAN, *Atlas-Manuel de chirurgie*).

Le lambeau rabattu comprend la peau, le périoste et l'os restés accolés ; le lambeau peut être réimplanté à la fin de l'opération.

(1) W. WAGNER, Die temporäre Resection der Schädeldaches auf Stelle der Trepanation (*Centralblatt für Chir.*, 1889, N. 47, Sc. 834).

A un moment donné, le lambeau osseux ne tient plus que par un point, qui répond au pédicule du lambeau cutané. Le pont de substance

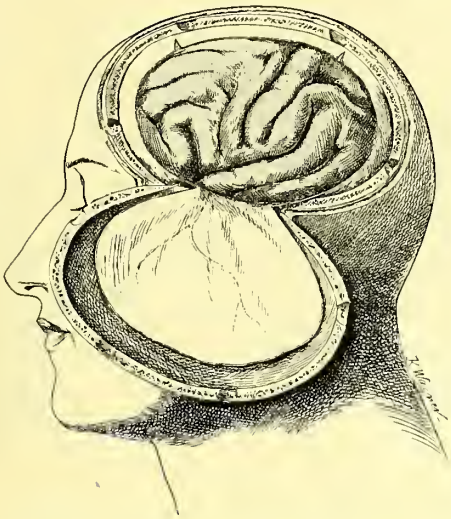

Fig. 23. — Hémicraniectomie de Doyen.

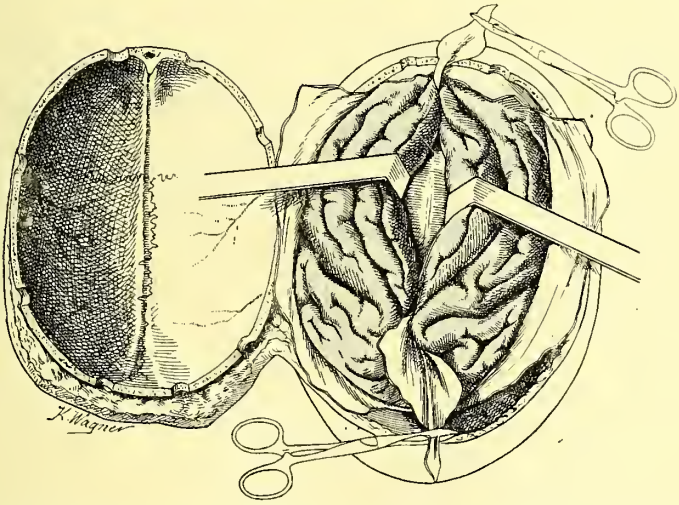

Fig. 24. — Craniectomie sagittale ou bi-pariétale (procédé de Duret). — La calotte cranienne est détachée et renversée latéralement. Cette craniectomie est indiquée pour l'extirpation d'une tumeur de la faux de la dure-mère, de la face interne des hémisphères, de la partie moyenne et postérieure du corps calleux.

osseuse est sectionné partiellement de la profondeur vers la superficie à l'aide de la scie de Gigli : cette manœuvre a pour but de faciliter la fracture du pédicule, qu'on obtient en introduisant sous l'un des bords du lambeau une rugine qui sert de levier : il n'est pas besoin d'une pesée bien puissante pour terminer la rupture. Alors le lambeau ostéo-

cutané devient mobile et peut être complètement rabattu (fig. 22).

Bien entendu, le lambeau variera comme forme et comme siège suivant la région du cerveau qu'on veut explorer. Le plus souvent, il est latéral, parce qu'on a surtout l'occasion d'intervenir sur la zone rolandique ; mais il est également possible de tailler des lambeaux dans les zones frontale, occipitale et cérébelleuse.

Les figures 23, 24, 25, 26, 27, empruntées à Duret, montreront mieux que n'importe quelle description les diverses variétés de craniectomie proposées par les auteurs.

Dans la région cérébelleuse, on prendra des précautions toutes particulières au niveau du sinus latéral pour en éviter la blessure : entre les orifices créés à la fraise au-dessus et au-dessous du sinus, on introduira, pour décoller la dure-mère et le sinus, soit le conducteur de la scie de Gigli, soit le bec d'une sonde cannelée. Généralement le décollement est facile ; mais si, par suite de la saillie trop prononcée des bords de la gouttière du sinus, le décollement était impossible, il faudrait sectionner l'os à l'aide de la pince coupante, en décollant au fur et à mesure la dure-mère (1).

Le procédé de craniectomie à la scie de Gigli que je viens de décrire n'est pas le seul qui puisse être employé. On a proposé de tailler le lambeau osseux *à l'aide du ciseau et du maillet* : c'est là un procédé qui a l'inconvénient d'ébranler fortement le crâne, d'exposer à la rupture d'un abcès encapsulé et auquel on doit préférer aujourd'hui des méthodes plus rapides et moins brutales ; il a été démontré en effet expérimentalement par Koch et Filehne que le martellement du crâne provoque chez les animaux des symptômes de commotion cérébrale ; j'ai publié dans ma thèse, avec l'assentiment de mon collègue Jalaguier, le cas d'un enfant chez lequel cette commotion fut la seule cause de mort possible à invoquer. Enfin le ciseau est un instrument difficile à manier, et l'on peut toujours craindre que, dans une échappée, la lame n'aille blesser l'encéphale.

La craniectomie a été également pratiquée à l'aide de petites scies animées d'un mouvement rapide, qui leur est communiqué ou par des appareils électriques ou par des appareils moteurs identiques à ceux des tours à fraiser (principe du tour des dentistes). J'ai reproduit un certain nombre de ces appareils dans ma thèse en 1896 : depuis cette époque, nous devons à Doyen une instrumentation électrique perfectionnée ; malheureusement, l'énergie dont on doit disposer pour la mise en marche des appareils n'est pas à la portée de tous ; de plus,

(1) Cette question de l'ouverture de la fosse cérébrale postérieure a été discutée au XXXVe Congrès de la Société allemande de chirurgie (1906) par Krause, Braun, Kausch, Borchardt. Cushing, dans son bel ouvrage sur la chirurgie de la tête, publié à Baltimore (1908), conseille dans les opérations sur la région cérébelleuse, pour bien exposer les lésions et rendre les manipulations plus aisées, de réséquer l'os au niveau des deux fosses cérébelleuses, en comprenant dans la résection la moitié postérieure du trou occipital.

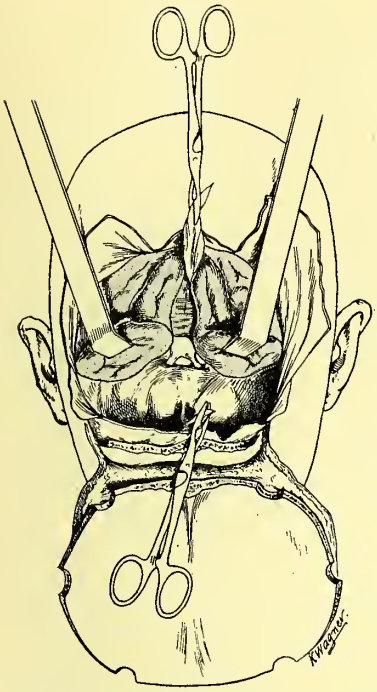

Fig. 25. — Craniectomie frontale ou antérieure (procédé de Duret). Ce procédé donne accès sur les néoplasmes situés au niveau des lobes frontaux, ou au voisinage du bec du corps calleux. L'os frontal est rabattu en avant.

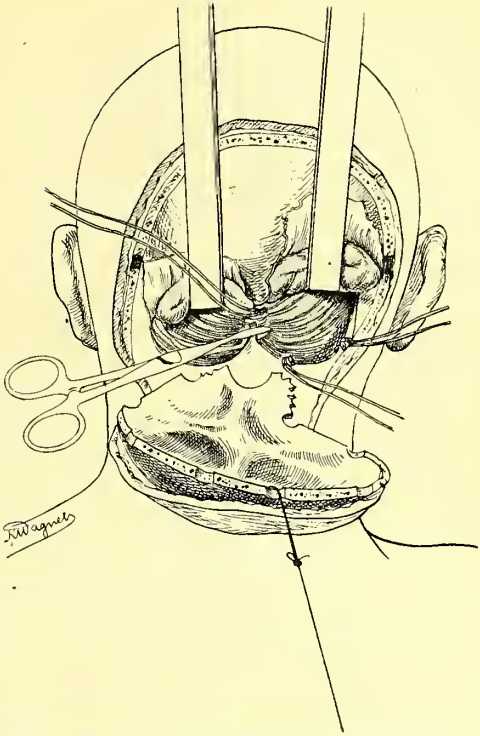

Fig. 26. — Craniectomie postérieure ou occipito-cérébelleuse (procédé de Duret), qui permet de découvrir le cervelet dans sa totalité.

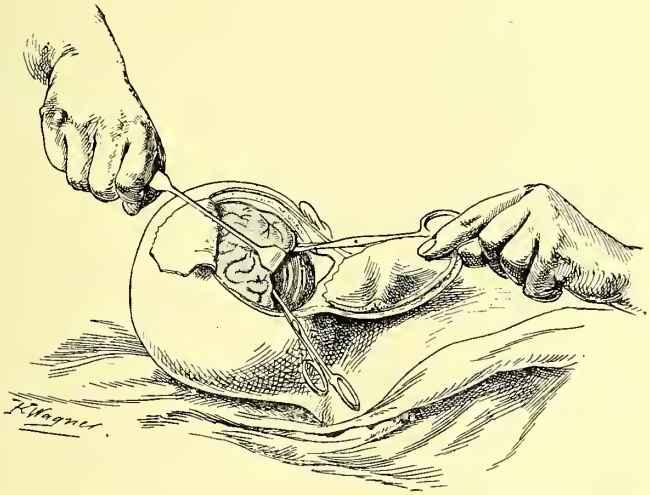

Fig. 27. — Craniectomie postérieure ou occipito-cérébelleuse. — Procédé de Rémy et Jeanne, qui permet de découvrir largement le cervelet, mais seulement au niveau de l'une de ses moitiés latérales.

ces appareils sont compliqués, et leur maniement nécessite « une force manuelle suffisante et quelque habitude de la mécanique ».

Je ne ferai que mentionner la craniectomie à l'aide des craniotomies (craniotome de Codivilla, etc.) et au moyen des fraises (Sudek).

Au cours des résections osseuses que je viens de décrire, on peut assister à une hémorragie plus ou moins abondante se produisant au niveau de la surface de section de l'os; mais il est rare qu'elle ne cède pas à un tamponnement de quelques minutes et qu'on soit obligé de recourir à l'application d'un mastic antiseptique analogue à celui que préconise Horsley.

Quel qu'ait été le mode de trépanation employé, lorsque l'os est enlevé ou rabattu, la dure-mère apparaît au fond de la brèche osseuse ; tantôt la lésion occupe l'os exclusivement ou siège entre la dure-mère et l'os, et il n'est pas utile d'inciser cette membrane : mais plus souvent une saillie anormale de la méninge, un changement de coloration, l'absence de battements seront en rapport avec une lésion du cerveau lui-même ; il faut alors inciser la dure-mère ; cette incision peut être cruciale, ce qui rend la suture des lambeaux plus délicate à la fin de l'opération ; elle sera faite de préférence en fer à cheval, la section portant à 5 millimètres environ des bords de l'orifice osseux. On peut même être amené, lorsque la dure-mère est malade, à en faire la résection ; en pareil cas, on rabattra à la fin de l'opération le lambeau cutané au contact de la pie-mère.

Lorsque le cerveau est mis à nu, il peut arriver qu'on tombe d'emblée sur la lésion pour laquelle on est intervenu ; mais, dans le cas contraire, lorsque la lésion est sous-corticale ou plus profondément située, il est nécessaire d'explorer le cerveau ; on tiendra compte d'une saillie anormale de l'organe, d'un changement de coloration possible, de l'absence des battements cérébraux, des sensations (mollesse, induration, etc.) fournies par le doigt qui palpe la surface de l'organe ; on pourra même recourir à l'incision ou à la ponction de la substance cérébrale, la ponction pouvant faire reconnaître la présence d'une collection, qu'on évacuera et drainera malgré la profondeur.

La ponction sera faite soit à l'aide d'une longue aiguille, soit avec un trocart, soit au bistouri, soit avec cet instrument spécial que Horsley a décrit sous le nom de *pus-finder*. Quoi qu'il en soit, les ponctions du cerveau sont inoffensives et peuvent être répétées dans des directions différentes. Mais on aura soin de ne pas imprimer à l'instrument de mouvements de latéralité.

Nous verrons ultérieurement, à propos des diverses affections que nous étudierons, quelle est la technique opératoire applicable à chaque cas particulier.

Si une hémorragie venait à se produire aux dépens des vaisseaux de la pie-mère ou du cerveau, il faudrait assurer l'hémostase au moyen du

pincement et de la ligature des vaisseaux ou de leur tamponnement.

Une fois l'opération terminée, on suture la dure-mère, à moins qu'il y ait avantage à la laisser ouverte; on assure le drainage de la plaie et on remet en place le lambeau ostéo-cutané. Si on juge au contraire qu'il est utile de laisser persister après l'opération la brèche osseuse, dans le cas, par exemple, d'une trépanation simplement décompressive, le fragment osseux soulevé sera détaché des parties molles, et le lambeau musculo-cutané réappliqué directement sur la dure-mère. On peut même, comme le conseille Chipault, pour assurer une décompression cérébrale durable, supprimer la dure-mère sur toute l'étendue de sa partie mise à nu.

Je ne saurais passer sous silence, en terminant cette étude de technique opératoire, la pratique suivie par quelques chirurgiens, qui, avant de fermer la plaie, interposent des feuilles d'or ou d'argent entre la dure-mère et le cerveau.

Estes (1) (1896) emploie les feuilles d'or pour bourrer les cavités accidentelles ou opératoires du cerveau. Il fait avec ces feuilles d'or, préalablement stérilisées, un godet qui a les dimensions de la cavité à combler et qui s'applique par sa base sur la table interne de l'ouverture de la trépanation. Le godet est maintenu dans la cavité cérébrale en le bourrant légèrement à la gaze stérilisée et en comprimant la circonférence contre les dents de la table interne du crâne. Le cuir chevelu est suturé par-dessus, sauf en un point, par lequel passe la mèche de gaze.

Le godet d'or agirait mécaniquement en s'opposant à la hernie cérébrale, qu'on peut observer, comme nous allons le voir, à la suite de l'opération : il agirait aussi par une propriété microbicide des feuilles d'or, qui s'opposerait à l'infection, si favorable à la production de la hernie. Cette méthode appliquée par Estes, dans trois cas où il y avait perte de substance cérébrale, lui a fourni d'heureux résultats.

L'interposition de feuilles d'argent stérilisées a été également préconisée par Harris (2) (1904), pour éviter la production des adhérences si fréquentes et si nuisibles à la suite des interventions cérébrales. Il est évident que, si on pouvait s'opposer, par l'interposition de feuilles métalliques, à la production des adhérences, on aurait résolu un des problèmes les plus importants de la chirurgie cérébrale.

Complications opératoires immédiates et éloignées. — Au cours de l'opération, des ***hémorragies graves*** peuvent être produites par la blessure des sinus. Parmi les moyens susceptibles d'y remédier, il faut citer le tamponnement à la gaze, le bourrage du sinus à l'aide de catgut, le pincement en maintenant les pinces à demeure, la ligature faite en passant un fil autour du sinus, enfin la suture latérale.

On peut assister aussi à l'***ouverture des ventricules***, qui est

(1) Estes, *Journ. of the American med. Association*, vol. XXVI, 1896, p. 661.
(2) Harris, *Journ. of the American med. Association*, 19 mars 1904.

toujours une complication grave et à la production d'une ***hernie cérébrale primitive***. Cette hernie immédiate se présente tantôt sous forme de méningo-encéphalocèle (c'est la forme la moins grave), le cerveau chassant devant lui la dure-mère dès que le crâne est ouvert, tantôt sous forme d'encéphalocèle proprement dite, le cerveau faisant issue dès que la dure-mère est incisée. La hernie immédiate reconnaît comme cause unique l'excès de tension intracranienne produit par la présence d'une tumeur ou d'un abcès volumineux dans le cerveau, ou par un néoplasme cérébelleux amenant la distension ventriculaire. Le volume de la hernie est variable; mais, dans certains cas, il peut devenir énorme au point de gêner l'exploration du cerveau et d'arrêter l'opération. Keen admet que la production d'une hernie cérébrale volumineuse est sous la dépendance d'une tumeur énorme, inopérable. Je reviendrai plus tard sur ces faits.

Qu'il nous suffise, pour le moment, de savoir que le pronostic de la hernie du cerveau proprement dite est grave, puisque, sur 28 cas de hernie immédiate tenant à cette variété, réunis par Caboche dans sa thèse (*La hernie cérébrale au cours et à la suite de la trépanation*, Paris, 1907), nous notons 16 morts : 8 immédiates et 8 survenues dans un temps qui variait entre huit et douze jours. Pour Caboche, la gravité ne tient pas tant à la hernie elle-même qu'aux lésions auxquelles on s'attaque et aux modifications qui surviennent dans l'équilibre encéphalique, et qui ont pour cause l'œdème cérébral par décompression du cerveau, le ramollissement de la tumeur et des parties voisines de l'encéphale, etc. Enfin il faut tenir compte des dangers que peut faire courir l'infection secondaire de la hernie.

Quant au traitement de la hernie, tout dépend de son volume : si elle est peu volumineuse, on suturera la dure-mère et le cuir chevelu; mais il peut être impossible de suturer la dure-mère, et on se contentera alors de suturer les plans superficiels : il peut même arriver, lorsque la hernie est volumineuse, qu'on soit obligé de faire la ponction des ventricules, manœuvre qui peut réussir lorsqu'il y a hydropisie ventriculaire, mais qui offre des dangers, ou encore qu'on soit amené comme manœuvre ultime à réséquer tout ou partie de la portion herniée et à recouvrir la surface de section avec la dure-mère et la peau; il existe alors de sérieux dangers d'hémorragie et de shock.

Après l'opération, on peut assister à l'évolution d'un certain nombre de complications :

C'est d'abord le ***shock opératoire***, c'est-à-dire l'état de dépression profonde qui succède dans certains cas à l'opération. Le shock relève de plusieurs facteurs : de l'hémorragie, de la durée de l'opération, de l'étendue de l'acte opératoire, mais surtout de l'ébranlement provoqué par certains modes de trépanation et de la perte du liquide céphalo-rachidien. C'est pour cela qu'on a conseillé d'abandonner l'usage du ciseau et du maillet et de recourir, dans certains cas, aux opérations

exécutées en deux temps ; on fait, dans une première séance, la craniectomie, et on remet à une seconde séance l'opération qui s'adresse à la lésion elle-même.

Ce sont ensuite les accidents de ***méningo-encéphalite***, liés à l'infection des méninges, et la ***hernie secondaire du cerveau.***

Cette *hernie secondaire ou consécutive*, comme on l'appelle encore, semble ne pas reconnaître une cause unique : *le plus souvent elle relève de l'infection*, comme l'ont admis Bouillaud, Mac Ewen, Horsley, Allen Starr, F. Terrier, etc. L'infection produirait la hernie par divers mécanismes : en augmentant le volume des parties du cerveau enflammées et en exagérant la pression intracranienne ; en ramollissant la substance cérébrale enflammée et en la rendant plus diffluente ; en diminuant la résistance de la dure-mère, lorsque celle-ci est directement en contact avec le foyer infecté ; enfin dans certains cas on pourrait incriminer la présence d'un abcès occupant la portion herniée.

Mais Caboche admet, — et cette opinion a été émise également par Poirier, par Bergmann, — que dans certains cas l'infection ne saurait être invoquée ; la hernie est alors la conséquence de l'excès de tension que provoque l'hydropisie ventriculaire ou la persistance d'une tumeur qui n'a pu être trouvée, ou n'a pu être enlevée qu'imparfaitement ; ou encore de l'élasticité du tissu cérébral qui tend à combler la cavité opératoire dont il dépasse les limites, de l'œdème cérébral par décompression qui rend plus volumineuse la substance cérébrale, du ramollissement plus ou moins étendu de la substance cérébrale autour d'une vaste tumeur (Caboche).

En somme, le seul fait d'une large brèche osseuse et durale n'est jamais la cause d'une hernie cérébrale, si des phénomènes mécaniques, comme l'augmentation de pression intracranienne, ou inflammatoires, comme la méningo-encéphalite, ne s'y joignent.

Au point de vue anatomique, la hernie consécutive est constituée, dans la grande majorité des cas, *par du tissu cérébral*, exceptionnellement par un *fongus des méninges.*

La hernie se présente sous la forme d'un champignon, de volume variable, pouvant atteindre quelquefois les dimensions du poing, augmentant pendant l'effort et de consistance molle ; la tumeur est généralement indolente, animée de battements isochrones à la systole cardiaque et de mouvements d'expansion. Quant aux symptômes fonctionnels observés, ils sont vagues et variables avec la région du cerveau herniée ; on a noté des phénomènes de paralysie, des symptômes épileptiformes, etc. La hernie apparaît généralement du deuxième au quinzième jour et peut aboutir à des terminaisons variables, qui sont : la suppuration ; le sphacèle, partiel ou total, rare depuis qu'on applique les pansements aseptiques au traitement des plaies du crâne ; les hémorragies survenant sur des hernies en voie de gangrène ; enfin la guérison, qui est fréquente (Caboche l'a notée dans plus des

deux tiers des observations qu'il a réunies), et qui peut être complète ou incomplète, suivant que la hernie se réduit en totalité dans le crâne ou qu'elle dépasse le niveau du crâne. Le guérison peut être suivie de la production d'adhérences entre le cuir chevelu et le cerveau, susceptibles d'amener des complications ultérieures.

Le plus souvent la hernie guérit seule : il suffit de prendre des précautions aseptiques et d'appliquer un pansement modérément compressif. L'ablation de la hernie, faite avec le bistouri ou le thermocautère, semble devoir être rejetée, sauf dans le cas où la hernie est sphacélée, car elle expose à une hémorragie abondante, à l'ouverture d'un prolongement ventriculaire établissant ainsi une *communication* entre les ventricules et le milieu extérieur infecté, à la suppression d'une portion noble du cerveau, et qu'elle ne s'oppose pas à une récidive. Mais, dans certains cas, on peut être amené à ponctionner la hernie pour en extraire une certaine quantité de liquide céphalo-rachidien ou à l'inciser pour évacuer les abcès qu'elle renferme.

Enfin consécutivement, après la guérison de la hernie, on peut être amené à fermer la perte de substance cranienne.

RÉPARATION DES PERTES DE SUBSTANCE CRANIENNE (1).

Nous verrons, dans les chapitres suivants, que le but de la trépanation est essentiellement variable suivant les cas en présence desquels se trouve le chirurgien : tantôt celui-ci draine un abcès ou décomprime le cerveau par une trépanation palliative, en cas de tumeur cranienne inopérable par exemple ; il n'est pas douteux qu'alors la brèche faite aux parois du crâne doit être maintenue ouverte ; la résection cranienne est *définitive*. En France, la tendance actuelle est aux résections définitives ; dans la plupart des cas, c'est une des conditions essentielles du résultat thérapeutique. Tantôt, au contraire, le chirurgien peut sans inconvénient, une fois l'opération sur le cerveau terminée, fermer l'ouverture cranienne en réimplantant le lambeau osseux momentanément soulevé : la résection est *temporaire*. Il n'est pas sans inconvénient en effet, bien qu'il ne faille rien exagérer à ce point de vue, de laisser le cerveau exposé à travers les parties molles peu épaisses aux injures extérieures, et mieux vaut, quand on le peut, fermer la brèche osseuse ; d'autre part, à moins qu'on ait affaire à un sujet jeune susceptible de régénérer l'os enlevé, chez les adultes le périoste et la dure-mère n'ont généralement pas un pouvoir ossificateur bien prononcé, et l'orifice est obturé par une membrane fibreuse.

Dans certains cas enfin, le chirurgien se trouvant en présence de pertes de substance anciennes résultant d'un traumatisme accidentel ou opératoire, peut être amené à pratiquer secondairement la ferme-

(1) Voy. le rapport de Morestin sur la restauration des brèches craniennes, in *Bull. de la Soc. de chir.*, 1908, p. 221.

ture de la brèche, soit pour mettre le cerveau à l'abri des agents extérieurs, soit dans un but esthétique pour remédier à une difformité choquante, soit pour compléter une intervention entreprise dans le but de libérer le cerveau adhérent à une cicatrice superficielle : on met ainsi le cerveau libéré à l'abri des chocs extérieurs.

Les procédés destinés à combler la perte de substance osseuse sont nombreux.

Il y a déjà longtemps qu'on a proposé la ***réimplantation des rondelles osseuses enlevées*** à l'aide du trépan et conservées bien aseptiquement pendant toute la durée de l'opération dans des compresses humides ; or il n'est pas douteux que, si on a obtenu des succès certains par cette méthode, on assiste le plus souvent, je l'ai déjà dit, à la résorption du fragment osseux ou à son élimination après suppuration.

La ***craniectomie avec résection temporaire*** de l'os est le procédé de choix dans les cas où il n'est pas utile de laisser la brèche ouverte, parce que le lambeau osseux soulevé, n'étant pas privé de toutes ses connexions vasculaires, continue à vivre et que la reconstitution osseuse est possible. Durante, en effet, a constaté la soudure du lambeau chez un de ses anciens opérés et dans des expériences pratiquées sur les animaux.

Pour l'obturation des pertes de substance anciennes, on a imaginé de fermer l'orifice osseux à l'aide de ***greffes d'os*** empruntées le plus souvent à un animal ou par l'***interposition de corps étrangers inertes***, tels que plaques d'os décalcifié, de celluloïd ou de métal (or, argent, amalgame d'argent et d'étain, etc.) : mais ces corps étrangers sont souvent mal supportés par les tissus (1) ; aussi préfère-t-on généralement, en pareil cas, l'***autoplastie par glissement*** appliquée au crâne par Wolff et König. L'opération consiste à amener

(1) Il y a cependant des exceptions, et elles semblent se multiplier avec les perfectionnements de la technique : c'est ainsi que Llobet, dans trois cas, a obtenu, chez des malades qu'il a pu suivre pendant un certain temps, de bons résultats par l'inclusion de plaques de celluloïd, et que Sébileau a présenté à deux reprises à la Société de chirurgie de Paris un malade chez lequel il avait fermé deux ans auparavant une ouverture cranienne large presque comme la paume de la main à l'aide d'une lame d'or fixée sur la berge du trou par des coins d'or. Les tissus avaient supporté sans la moindre réaction cette plaque de métal ; il était impossible, même au toucher, de se rendre compte qu'un pareil corps étranger était inclus dans les tissus. Un nouveau fait heureux de prothèse cranienne avec lame d'or a été récemment présenté à la Société de chirurgie de Paris, 1908, par le Dr Rouvillois. Ces faits méritent d'être pris en sérieuse considération.

Dans sa thèse (Paris, 1907), Lemerle a étudié expérimentalement la question de la prothèse interne et indique les différents métaux qui pourraient être utilisés dans la constitution des plaques oblitérantes. Il sera bon que la plaque prothétique, comme le fait Delair, soit perforée de nombreux trous, disposition qui empêche l'accumulation de sérosité sous sa face profonde et qui permet la pénétration de la plaque par des bourgeons charnus qui en assurent la fixation plus parfaite. On a fait à l'emploi des lames de plomb une objection qui n'est peut-être pas sans importance ; on s'est demandé si on n'avait pas à redouter en pareil cas des accidents d'intoxication saturnine ?

Blecher (de Brandebourg), étudiant la question de l'obturation des pertes de sub-

en avant de la brèche osseuse un lambeau taillé dans les parties voisines du crâne et constitué par la peau, le périoste et la table externe de l'os détachée à l'aide du ciseau (fig. 28). A la Société allemande de chirurgie, en 1906, Borchardt (de Posen) rapportait 12 cas personnels d'occlusion ostéoplastique par glissement qui lui avaient donné d'excellents résultats, puisqu'il avait pu obturer des pertes de substance atteignant jusqu'à 12 × 7 centimètres.

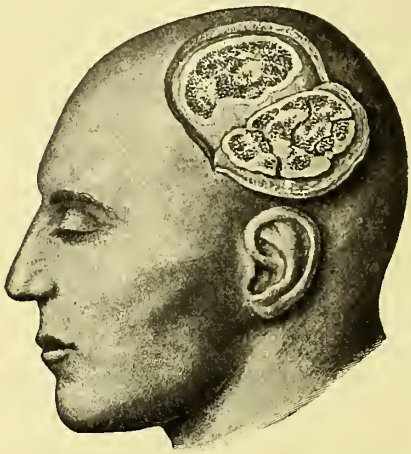

Fig. 28. — Autoplastie par glissement, procédé de Müller-König (SULTAN, *Atlas-Manuel de chirurgie*).

Sur des sujets examinés longtemps après l'opération, on a pu constater que la soudure des plaques osseuses tansplantées était parfaite; il en était ainsi chez deux malades de Eiselsberg (1905) (1), qui avaient été opérés douze et treize ans auparavant.

Dans les cas où le sujet refuserait de se soumettre à l'une des opérations que nous venons de signaler, il faut savoir que la protection du cerveau peut être assurée à l'aide d'appareils prothétiques, tels que plaque de métal ou de cuir bouilli dissimulées dans la coiffure et s'appuyant sur le cuir chevelu.

Je bornerai là mon étude de technique des opérations craniennes; il me paraît inutile, en effet, de décrire la ponction ventriculaire, la trépano-ponction, le drainage ventriculaire, le drainage du lac cérébelleux, le drainage du lac sylvien, opérations aujourd'hui peu employées, parce qu'elles se sont montrées généralement inefficaces et que nous possédons dans la ponction lombaire une opération beaucoup plus simple qui atteint souvent le même but. J'en dirai quelques mots du reste plus tard, lorsque j'étudierai l'hydrocéphalie.

stance du crâne à l'aide du *celluloïd*, admet que le celluloïd, ne contractant aucune adhérence avec les tissus voisins, évite les adhérences corticales, causes si fréquentes d'épilepsie post-traumatique. La plaque de celluloïd stérilisée par l'ébullition est ramollie au cours de l'opération dans l'eau chaude; on la taille exactement des dimensions de la brèche, et on la modèle pour lui donner à peu près la voussure de l'os. On la fixe dans la brèche osseuse de façon qu'elle ne remue pas. On assure une bonne hémostase, une asepsie rigoureuse, et on ne draine pas. Les plaques ainsi greffées sont généralement bien supportées. Sur onze cas connus, dans *six* cas déjà elles sont restées en place de trois ans et demi à sept ans (*Deutsche Zeitschr. für Chir.*, Bd. LXXXII, 1907, p. 134-147).

(1) VON EISELSBERG, in *Presse médicale*, 28 juin 1905, p. 405.

V. — LÉSIONS TRAUMATIQUES DU CRÂNE.

A. — LÉSIONS TRAUMATIQUES DES PARTIES MOLLES PÉRICRANIENNES.

Avant d'entreprendre leur étude, j'exposerai en quelques mots l'anatomie de la région, qui nous permettra de comprendre certains caractères particuliers des lésions intéressant les enveloppes péricraniennes.

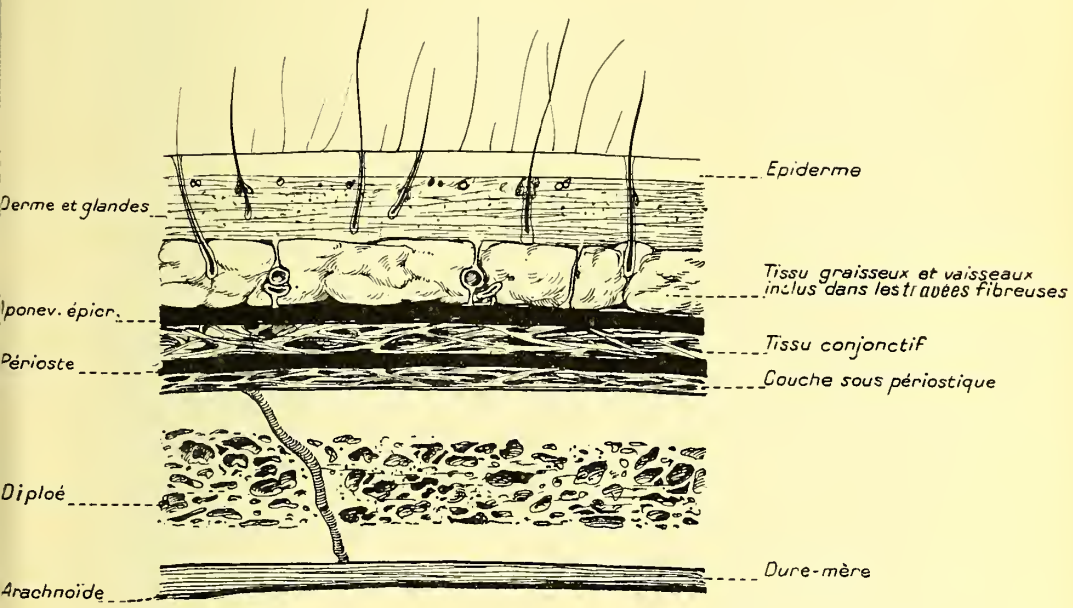

Fig. 29. — Coupe des téguments péricraniens.

La figure 29, qui représente une coupe de ces enveloppes, montre en allant des parties superficielles vers les parties profondes :

1° La *peau* dont le derme contient les follicules pileux, des glandes sébacées et des glandes sudoripares ;

2° Une *couche cellulo-graisseuse*, traversée de place en place par de petites travées de tissu fibreux, dirigées perpendiculairement à la face profonde du derme et délimitant entre elles de petites loges remplies de graisse. Dans ces cloisons fibreuses rampent des vaisseaux sanguins (artères et veines) qui sont contenus dans un dédoublement de la cloison et lui adhèrent par leur face externe, disposition particulièrement intéressante, comme nous le verrons plus tard ;

3° Une lame aponévrotique, l'*aponévrose épicranienne*, qui à sa périphérie se continue avec de petits muscles tenseurs de l'aponévrose ;

4° Sous l'aponévrose, une *lame de tissu cellulaire très lâche*, sans graisse, qui permet le glissement de l'aponévrose sur l'os :

5° Le *périoste*, peu adhérent au squelette cranien ;

6° Les *os du crâne*, sillonnés de canaux veineux (*canaux veineux du diploé*), établissant une anastomose entre la circulation intra et extracranienne.

DIVISION.

Nous avons à étudier au niveau des parties molles péricraniennes plusieurs catégories de lésions traumatiques :

1° Les *contusions ;* 2° les *plaies proprement dites* (plaies par armes blanches, plaies par armes à feu, plaies contuses) ; 3° les *arrachements du cuir chevelu* ; 4° les *brûlures.*

CONTUSIONS.

ÉTIOLOGIE. — Les contusions du cuir chevelu sont des lésions que nous avons très fréquemment l'occasion d'observer surtout dans la classe ouvrière, plus exposée aux traumatismes.

Les contusions sont consécutives à un choc sur le crâne produit soit par un agent vulnérant venant frapper la tête, soit par une chute dans laquelle la tête vient buter plus ou moins violemment sur un obstacle, soit encore par un projectile qui, arrivé au terme de sa course, atteint les téguments péricraniens sans les pénétrer.

ANATOMIE PATHOLOGIQUE. — La contusion a pour conséquence un épanchement de sang provoqué par la rupture des vaisseaux ; au niveau du cuir chevelu, l'épanchement sanguin ou hématome est appelé *bosse sanguine.* Il est exceptionnel que le liquide épanché soit *huileux*, comme dans un cas cité par B. Anger.

L'hématome peut siéger dans trois points différents :

1° Le plus souvent, *dans le tissu cellulo-graisseux sous-cutané*, couche éminemment vasculaire, la bosse sanguine, dont l'apparition est rapide, forme alors une tumeur plus ou moins saillante et bien circonscrite, qui, dans certains cas rares où le traumatisme a déchiré une branche artérielle importante, pourrait être animée de battements ;

3° *Entre l'aponévrose épicranienne et le périoste* ; l'hématome est alors plus étalé, plus diffus :

3° *Sous le périoste décollé*, entre cette membrane et l'os ; cette variété d'épanchement est rare ; on l'observe chez l'enfant, où nous l'étudierons sous le nom de *céphalématome.*

SYMPTOMES. — La bosse sanguine, formée par un épanchement de sang plus ou moins abondant, généralement bien circonscrite, est molle dans sa partie centrale et présente, dans les cas graves, à sa périphérie, une sorte de bourrelet formé par la coagulation de la fibrine du sang à la limite du foyer traumatique ; ce bourrelet, dont la saillie est plus ou moins marquée, n'apparaît généralement que quelques jours après l'accident ; il est résistant au doigt, quelquefois dur, mais il se laisse cependant le plus souvent écraser par une pression continue et énergique. Cette dureté périphérique fait contraste avec la dépressibilité centrale de la tumeur. Ces constatations cliniques peuvent être parfois la source d'une erreur de diagnostic ; un esprit non prévenu peut croire à un enfoncement des os du crâne. Pour reconnaître la simple contusion, il suffira de se rappeler que le bourrelet périphérique est tardif dans son apparition, que par une pression digitale soutenue il se laisse effacer, que le doigt explorant le centre de l'hématome peut, en chassant la partie liquide du sang, rencontrer la surface dure du tissu osseux : enfin, dans le cas d'hématome simple, il n'existe aucun de ces symptômes nerveux qu'on peut rencontrer dans les enfoncements craniens.

Il existe souvent, au voisinage de l'hématome, une ecchymose qui peut s'étendre plus ou moins loin et qui a toujours tendance à diffuser vers les parties déclives ; c'est ainsi que, dans le cas d'une bosse sanguine siégeant au niveau du front, l'infiltration du sang se fera vers les paupières, où l'ecchymose est souvent très marquée.

ÉVOLUTION. — La bosse sanguine abandonnée à elle-même tend à se résorber ; cette résorption toutefois est plus lente dans les épanchements sous-aponévrotiques et périostiques.

Parfois l'évolution de l'hématome est troublée par l'apparition d'accidents de *suppuration*, qu'il faut mettre sur le compte ou d'une infection générale par voie sanguine, ou d'une infection locale consécutive à une excoriation, une petite plaie intéressant les téguments au niveau de l'épanchement sanguin ; cette transformation purulente du foyer sanguin est annoncée par les signes ordinaires : apparition de la fièvre, douleurs, chaleur, rougeur et gonflement.

TRAITEMENT. — Le traitement varie avec le degré de la contusion : si la bosse sanguine est de petites dimensions, la simple compression suffit à faire résorber le sang épanché ; tout le monde connaît le procédé vulgaire qui consiste à exercer cette compression à l'aide d'une pièce de monnaie ; il est préférable de recourir à la compression ouatée méthodiquement appliquée et maintenue pendant quelques heures.

Dans le cas d'hématome volumineux, dont la résorption ne peut se faire que lentement, le mieux est de recourir d'emblée à l'évacuation

du sang par une ponction ou une petite incision, en ayant soin, bien entendu, que ces opérations soient faites dans les conditions d'asepsie que réclame toute intervention, si petite soit-elle ; au cuir chevelu, on ne manquera jamais de raser d'abord les cheveux au niveau de la région malade.

S'il existe une plaie des téguments au niveau du foyer contus, on s'efforcera de prévenir l'apparition des accidents infectieux, et dans ce but on rasera les cheveux, on désinfectera avec soin la région, et on terminera par l'application d'un pansement compressif.

Enfin, en cas de suppuration, il faudra sans tarder inciser largement, drainer, et l'on obtiendra la guérison par cicatrisation secondaire.

PLAIES DU CUIR CHEVELU.

Nous retrouvons ici la division généralement admise en plaies par *instruments piquants*, *tranchants*, *contondants* et en plaies par *armes à feu*.

1° Plaies par instruments piquants.

VARIÉTÉS. — Les plaies provoquées par des instruments pointus sont tantôt *perpendiculaires* à la surface du crâne et peu profondes, tantôt *obliques*, et quelquefois *en séton*, présentant un trajet plus ou moins long sous les téguments.

SYMPTOMES. — La symptomatologie est en général très bénigne : le plus souvent, il se produit une hémorragie insignifiante, et la blessure est peu douloureuse, à moins qu'un filet nerveux ait été touché, auquel cas il peut survenir des accidents névralgiques.

Lorsque la plaie est limitée aux enveloppes du crâne, les seules complications auxquelles le blessé est exposé sont le séjour dans la plaie de l'extrémité pointue de l'instrument qui a pu se rompre au moment de la blessure, et surtout les accidents d'infection.

TRAITEMENT. — La thérapeutique à suivre est très simple ; il faut d'abord assurer la désinfection de la région blessée, raser les cheveux tout autour de la petite plaie, nettoyer les téguments au savon et à l'alcool et appliquer un pansement aseptique. En cas d'hémorragie, on triompherait facilement de l'écoulement sanguin par la compression ; si l'instrument vulnérant s'était brisé dans la plaie, il faudrait après anesthésie locale à la cocaïne où à la stovaïne, mettre à nu par une incision le trajet de la blessure et extraire le corps étranger ; enfin, en cas de suppuration, c'est encore à l'incision du trajet infecté qu'il faudrait se résoudre.

2° Plaies par instruments tranchants.

ANATOMIE PATHOLOGIQUE. — Elles se présentent sous des aspects différents : *tantôt c'est une section nette et plus ou moins profonde des téguments*; si la blessure est peu profonde, l'écartement des deux lèvres de la plaie est peu prononcé; si la blessure intéresse toute l'épaisseur du cuir chevelu, l'écartement au fond duquel on peut voir les os mis à nu peut être assez notable; cet écartement résulte de l'élasticité des tissus et de la division des fibres musculaires;

Tantôt on assiste au détachement d'un véritable lambeau, l'instrument tranchant ayant sectionné les tissus par leur face profonde ; ce lambeau, dont les bords sont taillés obliquement, est rattaché aux parties voisines par un pédicule plus ou moins large qui en assure la nutrition ; si le pédicule est supérieur, le lambeau, par son propre poids, retombe de lui-même sur la surface de section qu'il recouvre ; si le pédicule est situé en bas, le lambeau flottant retombe sur les parties voisines du cuir chevelu, se présente face cruentée au dehors et laisse à découvert la surface de section.

SYMPTOMES. — Ces plaies du cuir chevelu s'accompagnent généralement d'une hémorragie très abondante, qui s'explique aisément par la disposition anatomique des vaisseaux du cuir chevelu ; je rappelle que les artères sont logées dans de petites cloisons fibreuses de la couche cellulo-graisseuse, auxquelles elles adhèrent par leur tunique externe ; il en résulte que, lorsque ces artères sont sectionnées, elles sont maintenues béantes par leur adhérence et qu'elles ne peuvent se rétracter, condition qui favorise éminemment la persistance de l'hémorragie.

TRAITEMENT. — Au point de vue thérapeutique, la conduite à tenir varie suivant que la blessure est observée immédiatement après l'accident ou plusieurs jours après.

Dans le second cas, surtout si les bords de la plaie sont déjà œdématiés et enflammés, la réunion par première intention ne doit pas être tentée ; la plaie sera maintenue ouverte, soigneusement désinfectée ; elle se cicatrisera par bourgeonnement secondaire. C'est dans ces cas-là qu'il est utile d'appliquer pendant quelques jours un pansement humide jusqu'à disparition des accidents inflammatoires.

Lorsque la plaie est observée peu de temps après la blessure, la conduite à tenir varie encore suivant que l'hémorragie s'est arrêtée d'elle-même au moment où le chirurgien examine la blessure, ou qu'elle persiste encore : dans le premier cas, il faut désinfecter soigneusement la plaie, enlever les corps étrangers qui pourraient la souiller, tels que débris de coiffure, cheveux, etc., raser le cuir chevelu dans

son voisinage, assurer par des sutures le rapprochement des bords de la solution de continuité et terminer par un pansement ; les fils pourront être enlevés vers le sixième ou septième jour ; il sera bon de drainer la plaie si l'on redoute l'infection. Si celle-ci venait à se produire malgré les précautions prises, il faudrait immédiatement enlever les sutures et traiter la plaie à ciel ouvert.

Dans le cas d'hémorragie persistante, il faut, en attendant qu'on ait préparé tout ce qui est utile pour l'intervention, assurer l'hémostase provisoire du cuir chevelu à l'aide d'une bande de caoutchouc ou de toile fortement serrée, qui encercle la tête au-dessus des oreilles. En ce qui concerne l'hémostase définitive, le meilleur moyen de l'obtenir est de faire la *ligature* du vaisseau qui saigne ; ici le vaisseau adhérent dans sa gaine fibreuse ne se laisse pas facilement pincer et étirer pour l'application d'une ligature sur sa partie terminale ; le mieux est de le lier à une certaine distance du point sectionné en passant au-dessous de lui le fil à ligature à l'aide d'une aiguille de Reverdin courbe qui charge en même temps les tissus périvasculaires.

Si l'hémorragie avait pour origine les artères temporales profondes, il faudrait, pour se donner du jour, inciser et écarter les plans aponévrotiques et musculaires de la région temporale qui les recouvrent et faire sur place la ligature, toujours préférable aux ligatures carotidiennes à distance, qui ont été proposées et me paraissent tout à fait inutiles.

3° Plaies par instruments contondants.

ÉTIOLOGIE. — Ce sont les plaies qui succèdent aux chocs ou compressions produits par des corps à surface mousse, plus ou moins irrégulière (coup de pierre, coup de bâton, écrasement par une roue de voiture, coup de pied de cheval, etc.).

SYMPTOMES. — La plaie contuse se présente avec un aspect irrégulier, les bords en sont frangés, sphacélés par places, garnis de petits fragments de peau rattachés aux parties voisines par un pédicule plus ou moins étroit ; les dimensions de la plaie sont très variables : tantôt elle est pour ainsi dire linéaire, tantôt elle forme une perte de substance plus ou moins étendue, au fond de laquelle se voit le squelette cranien, qui peut être dépouillé de son périoste, et dont les bords irréguliers sont décollés sur une étendue plus ou moins considérable ; d'autres fois, la plaie contuse prend un aspect étoilé, les branches de l'étoile délimitant des lambeaux plus ou moins étendus et aux bords plus ou moins profondément irréguliers. Naturellement les plaies contuses intéressant les parties molles peuvent s'accompagner de lésions profondes du côté du squelette.

Les complications infectieuses sont plus fréquentes dans les plaies contuses que dans les autres variétés, parce qu'elles sont souvent souillées par des corps étrangers, tels que du sable, de la terre, des cheveux, etc.

TRAITEMENT. — Au point de vue thérapeutique, quelques points particuliers doivent retenir notre attention : les téguments seront rasés sur une certaine étendue tout autour de la plaie, et celle-ci sera nettoyée, débarrassée du sang et des corps étrangers qu'elle renferme avec un soin tout particulier ; les bords de la plaie, toujours irréguliers et souvent plus ou moins sphacélés, seront régularisés avec des ciseaux. Si on a été appelé peu de temps après le traumatisme, avant l'apparition d'accidents inflammatoires, on rapprochera les bords de la plaie par des sutures autant qu'il sera possible de le faire, pour abréger la durée de la cicatrisation, tout en sachant que, dans certains cas, une perte de substance peut s'opposer à l'occlusion complète de la plaie ; dans ces plaies anfractueuses, irrégulières, accompagnées souvent de décollements éloignés, il sera indispensable de drainer, et, au moindre signe inflammatoire, on enlèvera les fils et on substituera au pansement sec un pansement humide. Lorsqu'il existe une dénudation osseuse, même si cette dénudation est étendue, il ne faudra pas s'en préoccuper autrement : la réparation est la règle sans nécrose de l'os. J'ai eu l'occasion d'observer récemment un jeune enfant dont le crâne avait été déchiré par un rouleau et qui présentait, au sommet de la tête, une vaste plaie contuse avec lambeaux largement décollés ; au fond de la plaie, l'os apparaissait complètement dépouillé de son périoste sur une étendue qui présentait à peu près les dimensions de la paume de la main ; je recouvris, autant que je pus le faire, cette surface dénudée avec les lambeaux que je suturai ; je drainai largement et, au bout d'un temps assez long, la guérison put être définitivement obtenue sans que l'os ait été frappé de nécrose. En pareil cas, la cicatrice très amincie peut être particulièrement fragile.

4° Plaies par armes à feu.

ÉTIOLOGIE. — Ces plaies rentrent dans la catégorie des plaies contuses, dont elles présentent les caractères. Le plus souvent, on est en présence de plaies produites par des projectiles de petit calibre lancés par les armes de la vie civile et animés d'une force de pénétration peu considérable ; même des projectiles de guerre parvenus au terme de leur course peuvent également provoquer des plaies qui n'intéressent que les parties molles péricraniennes.

ANATOMIE PATHOLOGIQUE. — Les effets produits par le projec-

tile sont variables : tantôt ils se traduisent par une simple éraillure ou un sillon à la surface des téguments ; tantôt le projectile a décrit un trajet en séton avec un orifice de sortie situé souvent en un point fort éloigné de l'orifice d'entrée, la balle ayant contourné le squelette cranien au lieu de le perforer. J'ai eu l'occasion de voir plusieurs fois, au niveau de la région temporale, des projectiles qui, n'ayant pas la force de perforer la paroi osseuse, s'étaient arrêtés dans l'épaisseur du muscle temporal, où ils traduisaient leur présence par de la douleur localisée, du gonflement et de la gêne dans les mouvements de la mâchoire. Ces plaies par armes à feu sont fréquemment souillées par des corps étrangers, tels que des cheveux, des débris de la coiffure, des fragments de bourre, des projectiles, qui sèment autour d'eux l'infection et favorisent l'apparition de la suppuration en un point souvent éloigné de la porte d'entrée.

SYMPTOMES ET DIAGNOSTIC. — La symptomatologie est en général très bénigne ; il se fait, par l'orifice de pénétration de la balle aux bords irréguliers, œdématiés et souvent noircis par la poudre, une hémorragie généralement peu importante ; parfois apparaissent consécutivement des névralgies plus ou moins rebelles provoquées par la lésion de filets nerveux.

Un point mérite de retenir l'attention au point de vue du diagnostic : c'est la question de savoir si, chez un sujet atteint d'une balle dans la tête, le projectile est demeuré sous les téguments ou s'il a perforé la paroi osseuse du crâne pour pénétrer dans la substance cérébrale. S'il est des cas où le blessé présente un ensemble de troubles nerveux qui ne laissent aucun doute sur la pénétration profonde du projectile, il en est d'autres où, bien que la substance nerveuse ait été lésée, l'état du blessé observé peu de temps après l'accident est tellement satisfaisant que rien ne permet de suspecter la lésion profonde ; or la question est importante au point de vue thérapeutique. En pareil cas, la radiographie est appelée à fournir de précieux renseignements sur la situation du projectile ; mais, à défaut de radiographie, l'exploration de la surface du crâne, faite méthodiquement, peut révéler en un point parfois très éloigné de l'orifice d'entrée une élevure, une saillie plus ou moins prononcée, qui indique la situation superficielle du projectile. On peut encore se servir, lorsque les résultats fournis par le palper sont négatifs, de l'exploration de la plaie à l'aide du stylet, mais à la condition que cette exploration soit faite avec une extrême prudence, avec un instrument rigoureusement aseptique et après avoir eu soin de désinfecter soigneusement les parties superficielles de la plaie pour éviter de porter l'infection dans les parties profondes au contact des méninges. On pourra tirer des indications précieuses de la direction suivie par le stylet, des sensations de corps

étrangers, d'orifice osseux ou d'esquilles osseuses fournies par l'instrument.

TRAITEMENT. — Le traitement de la plaie produite par le projectile n'offre ici rien de spécial ; si l'on se décide à abandonner le projectile, il faut avoir soin de surveiller attentivement la plaie pour se tenir prêt à intervenir dès l'apparition des accidents infectieux. Mais il est toujours préférable de pratiquer l'extraction de la balle, dont la palpation et la radiographie permettent de déceler la présence et le siège; la plaie se cicatrise généralement alors avec rapidité. Si le trajet suivi par le projectile sous les téguments venait à s'infecter, on pourrait être conduit, pour lutter contre la suppuration, à mettre à nu par une incision toute la longueur du trajet.

ARRACHEMENT DU CUIR CHEVELU.

Il s'agit là d'une lésion plus rarement observée que celles dont il a été question dans les chapitres précédents, mais qui n'en présente pas moins un très réel intérêt chirurgical.

Les arrachements du cuir chevelu ont été étudiés dans le mémoire de Gérok (1) (1892), dans les thèses de Wyart (Lyon, 1898), de Parigot (Paris, 1898), de Buneau (Paris, 1900), de Fouchard (Paris, 1902), basée sur l'analyse de 46 observations et dans des publications récentes de Lotheissen (1906) et de Tetsuo Miyata (2) (de Tokio), 1908.

MÉCANISME ET ANATOMIE PATHOLOGIQUE. — L'arrachement s'observe surtout dans les industries où sont employées les machines munies de courroies de transmission et principalement chez la femme à cause de la longueur de ses cheveux.

Voici généralement dans quelles circonstances se produit l'arrachement du scalp du cuir chevelu : une ouvrière dont les cheveux sont pris par une courroie de transmission, se sentant saisie, tend instinctivement à fuir en se portant en avant ; elle oppose ainsi une force contraire à celle de la courroie, qui l'attire violemment en arrière. Alors ou bien les cheveux cèdent sous la traction qu'ils supportent, ou bien ils arrachent une portion limitée du cuir chevelu, ou enfin ils arrachent toute la calotte épicranienne en un lambeau unique depuis les sourcils jusqu'à la nuque, constituant le scalp à proprement parler. L'étendue de l'arrachement est plus ou moins considérable selon que la traction a été exercée par l'intermédiaire d'une portion des cheveux ou de leur totalité.

Lorsque l'arrachement intéresse la totalité du cuir chevelu, la déchi-

(1) Gerok, *Beitr. zur klin. f. Chir.*, 1892.

(2) Tetsuo Miyata, Étude sur le scalp total (*Arch. für klinische Chir.*, 1908, Bd. LXXXV, p. 962 à 971).

rure se produit suivant un trajet qui est presque toujours le même; elle commence au niveau des sourcils, où les téguments amincis et tendus par la traction qui s'exerce d'avant en arrière sont sectionnés de leur face profonde vers leur face superficielle par les arcades sourcilières osseuses tranchantes; elle se continue latéralement le long de l'arcade zygomatique, contourne les oreilles en respectant ou en lésant le pavillon, et se termine plus ou moins bas dans la région de la nuque (fig. 30).

Fig. 30. — Arrachement du cuir chevelu. Ligne d'arrachement (Th. Fouchard).

L'arrachement de la calotte épicranienne ou scalp est *complet* ou *incomplet*; dans le premier cas, le lambeau est complètement séparé des parties molles voisines: dans le deuxième cas, le lambeau tient encore à la nuque par un pédicule plus ou moins large et est renversé sur le dos à la façon d'un capuchon. Souvent le périoste a été lui-même enlevé et laisse à découvert les os du crâne.

SYMPTOMES. — Dans un certain nombre d'observations, on a noté le peu d'intensité de la douleur et le peu d'abondance de l'hémorragie; le blessé a conservé sa lucidité complète; il parlait et répondait aux questions qu'on lui posait. Mais plus souvent le blessé tombe dans un état de shock et de collapsus prononcés, surtout lorsqu'il existe des lésions concomitantes de commotion cérébrale en relation avec la violence traumatique.

PRONOSTIC. — Le pronostic varie avec l'étendue des désordres traumatiques concomitants, avec l'existence ou non de complications septiques, avec l'étendue du scalp, tout lambeau complètement détaché étant condamné à la mortification et à la gangrène, tout lambeau incomplètement détaché pouvant continuer à vivre grâce aux vaisseaux que lui amène son pédicule. Mais, d'une façon générale, la terminaison fatale est rare; nous sommes loin de l'époque où Legouest et Servier écrivaient: « La mort a toujours été le résultat des accidents de scalp »; en effet, dans la statistique de Gerok, la mortalité n'est plus que de 20 p. 100 et, dans celle de Fouchard, elle s'abaisse à 8,50 p. 100.

TRAITEMENT. — Le traitement diffère selon que l'on est en présence d'un arrachement incomplet ou d'un scalp total.

En cas d'arrachement incomplet, lorsque le lambeau est encore nourri par son pédicule, il faut en tenter la réunion et le suturer aux parties voisines. Le lambeau sera rasé complètement, nettoyé aussi minutieusement que possible pour diminuer les chances d'infection, réappliqué et maintenu en place par des sutures au crin de Florence ; la plaie sera drainée en plusieurs points, comme l'indique la figure 31.

Si l'arrachement est total, le lambeau est voué au sphacèle ; on ne peut songer à le remettre en place ; toutes les tentatives faites à ce sujet sont restées vaines. Il faut, en pareil cas, désinfecter avec soin la surface cruentée et exciter par tous les moyens appropriés la production et la vitalité des bourgeons charnus en vue d'obtenir une cicatrisation secondaire, qui se fera toujours très longtemps attendre et aura parfois beaucoup de peine à se compléter ; on favorisera la cicatrisation en utilisant les greffes dermo-épidermiques.

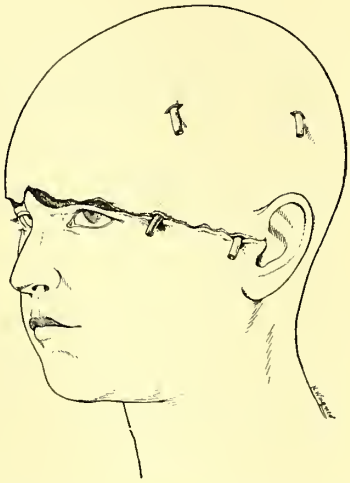

Fig. 31. — Traitement d'un arrachement du cuir chevelu.

Malheureusement, la réparation ne se fait pas toujours sans incidents ; le tissu cicatriciel est particulièrement fragile, et, sous l'influence des frottements, on voit se produire des ulcérations rebelles au traitement ; d'autres fois, on assiste à la production de rétractions cicatricielles, surtout fréquentes au niveau des paupières (ectropion cicatriel), susceptibles de modifier considérablement la physionomie des blessés et pouvant conduire secondairement à des interventions ayant pour but d'atténuer ces difformités acquises.

BRULURES.

Je décrirai exclusivement les brûlures accidentelles, car il ne saurait être question ici des brûlures *chirurgicales* profondes qui, préconisées jadis contre l'épilepsie, les migraines, la démence, etc., n'ont plus aujourd'hui qu'un intérêt historique.

Brûlures accidentelles. — Ces brûlures ont les mêmes caractères que sur les autres régions du corps. Suivant l'intensité du traumatisme, elles sont *superficielles* ou *profondes*, les brûlures profondes pouvant atteindre le squelette lui-même.

Brûlures superficielles. — Les couches superficielles péricraniennes sont seules atteintes : la guérison est assez facilement obtenue, mais les cheveux disparaissent au niveau de la cicatrice, qui succède à la réparation de la brûlure.

Brûlures profondes. — La gravité des lésions est très variable suivant que la brûlure intéresse exclusivement les parties molles et sur une étendue plus ou moins considérable ou en même temps le squelette cranien. Je passe sous silence, bien entendu, toute une catégorie de brûlures profondes et étendues, véritables combustions du crâne provoquées par des incendies et qui n'ont pour nous aucun intérêt chirurgical.

Les brûlures profondes et étendues des parties molles sont suivies généralement d'une cicatrisation difficile et longue, qui peut nécessiter l'emploi des greffes ; souvent il persiste ou il se produit consécutivement des ulcérations très rebelles au traitement, et parfois on assiste à la production de cicatrices vicieuses.

Les brûlures profondes des parties molles peuvent se compliquer de *brûlure des os du crâne.* Cette variété de lésion a été étudiée récemment dans la thèse de Leconte (Paris, 1904), qui en a réuni quelques observations. Tantôt l'os est brûlé superficiellement, tantôt il l'est plus profondément, parfois même la brûlure dépasse les limites de l'os et se propage aux méninges et à la substance nerveuse sous-jacente, amenant rapidement la mort.

Lorsque le malade survit à sa blessure, on assiste à la nécrose secondaire de l'os; tantôt celle-ci est superficielle, la portion nécrosée est formée d'une lame peu épaisse représentant la table externe reposant sur le diploé et séparée des parties voisines par un véritable sillon d'élimination ; tantôt la nécrose intéresse toute l'épaisseur de l'os et s'étend à une portion plus ou moins étendue de la paroi cranienne, qui, après sa chute, laisse percevoir les battements du cerveau. Dans une des observations de la thèse de Leconte, le séquestre formé aux dépens du frontal, du pariétal et d'une parcelle du temporal mesurait $15^{cm},5$ dans sa longueur et 9 centimètres dans sa hauteur, mais n'intéressait que la table externe de l'os et une partie du diploé. P. Broca a publié le cas d'un enfant chez lequel le fragment nécrosé et éliminé représentait à peu près toute la portion du crâne qui était recouverte par le chapeau. Ce processus de nécrose s'accompagne généralement d'une suppuration abondante, qui expose pendant toute la durée de l'élimination du séquestre, — et celle-ci est parfois fort longue (plusieurs mois), — à des complications infectieuses méningo-encéphaliques.

Aussi, en pareil cas, pour hâter la guérison et pour prévenir l'apparition des complications infectieuses intracraniennes, il est préférable de recourir à une intervention précoce, qui consiste dans l'ablation chirurgicale du séquestre. Parfois, comme dans une observation

de Moulonguet (d'Amiens), il suffira, pour détacher l'os nécrosé, d'exercer sur lui une légère pression, sans avoir recours à aucun instrument; mais plus souvent, surtout si l'on intervient d'une façon précoce, ce qui est préférable, il faudra recourir au ciseau et au maillet pour séparer l'os mort de l'os vivant, ou à l'application du trépan.

Consécutivement, il faudra surveiller l'évolution de la cicatrice et recourir au besoin, pour hâter la réparation, aux greffes dermo-épidermiques. Cette réparation ne se fait pas généralement par régénération de la substance osseuse; nous savons depuis longtemps qu'au niveau du crâne les phénomènes réparateurs sont peu accusés; il persiste au niveau du séquestre éliminé une perte de substance comblée par une lame fibreuse adhérente soit au diploé, soit à la face externe de la dure-mère. On pourrait ultérieurement, dans le cas d'une perte de substance osseuse, recourir aux procédés d'ostéoplastie qui ont été précédemment décrits pour mettre le cerveau à l'abri des injures extérieures, ou à l'emploi de la prothèse.

B. — FRACTURES DU CRANE.

I. — FRACTURES DU CRANE CHEZ L'ADULTE.

Les fractures du crâne constituent une variété assez rare de fractures; d'après la statistique de Gurlt, elles représenteraient 1,45 p. 100 de la totalité des fractures; d'après celle de Bruns, 3,40 p. 100 et, d'après celle de Chudowszky, 3,8 p. 100.

Nous aurons à étudier dans ce chapitre : 1° les fractures limitées à la voûte; 2° les fractures irradiées de la voûte à la base; 3° les fractures limitées à la base.

Les fractures du crâne peuvent être produites par des *instruments piquants*, des *instruments tranchants* ou des *corps contondants*. Ces dernières fractures sont de beaucoup les plus fréquentes; ce sont elles que nous aurons surtout en vue dans cette étude.

ÉTIOLOGIE. — L'action traumatisante agit le plus souvent sur la voûte, et alors tantôt l'agent vulnérant vient frapper le crâne (coup de baïonnette, coup de sabre, coup de marteau, chute sur le crâne d'un corps pesant, etc.), tantôt, au contraire, c'est le crâne qui vient se heurter contre un obstacle (chute d'un lieu élevé). Dans les deux cas, la fracture succède généralement à des traumatismes très violents. La base du crâne, protégée par le massif facial, est atteinte bien moins souvent d'une façon directe; elle peut l'être cependant à travers la bouche, à travers la voûte orbitaire, à travers la voûte des fosses nasales.

Au point de vue de leur mécanisme, on distingue les fractures : en

fractures directes et *fractures indirectes*. Il est indispensable de s'expliquer sur ces deux termes, dont il sera souvent question au cours de cette étude :

La fracture directe se produit ou commence au point d'application du traumatisme ; elle est limitée ou irradiée. La fracture indirecte siège en un point différent, plus ou moins éloigné, de celui qui a été atteint par le traumatisme ; ces fractures indépendantes (comme les appelait Aran), isolées, existent, mais elles sont exceptionnelles.

1° Fractures limitées à la voûte.

ANATOMIE PATHOLOGIQUE. — Ces fractures appartiennent à la catégorie des fractures directes ; la lésion est limitée au point d'application du traumatisme. Elles semblent un peu plus fréquentes que les fractures de la base [52,3 p. 100 contre 47,7 p. 100 de fractures de la base (Chudowsky)]. Je rappelle que la voûte du crâne est constituée par deux lames de tissu compact (table externe et table interne), entre lesquelles se trouve interposée une couche de tissu spongieux, le diploé.

Variétés anatomiques. — Ces fractures sont *incomplètes* ou *complètes*.

Les ***fractures incomplètes*** sont limitées à la table externe ou à la table interne de l'os.

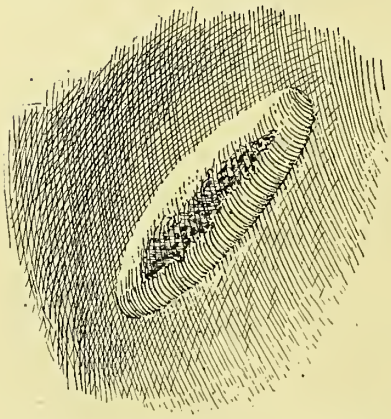

Fig. 32. — Détachement d'un lambeau osseux par coup de sabre (pièce du musée Dupuytren).

Les fractures de la *table externe* s'observent dans les régions où les deux tables sont éloignées l'une de l'autre, comme dans la région du sinus frontal ; elles peuvent aussi s'observer en un point quelconque de la voûte à la suite des plaies du crâne par instrument piquant, la pointe de l'arme (baïonnette, stylet, fleuret) n'intéressant l'os que dans ses parties superficielles, pouvant même s'y briser et y rester fixée ; ou encore à la suite des plaies par instrument tranchant, que le coup ait porté perpendiculairement ou obliquement. Dans ce dernier cas, l'arme peut soulever un lambeau osseux, qui reste en continuité, par une proportion de sa périphérie, avec l'os voisin, ou même détacher complètement une portion d'os, comme sur la figure 32, empruntée au musée Dupuytren.

Les fractures limitées à la *table interne*, ou lame vitrée, sont rares et s'observent surtout à la suite des coups de feu; on les a vues également à la suite d'entailles faites par coups de sabre qui n'inté-

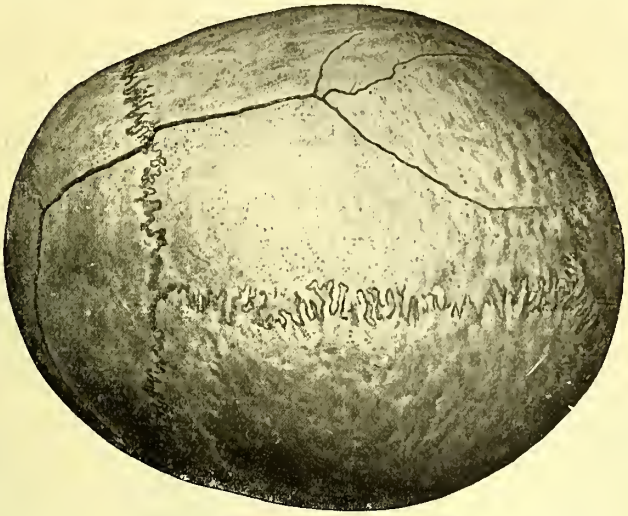

Fig. 33. — Fracture rameuse de la voûte du crâne (Sultan).

ressaient que la table externe. En pareil cas, les fragments de la table interne fracturée font plus ou moins une saillie anguleuse vers l'intérieur du crâne.

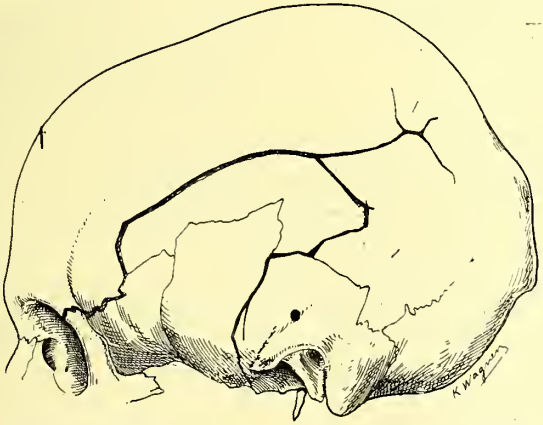

Fig. 34. — Fracture rameuse de la voûte du crâne (pièce du musée Dupuytren).

Les ***fractures complètes*** intéressant les deux tables de l'os ne sont pas rares. Il en existe plusieurs variétés. Forgue les ramène à trois types ; je conserve ici sa division, qui a l'avantage d'être claire : 1° les fêlures ou fissures, fractures linéaires, s'accompagnant ou non d'un déplacement; 2° les fractures esquilleuses ou à fragments,

fractures comminutives; 3° les fractures avec perforation et perte de substance osseuse.

a. Les FISSURES sont tantôt linéaires, droites ou courbes, parfois très fines; tantôt rameuses ou étoilées (fig. 33-34), constituées par des rameaux plus ou moins nombreux qui partent d'un centre commun ou d'une division principale; souvent l'une de ces fissures se propage vers la base. Les bords de la fracture peuvent être soumis à certains déplacements : écartement, chevauchement, enfoncement. Généralement les dégâts observés au niveau de la table interne sont plus marqués que ceux de la table externe; on peut trouver au niveau de cette dernière une fêlure très fine, sans déplacement, alors que les fragments de la lame vitrée font une saillie notable dans la cavité cranienne (fig. 35-36). La table interne est donc particulièrement vulnérable.

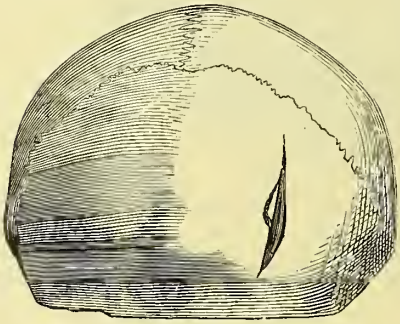

Fig. 35. — Fracture fissuraire de la voûte.

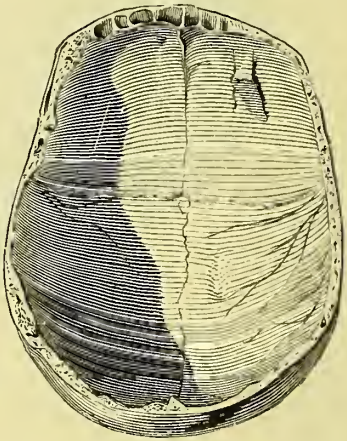

Fig. 36. — Même pièce que la figure 33 vue par sa face endocranienne. On voit la saillie notable que font les fragments de la lame vitrée à l'intérieur du crâne.

b. FRACTURES A FRAGMENTS. — La nature de la fracture est variable; on peut avoir affaire à un seul fragment, adhérent encore à la voûte par une portion intacte de la table externe, et plus ou moins infléchi en dedans; ailleurs, le fragment unique est complètement détaché des parties voisines et enfoncé directement et à plat, constituant l'*embarrure* des anciens (fig. 37); d'autres fois, la fracture est comminutive; elle est formée de plusieurs fragments dont la forme variable peut être triangulaire; ces fragments enfoncés par leur sommet peuvent constituer une pyramide plus ou moins saillante sur la face interne du crâne (fig. 38); si le traumatisme a été très violent, les fragments peuvent, par leur sommet, perforer la dure-mère et pénétrer dans la substance cérébrale.

c. Les FRACTURES AVEC PERFORATION de la voûte sont provoquées par des projectiles; les désordres sont toujours plus prononcés

au niveau de la lame vitrée ; l'orifice y est plus large et plus irrégulier.

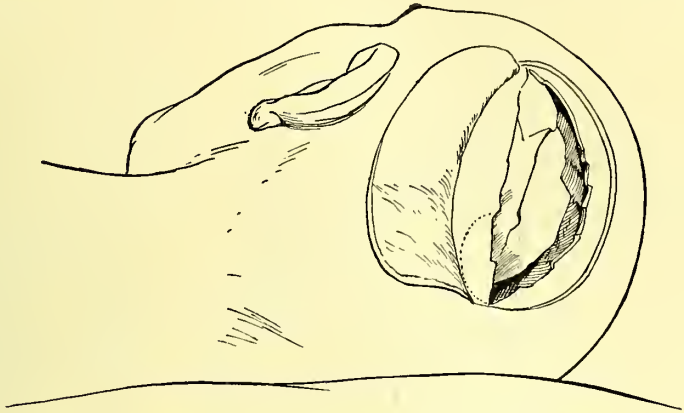

Fig. 37. — Fracture dans laquelle le fragment est embarré.

PATHOGÉNIE. — Les parois du crâne sont *élastiques* : cette élasticité, qui est surtout très grande chez l'enfant, a été démontrée expérimentalement par Bruns, Félizet, Baum, Messerer, etc. Qu'on comprime le crâne dans un étau, on verra l'un de ses diamètres se rétrécir, tandis que les autres s'allongent d'une quantité égale ; qu'on laisse tomber d'une certaine hauteur sur un sol uni et résistant un crâne osseux, on le verra rebondir plus ou moins haut. Cette élasticité joue dans une certaine mesure, vis-à-vis du crâne, un rôle protecteur ; elle permet, dans une certaine limite, le redressement des surfaces courbes de la voûte au moment du traumatisme ; mais, lorsque le redressement a lieu au delà des limites de l'élasticité, la fracture se produit (Saucerotte, Félizet). Si la fracture peut exister isolément au niveau de la table interne ou si les lésions de celle-ci sont plus étendues, ce n'est pas, comme

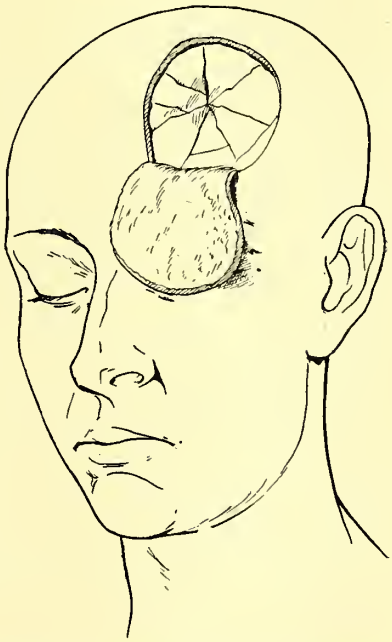

Fig. 38. — Fracture étoilée avec enfoncement des fragments par leur sommet.

on l'a admis, parce que la table interne est plus cassante (d'où le nom de lame vitrée qu'on lui a donné). « Aderhold a montré l'identité de texture et de composition chimique des deux tables, et Luschka a prouvé expérimentalement que leur résistance était égale. La fragilité de la vitrée tient à ce qu'elle *appartient à une courbe de moindre rayon* : il en résulte que, lorsque la convexité s'aplatit, elle subit une plus forte distension ; le schéma de Teevan (fig. 39) le fait comprendre » (Forgue).

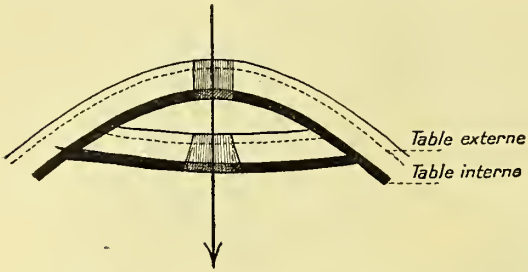

Fig. 39. — Schéma de Teevan (Forgue).

2° Fractures irradiées de la voûte à la base.

En 1844, Aran, dans son mémoire si souvent cité des *Archives de médecine*, avait montré que les fractures par irradiation étaient les plus nombreuses de toutes les fractures de la base ; d'après cet auteur, elles en constituaient au moins les 99 centièmes. Il avait vu que l'irradiation se fait vers la base en suivant le chemin le plus court et qu'elle obéit à des lois suivant lesquelles la contusion d'une partie de la voûte produit une fissure d'une partie déterminée de la base. Ainsi, dans la chute ou la percussion de la région frontale, la fracture gagne l'étage antérieur de la base du crâne ; les chutes sur la région temporale provoquent des fractures de l'étage moyen ; celles sur la région occipitale, des fractures de l'étage postérieur.

Nous verrons plus tard comment on peut expliquer cette constance dans la direction de la fracture irradiée.

Mais, tout d'abord, décrivons les lésions anatomiques observées dans les fractures des divers étages de la base.

Fractures irradiées à l'étage antérieur. — Ces fractures sont consécutives à une chute sur la région frontale. Le trait de fracture débute en un point plus ou moins élevé du front, traverse la partie moyenne du bord supérieur de l'orbite, du côté où a porté le traumatisme, généralement au niveau du trou sus-orbitaire, longe d'avant en arrière le plafond de l'orbite et la petite aile du sphénoïde et s'étend jusqu'au trou optique et à la fente sphénoïdale (fig. 40). Si la force traumatisante agit obliquement ou avec une énergie considérable, la fracture peut se prolonger vers les parties voisines ; en cas d'action oblique du traumatisme, le trait de fracture peut gagner le plafond de l'orbite du côté opposé, en traversant la partie postérieure de la lame criblée et même atteindre l'étage moyen du côté opposé ; dans

le cas où l'action traumatisante agit perpendiculairement à la surface et avec une grande violence, le trait de fracture peut s'étendre dans la fosse cérébrale moyenne du même côté, longeant le corps du sphénoïde et se dirigeant vers le trou déchiré antérieur; la grande aile du sphénoïde est divisée à sa base.

Fractures irradiées à l'étage moyen. — Ces fractures, qui sont les plus fréquentes de toutes, succèdent à une chute sur la région temporale. Cette fréquence s'explique par la minceur de la paroi cranienne à ce niveau et aussi par la fréquence des chutes sur la région temporale. Le trait de fracture descend de la région temporo-pariétale vers le sommet de la fosse cérébrale moyenne, du côté où a porté le traumatisme, et aboutit soit au corps du sphénoïde, soit au trou déchiré antérieur, constituant dans ce dernier cas la *fracture parallèle à l'axe du rocher* (fig. 40).

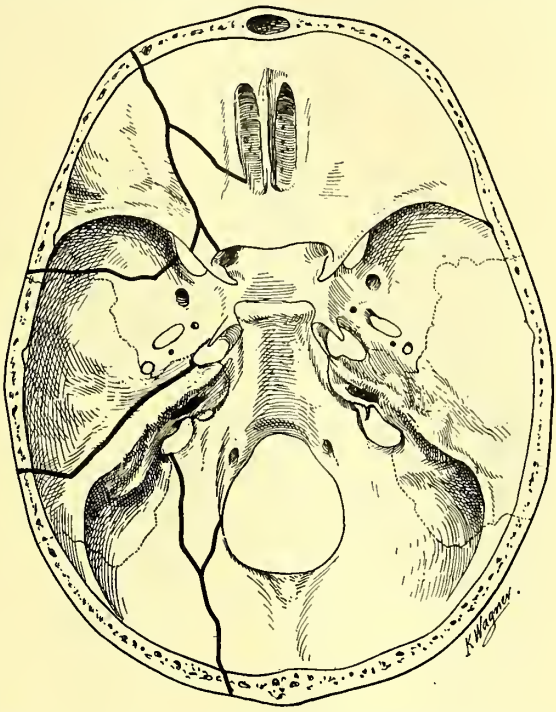

Fig. 40. — Figure schématique représentant les divers traits de fracture irradiés de la voûte aux étages antérieur, moyen et postérieur de la base du crâne. Dans un choc de moyenne intensité, les traits de fracture restent limités à chacun des étages.

Fracture parallèle a l'axe du rocher. — Dans cette variété, la fissure passe en avant ou au niveau du conduit auditif externe et aboutit au trou déchiré antérieur ou au trou sphéno-épineux, en cheminant dans le voisinage des gouttières des nerfs pétreux. Duplay en donne la description suivante : « Le rocher se trouve divisé en deux parties inégales : l'une antérieure, qui ne contient qu'une portion du conduit auditif externe et de l'oreille moyenne ; l'autre postérieure, plus considérable, renferme le canal de Fallope, le conduit auditif interne, l'oreille interne en entier et une partie de l'oreille moyenne. » Telle est la fracture type, pour ainsi dire schématique, parallèle à l'axe du rocher. Mais, dans les contusions violentes, la fracture peut

se propager à la fosse cérébrale moyenne du côté opposé; le trait de fracture coupe le corps du sphénoïde à son union avec l'apophyse basilaire et s'arrête généralement au trou déchiré antérieur ou encore aux trous ovale et sphéno-épineux; il peut cependant, dans certains cas, remonter le long du bord antérieur du rocher opposé.

La propagation peut encore se faire à l'étage antérieur, soit du même côté que la lésion primitive, soit du côté opposé, le trait de fracture traversant le corps du sphénoïde et le plancher du chiasma, ou bien le trou ovale, le trou grand rond et la fente sphénoïdale.

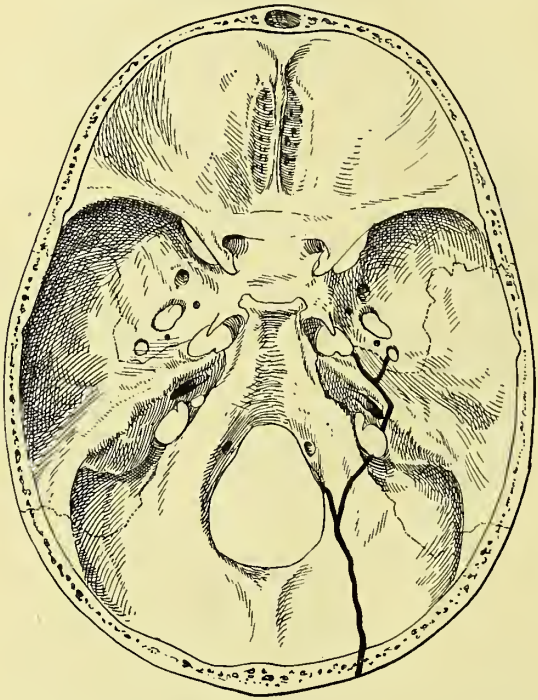

Fig. 41. — Figure schématique de la fracture transversale du rocher.

Fracture de la pointe du rocher. — Parfois enfin le trait de fracture se propage à la fosse cérébelleuse, soit du même côté, en fracturant la *pointe du rocher* ou plus rarement en provoquant une fracture transversale du rocher dans son point le plus faible, soit du côté opposé après fracture transversale du rocher opposé, fait exceptionnel (René Le Fort). Il y a alors fracture des deux rochers.

Fractures irradiées à l'étage postérieur. — Ces fractures sont consécutives à un traumatisme portant sur la région occipitale. Du point frappé, la fissure va gagner le trou occipital, qu'elle peut intéresser plus ou moins, le plus souvent en arrière des condyles (fig. 40). Lorsqu'elle franchit les limites de la fosse cérébelleuse, il est très rare que la fracture se propage transversalement à la fosse cérébelleuse du côté opposé, à cause de la résistance de la crête occipitale. La propagation se fait de préférence vers l'étage moyen de la base du crâne, rarement du côté opposé à la lésion occipitale, généralement du même côté que cette lésion. Il se fait le plus souvent alors une *fracture transversale* du rocher au lieu d'élection (fig. 41).

Fracture transversale ou de la partie moyenne du rocher ou perpendiculaire a son axe. — D'après Félizet, « le trait descend dans le trou occipital et émet une branche au niveau de la partie postérieure de l'épaississement condylien ; cette branche traverse le trou déchiré postérieur, coupe transversalement le rocher et se perd dans un des trous de l'étage moyen, le plus souvent dans le trou sphéno-épineux ; il peut arriver que le trou occipital ne soit pas ouvert, la fêlure ayant directement gagné le trou déchiré postérieur ».

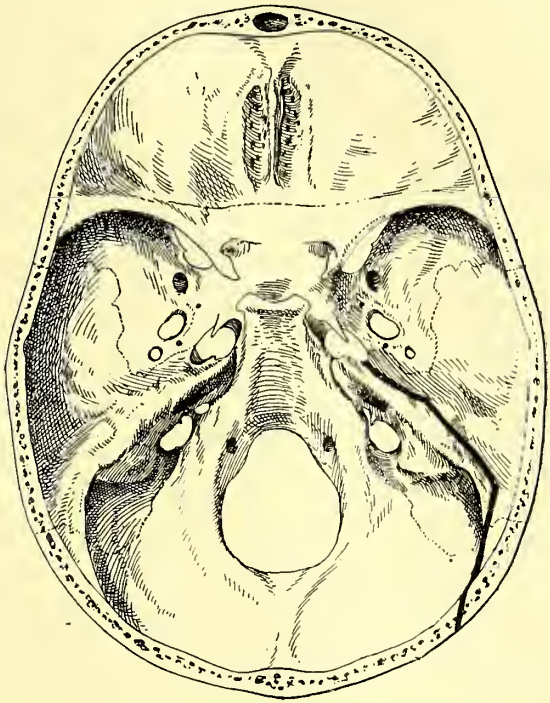

Fig. 42. — Figure schématique de la fracture oblique du rocher.

La situation du trait de fracture par rapport au conduit auditif interne est variable : tantôt il passe par le conduit lui-même, tantôt un peu en dehors de conduit, coupant dans les deux cas l'oreille interne et l'aqueduc de Fallope ; tantôt enfin il passe un peu en dedans du conduit auditif, intéressant seulement alors le limaçon.

Fracture oblique ou de la base du rocher. — Parfois la fissure, en se propageant à la fosse cérébrale moyenne, produit une *fracture oblique* du rocher *qui passe par sa base* (Trélat) (fig. 42) ; la solution de continuité divise les cellules mastoïdiennes et l'oreille moyenne. Il s'agit d'un véritable arrachement de la base du rocher qui nécessite une violence plus considérable que la fracture transversale, violence qui agit à la partie externe du trou déchiré postérieur, c'est-à-dire plus en dehors que dans le cas de la fracture transversale. Le trait de fracture né tout à fait à la partie externe de la face postérieure du rocher, près de son insertion à la mastoïde, se porte obliquement en avant et en dedans, traversant les cavités de l'oreille interne et l'aqueduc de Fallope, pour aboutir au trou déchiré antérieur.

Fracture paramédiane de la base. — En 1901, dans un article de la *Revue de chirurgie*, Quénu et Tesson ont attiré l'attention sur une variété rare de fracture qui avait été seulement signalée par Aran, et qu'ils ont décrite sous le nom de *fracture postéro-antérieure paramédiane de la base du crâne* (fig. 43). Consécutivement à une chute violente à la renverse, l'occiput ayant porté sur le sol, on peut voir le trait de fracture irradié gagner d'arrière en avant la selle turcique, qu'il dépasse parfois pour atteindre la lame criblée de l'ethmoïde, en suivant la sutures phéno-pétrée ou pétro-basilaire et parfois en cheminant en pleine surface basilaire, mais en respectant le rocher ; le trait de fracture contourne généralement le trou occipital, parfois il le traverse. La figure 43, empruntée à Quénu, représente un type de fracture paramédiane recueillie à l'autopsie d'un sujet soigné dans le service de ce chirurgien. La disjonction de la suture pétro-basilaire est un fait qui mérite d'être signalé, car Félizet considère la disjonction des sutures comme un accident rare, qui accompagne généralement les fractures déterminées par de grandes violences.

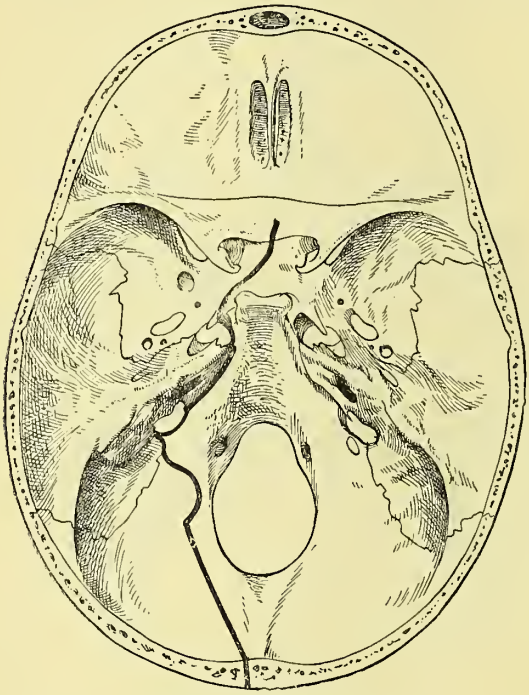

Fig. 43. — Fracture postéro-antérieure paramédiane de la base du crâne (Quénu).

Les lésions que nous venons de décrire, d'une façon forcément un peu schématique, sont celles qu'on observe *habituellement* dans les fractures irradiées de la voûte à la base. *Exceptionnellement*, on peut rencontrer d'autres dispositions anatomiques tenant soit au point d'application anormal, soit à la grande violence du traumatisme. C'est ainsi que, dans une chute sur le sinciput, on peut voir le trait de fracture parti du vertex se bifurquer à une certaine distance au-dessus de la base et, par sa bifurcation antérieure, se propager à l'étage antérieur de la base, tandis que la bifurcation

postérieure se propage à l'étage moyen, donnant naissance à une fracture parallèle au bord antérieur du rocher (cas de Chipault). On peut encore voir la fracture bifurquée se propager à chacune des moitiés de l'étage postérieur de la base.

Plusieurs traits de fracture indépendants les uns des autres peuvent exister à la voûte et à la base : le professeur Berger et Mlle Klumpke ont vu coexister sur une base du crâne cinq fractures indépendantes, dont une sur le rocher.

Sur le rocher lui-même, plusieurs fractures peuvent coexister ; ainsi une fracture parallèle peut coexister avec une fracture perpendiculaire, de même une fracture de la pointe avec une fracture parallèle. Parfois, sur le rocher, la fracture est *esquilleuse*, et les esquilles, appartenant surtout à la face postérieure du rocher, peuvent amener l'ouverture de cavités (oreille interne) que ne traverse pas le trait de fracture principal (Chevrier).

Dans les fractures à grands fracas, on n'observe plus les irradiations régulières que nous avons précédemment décrites et qu'on voit à la suite des traumatismes ordinaires; la disposition des fissures et des fragments est tout à fait irrégulière et variable avec les différents cas : on peut observer alors la *disjonction des sutures craniennes*.

MÉCANISME. — Il nous faut chercher maintenant pourquoi les fractures irradiées de la voûte à la base obéissent, comme l'avait parfaitement indiqué Aran, à des lois suivant lesquelles la contusion d'une partie de la voûte produit une fêlure d'une partie déterminée de la base. Pourquoi cette constance dans le trajet de la fissure irradiée ? Pourquoi la limitation habituelle des fractures irradiées à l'un des étages de la base ?

Plusieurs explications ont été données : Aran, assimilant le crâne à un solide géométrique, admettait que les fractures arrivent à la base par le chemin le plus court, c'est-à-dire en suivant la courbe du plus court rayon.

En 1855, devant la Société anatomique, Trélat attribuait la limitation habituelle des fractures à l'un des étages de la base à la présence des trous de la base du crâne, qui constituent un obstacle à la propagation des fissures et limitent leur trajet. Il n'est pas douteux que ces orifices jouent un rôle dans la limitation des fractures, mais ceci n'explique pas la régularité observée dans le trajet des fractures irradiées.

Pour Félizet, cette régularité dans la marche des fractures est due à la *composition architecturale du crâne*; cette opinion, défendue par l'auteur français dans sa thèse de doctorat (Paris, 1873), et confirmée en 1876 dans le mémoire de Baum, publié dans les *Archives de Langenbeck*, est basée sur l'étude anatomique du crâne.

Félizet considère le crâne comme un édifice formé par une pièce inférieure, la base, qui supporte la voûte ou sinciput par l'intermédiaire de portions osseuses plus solides, qu'on nomme les piliers, les poutres (Rathke), ou encore les arcs-boutants du crâne. Les portions de la paroi cranienne intermédiaires aux piliers ou entre-boutants, ou murs-boutants, sont au contraire relativement assez faibles. Les piliers sont au nombre de six, disposés symétriquement deux à deux (fig. 44) ; ce sont : le pilier frontal (crête frontale interne) et le pilier occipital (crête et protubérance occipitales), qui sont situés aux deux extrémités du diamètre antéro-postérieur ; les piliers orbito-sphénoïdaux, qui répondent à l'apophyse orbitaire externe et à l'os malaire et sont situés aux extrémités antérieures des diamètres obliques ; les piliers pétreux, qui répondent à la saillie formée par l'apophyse mastoïde et sont situés aux extrémités postérieures des diamètres obliques. Les épaississements de la paroi cranienne qui répondent à ces piliers peuvent être facilement mis en évidence sur des coupes antéro-postérieures et transversales de la boîte cranienne.

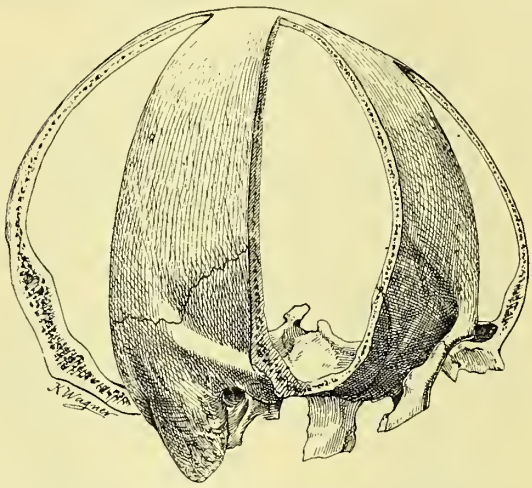

Fig. 44. — Les piliers du crâne, d'après une pièce expérimentale déposée par Félizet, au musée Dupuytren.

Ces piliers ou arcs-boutants se continuent au niveau de la base par deux pièces de résistance accessoires, qui sont la tubérosité occipitale et la région naso-frontale, et quatre pièces de résistance principales, les rochers et les pièces orbito-sphénoïdales, qui se croisent obliquement et traversent en diagonale la base du crâne, le rocher d'un côté se continuant avec la pièce orbito-sphénoïdale du côté opposé. Cependant ces pièces de résistance ne présentent pas partout la même solidité ; elles ont des points très résistants et des points faibles, qui les prédisposent aux fractures ; c'est ainsi que la partie moyenne du rocher creusée par les cavités de l'oreille interne présente une fragilité plus grande, qui en fait un lieu d'élection pour les fractures. Au point d'entre-croisement sur la base du crâne des travées résistantes (fig. 45), existe une zone qui, d'après Félizet, ne se brise pas et qu'il appelle le *centre de résistance* ; cette zone, qui

forme la clef de la base, répond à l'apophyse basilaire et à la partie antérieure et latérale du trou occipital. C'est sur cette pièce de résistance que les arcs-boutants viennent prendre point d'appui. Chipault « ne considère pas cette pièce basilaire comme la partie de la base qui reste indemne de fractures, mais comme la partie de la base qui reste immobile lors des traumatismes craniens et sur laquelle viennent s'appuyer les arcs-boutants ». Il est à remarquer en effet que, dans la fracture paramédiane de Quénu, que nous venons d'étudier, le trait de fracture peut intéresser l'apophyse basilaire. Tel est, en résumé, l'exposé des conditions de résistance du crâne.

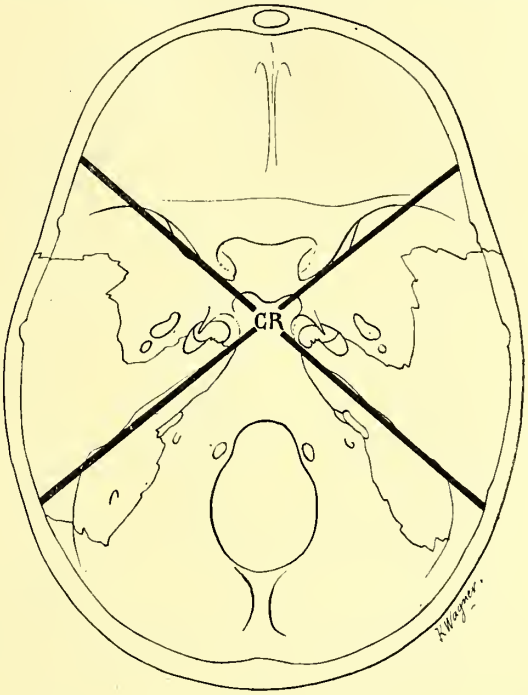

Fig. 45. — Pièces de résistance temporo-sphénoïdales de la base s'entre-croisant en X en un point CR, qui est le centre de résistance (inspirée de Forgue).

Le rôle de ces piliers ou poutres dans la marche des fractures irradiées de la voûte à la base serait considérable. Ils seraient capables de s'opposer, par leur grande résistance, à la propagation du choc et limiteraient les fractures à l'intérieur des fosses qu'ils circonscrivent, à moins que la force vulnérante agisse avec une énergie considérable ou obliquement, auquel cas le trait de fracture peut couper au niveau de la base, comme nous l'avons vu, les arcs-boutants dans leurs points faibles là où ils sont creusés de cavités ou au niveau de leurs points d'appui sur la pièce basilaire.

Ces données anatomiques ont été confirmées par les expériences cadavériques de Félizet et par les expériences graphiques de Chipault.

Je ne saurais mieux faire que de reproduire ici le passage où Forgue, dans son précis de pathologie externe, a exposé clairement, en les résumant, les expériences de Félizet. « La fêlure, nous l'avons vu, est la conséquence d'un redressement forcé d'une courbure. Or, étant donnée une surface courbe, une calotte sphérique, elle présente deux arcs cardinaux, perpendiculaires l'un à l'autre. Supposons un

choc tendant à aplatir la courbure : les deux grands arcs peuvent subir une égale dépression ; ou bien, au contraire, un des arcs fléchit davantage. Et bien le trait de fracture est précisément perpendiculaire à l'arc le plus redressé. Félizet l'a démontré par l'étude des *empreintes de dépression.* Sur une feuille de papier appliquée au sol, laissez tomber, de hauteur variable, un crâne enduit de cirage : vous obtenez une empreinte qui est un cercle presque parfait si les deux arcs principaux se dépriment également, ou qui, au contraire, si la flexion n'est pas égale pour les deux arcs, se déforme en un ovale plus ou moins allongé, dans le sens de l'arc le plus redressé (fig. 46). Or on vérifie que le trait de fracture se fait dans la direction perpendiculaire au grand axe de la figure d'empreinte.

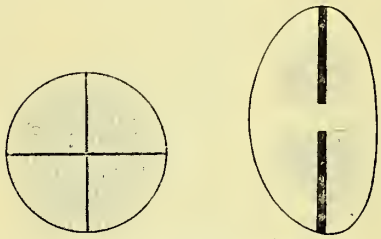

Fig. 46. — Empreintes de dépression circulaire et ovalaire (Félizet).

Soit donc un coup portant sur la région latérale du crâne, dans la portion moyenne (la démonstration, d'ailleurs, serait la même pour les régions antérieure et postérieure). Le choc rencontre, partout, une surface arrondie dont la résistance peut être rapportée au système de deux courbes cardinales : une verticale de haut en bas, l'autre horizontale d'avant en arrière. Or la courbe verticale, appuyée en haut sur toute la portion opposée du crâne, résiste. Au contraire, l'horizontale fléchit, car elle a pour appui en avant l'arc-boutant orbito-sphénoïdal, en arrière, le rocher, arcs-boutants qui se laissent écarter dans une certaine mesure : c'est elle qui se brise, suivant une fêlure perpendiculaire à son arc redressé ; et l'irradiation habituelle des fissures vers la base ne reconnaît pas d'autre cause, formule Félizet, « que la facilité relative avec laquelle le système des courbes horizontales et des pièces de résistance qui leur servent d'appui se prête à la dépression, lorsqu'un choc a lieu » (Forgue).

Dans les expériences poursuivies à l'aide du tambour enregistreur de Braquehaye, et que je ne peux rapporter ici en détails, Chipault a obtenu des graphiques qui montrent la dépression de l'entre-boutant traumatisé et le soulèvement des entre-boutants voisins, conséquence du resserrement des arcs-boutants sous l'influence du traumatisme. Ces résultats confirment les expériences cadavériques précédemment exposées.

Ces faits nous permettent de comprendre le mécanisme des diverses variétés de fractures de la base et en particulier des fractures au niveau du rocher. Dans un choc sur la région temporo-pariétale, l'entre-boutant correspondant redresse sa courbure en repoussant en arrière

l'arc-boutant pétreux et en avant l'arc-boutant orbito-sphénoïdal ; l'entre-boutant se brise à sa partie moyenne suivant une fêlure perpendiculaire à son arc redressé ; la fissure se propage à la base en suivant la portion antérieure du rocher, qui est la partie la moins résistante de l'entre-boutant (fracture parallèle à l'axe du rocher) et s'arrête à un des trous de la partie correspondante de la base, à moins que le traumatisme soit considérable, auquel cas le trait de fracture dépassera, comme nous l'avons vu, les limites de la fosse cérébrale moyenne. Mais, dans la poussée en arrière que subit l'arc-boutant pétreux, le sommet du rocher peut être fracturé par arrachement ; cette fracture de la pointe peut exister, nous l'avons vu, en même temps que la fracture parallèle.

Dans les traumatismes de la région occipitale, l'entre-boutant correspondant redresse sa courbure et projette en avant l'arc-boutant pétreux plus ou moins brusquement, suivant le point d'application et l'intensité du traumatisme.

Si le choc a porté au milieu de la fosse occipitale, le rocher sous la poussée en avant qu'il subit au moment du traumatisme appuie intimement par son sommet sur l'apophyse basilaire, « et porte à faux contre sa partie moyenne, qui est précisément sa partie fragile, minée qu'elle est par les cavités de l'oreille : c'est cette partie moyenne qui se brise en travers » (Félizet).

Si le choc traumatique porte plus en dehors, au niveau de la partie externe de la fosse occipitale, et surtout s'il agit obliquement, l'arc-boutant pétreux est projeté plus violemment en avant, parce que l'action du trauma s'exerce plus directement sur lui, et il se produit un véritable arrachement de la base du rocher, qui n'a pas le temps de suivre le mouvement de propulsion.

Toutefois la théorie pathogénique qui attribue le rôle principal à l'architecture du crâne dans le mode de propagation des fissures craniennes, n'est pas admise par tout le monde. Elle a été combattue principalement en Allemagne, où l'on a admis que la direction des fissures craniennes dépendait de la direction de la violence traumatique ; lorsqu'on connait cette dernière, on peut en déduire la direction du trait de fracture (Hermann Nicolaï, 1881 ; Otto Messerer, 1884 ; Wahl, 1884).

3° Fractures limitées à la base.

Il existe une catégorie de fractures de la base du crâne, rares il est vrai, dans lesquelles la fracture se produit à la suite d'une pénétration de l'agent vulnérant par voie *orbitaire*, *nasale*, *buccale et zygomatique*.

Les ***fractures du crâne par voie orbitaire*** ont été étudiées récemment dans la thèse de Coqueret (Paris, 1905), basée sur l'analyse de 83 observations.

Elles reconnaissent pour cause la pénétration de corps étrangers à travers la voûte orbitaire ou à travers la paroi interne de l'orbite, les sinus frontaux, ethmoïdaux, sphénoïdaux et la lame criblée de l'ethmoïde. La liste des corps étrangers susceptibles de provoquer la lésion cranienne est longue ; il faut citer en première ligne les fractures par balles de revolver et par bouts de parapluie ; viennent ensuite les fractures par épée, fleuret, éclat de bois, fourche, tuyau de pipe, baïonnette, tige de fer, canne, baguette de fusil, couteau, queue de billard, porte-plume, etc.

Dans toutes les observations de la thèse de Coqueret, à l'exception d'une seule, la fracture par voie orbitaire s'accompagnait de *plaie palpébrale* : dans la profondeur, on notait des lésions plus ou moins étendues des méninges, du cerveau (lobe frontal, zone motrice, etc.), du bulbe olfactif, du nerf optique, du chiasma optique, de la carotide interne (production d'un anévrysme artério-veineux). Le globe oculaire peut être évidemment atteint par le corps vulnérant, mais il peut aussi demeurer indemne, le corps étranger glissant à sa surface.

Les ***fractures du crâne par voie nasale*** intéressent la voûte des fosses nasales. Dans un cas de Holmes, la perforation avait été faite par une canne dont le fer fut trouvé dans le crâne à gauche de la selle turcique.

Les ***fractures du crâne par voie buccale*** intéressent principalement l'apophyse basilaire ; elles appartiennent surtout à l'histoire des traumatismes du crâne par coup de feu, à propos desquels nous aurons l'occasion d'en reparler. Cependant, dans le cas cité partout du soldat de Ravaton, un coup de sabre reçu dans la bouche avait pénétré dans la cavité cranienne par le trou occipital ; on a signalé aussi, à la suite de l'arrachement des polypes naso-pharyngiens, des fractures de l'apophyse basilaire ou de l'ethmoïde.

Les ***fractures de la base au niveau de la fosse zygomatique*** sont consécutives le plus souvent à la pénétration de projectiles ; exceptionnellement, elles peuvent être provoquées par des instruments piquants ; je rappellerai le cas si curieux d'un carrier américain, dont Harlow a rapporté l'histoire, chez lequel une barre de fer projetée par l'explosion d'une mine pénétra dans le crâne au niveau de la fosse zygomatique gauche et le traversa pour sortir au centre du frontal ; le blessé guérit sans avoir présenté de troubles nerveux notables.

Les ***fractures isolées de l'apophyse mastoïde*** ont été observées très exceptionnellement ; rarement consécutives à une plaie par instrument piquant, comme dans le cas de Péan où un tiers-point avait complètement traversé l'apophyse mastoïde, elles succèdent généralement à un choc déterminé par un agent contondant ; elles ont été étudiées dans la thèse de Boullet (1878). Ces fractures, qu'on rencontre seulement chez l'adulte, parce qu'à cet âge les cellules mastoï-

diennes ont atteint leur développement complet, sont la conséquence d'un traumatisme agissant directement sur l'apophyse. Elles sont *complètes* ou *incomplètes* : la fracture incomplète est plus fréquente ; elle n'intéresse que la table externe de l'apophyse qui est ou simplement fissurée ou enfoncée ; les cellules mastoïdiennes sont toujours intéressées. La fracture complète, dont Boullet ne rapportait que deux observations, se voit dans les cas où la table externe est assez résistante pour ne pas s'enfoncer ; l'apophyse est détachée au niveau de sa base par un trait de fracture oblique de haut en bas et de dehors en dedans, qui ouvre les cellules mastoïdiennes et passe très près du sinus latéral sans l'intéresser ; la portion détachée de la mastoïde est généralement réduite en plusieurs fragments.

On observe aussi, au niveau de la base, des fractures que Beau a décrites sous le nom de **fractures médiates**, Félizet sous celui de **fractures par enfoncement**, et Gérard-Marchant sous la dénomination de fractures par **transmission osseuse**. Ces fractures intéressent la *cavité glénoïde*, l'*ethmoïde*, l'*occipital*.

Fractures de la cavité glénoïde. — Ce sont des fractures médiates, c'est-à-dire des fractures se produisant en un point de la zone de dépression distant de l'application de la force traumatique. Le point d'application de la force traumatique est représenté ici par le maxillaire inférieur ; la fracture a été observée en effet à la suite de chutes sur le menton, de coup de pied de cheval etc. ; le choc est transmis à la base du crâne par le maxillaire. Exceptionnellement, la lésion glénoïdienne est bilatérale ; elle relève alors d'une chute sur la partie médiane du maxillaire ; le plus souvent, elle est unilatérale et consécutive à un traumatisme ayant porté sur le côté opposé du maxillaire. La cavité glénoïde est enfoncée, fracturée en étoile, et, si le traumatisme a été violent, le condyle peut pénétrer à travers les fragments jusque dans la cavité cranienne.

Fractures limitées à l'ethmoïde. — C'est également par transmission osseuse qu'on peut expliquer, à la suite d'un choc sur le nez, la fracture de la lame perpendiculaire de l'ethmoïde et de la lame criblée.

Fractures de l'occipital. — Il s'agit là encore de fractures par transmission osseuse ou par enfoncement ; à la suite d'une chute, d'un coup sur le vertex ou d'une chute sur le siège ou les genoux, la colonne vertébrale formant tige rigide détermine la fracture par dépression de l'occipital ; elle pénètre dans le crâne par son extrémité supérieure et enfonce le trou occipital. Félizet compare le mécanisme de cette fracture à celui qui consiste à enfoncer le manche d'un marteau dans l'ouverture qui lui est destinée ; la pénétration se fait en frappant sur l'extrémité du manche aussi bien qu'en frappant sur la partie métallique elle-même.

Chipault a décrit plusieurs variétés de cette fracture ; on peut ob-

server une simple fêlure transversale, intéressant la partie la plus mince du bord du trou occipital, en arrière du condyle, soit d'un côté, soit des deux côtés à la fois (fig. 47) ; ou bien le trait de fracture, né en arrière du condyle, se porte en avant, en le contournant d'arrière en avant, pour venir rejoindre le trou occipital au voisinage de son extrémité antérieure ; le ou les condyles détachés peuvent subir un enfoncement dans la cavité cranienne.

D'autres fois, la fracture est beaucoup plus étendue, comme dans les faits observés par Chauvel, Messerer, Félizet ; le trait de fracture, né en arrière du condyle, se dirige en avant, passe en dehors du condyle et atteint le trou déchiré postérieur, coupe le rocher d'arrière en avant puis transversalement la pièce sphéno-basilaire et, suivant un trajet identique, vient aboutir sur le bord opposé du trou occipital, en face de son point d'origine (fig. 47). La pièce détachée représente un croissant dont le bord concave répond au trou occipital. Parfois on a constaté, indépendamment de la lésion principale, d'autres lésions isolées telles que fissures des fosses cérébelleuses, de la selle turcique, fente antéro-postérieure de l'apophyse basilaire.

Dans certains cas même (Trélat, Chauvel), le trou occipital pourrait se trouver détaché sur tout son pourtour sous la forme d'un anneau irrégulier.

Fractures indépendantes. — Il est encore une variété de fractures, rares il est vrai, qu'on peut rencontrer isolées au niveau de la base ; elles ont été décrites sous les noms de *fractures indirectes*, *fractures indépendantes* ou *par contre-coup*.

Ces fractures ont été étudiées en particulier par Vincent, dans un travail sur les fractures indirectes de la base du crâne, publié à Alger en 1884 ; dans la thèse de Malafosse sur les fractures du crâne par contre-coup (Lyon, 1890) ; dans un mémoire de Berger et Mlle Klumpke paru dans la *Revue de chirurgie* (1887) ; dans la thèse de Boissat sur les fractures isolées du rocher (Lyon, 1901-1902) ; dans un article de Patel sur les fractures isolées du rocher, publié dans la *Revue de chirurgie*, 1903, etc.

Au point de vue du mécanisme, ces fractures indirectes sont celles dans lesquelles la lésion siège en un point autre que celui qui a été frappé. Ainsi un traumatisme porte sur la voûte, celle-ci reste intacte, ou il n'existe pas de fissure irradiée vers la base, et cependant cette dernière peut être le siège d'une solution de continuité tout à fait indépendante. C'est ainsi que, dès 1776, Louis comprenait le *contre-coup*.

Ces fractures sont rares, puisque, dans la première édition de ce Traité, Chipault n'avait pu en réunir que 14 observations probantes et quelques pièces expérimentales ; mais il n'est pas douteux qu'elles existent. Ces fractures succèdent le plus souvent à des précipitations. Elles siègent soit au niveau de la fosse occipitale, soit au niveau du

rocher (1), soit, plus souvent, au niveau des voûtes orbitaires, et alors on constate le soulèvement des fragments du côté de la cavité cranienne et la pénétration dans cette cavité de la graisse de l'orbite (fig. 48). Il est à remarquer que le plus souvent la fracture indirecte était accompagnée d'une fracture irradiée vulgaire.

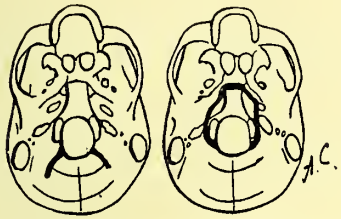

Fig. 47. — Fractures de la base limitées à l'occipital (cas de Chipault et cas de Félizet).

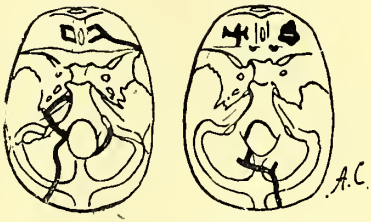

Fig. 48. — Fractures indépendantes de la base par traumatisme de la voûte (cas de Dolbeau et cas de Vincent).

Pour expliquer la mode de production de ces fractures, plusieurs théories ont été mises en avant :

Théorie du contre-coup. — On a invoqué la *théorie* assez généralement admise *du contre-coup* ou de la *propagation des vibrations par les parois du crâne*; celui-ci est assimilé à un sphéroïde, où les vibrations sont transmises comme dans une sphère à parois élastiques : l'ébranlement se propage de proche en proche et met en vibration la paroi osseuse ; mais celle-ci est faite de parties inégalement résistantes et les points où la résistance est inférieure à l'ébranlement communiqué se fracturent à distance comme s'ils avaient été directement frappés. Si les bosses orbitaires sont atteintes avec prédilection, c'est qu'elles sont un des points de moindre résistance. Mais cette théorie

(1) Patel, dans son mémoire de la *Revue de chirurgie*, admet qu'il existe des fractures isolées du rocher, sans relation avec un trait venu de la voûte ; on peut en observer plusieurs variétés : « fracture de la pointe, fracture parallèle, fissures isolées siégeant presque toujours au niveau de l'oreille interne ou du toit de l'oreille moyenne, fracture perpendiculaire, fracture du rocher en des points multiples.

Il explique certaines de ces fractures par *action directe* du traumatisme sur le rocher, considéré comme une pièce osseuse isolée du reste de la base du crâne. Expérimentalement, il a réalisé la fracture perpendiculaire isolée à l'aide de chocs portant sur la base du rocher et agissant suivant le diamètre mastoïdo-orbitaire ; le rocher se brise alors en son point faible, ou par pénétration de la partie externe dans la partie interne.

La fracture parallèle reconnait un mécanisme presque analogue, mais le choc doit être dirigé suivant le diamètre bimastoïdien ; une fracture perpendiculaire peut s'y joindre dans certains cas.

La fracture de la pointe est constante dans tous ces traumatismes ; la pointe est soit broyée, soit désinsérée ou arrachée.

La théorie du contre-coup ne doit donc plus être invoquée pour expliquer des fractures survenant dans des conditions à peu près analogues à celles que fixe l'expérience; on peut l'admettre, dans d'autres circonstances, mais il faut faire remarquer que, sous ce mot un peu énigmatique, se cachent des mécanismes et des conditions que l'on ne peut actuellement préciser. »

repose sur une erreur, qui consiste à assimiler le crâne à un sphéroïde, alors qu'il n'en est que les cinq huitièmes (Chipault).

Théorie de l'amplification des vibrations. — Tancrède fait remarquer que, lorsqu'on tient par une de ses extrémités une grosse barre de fer et qu'on applique un coup de marteau sur l'autre extrémité appuyée sur une enclume, les vibrations transmises à l'extrémité libre sont si intenses qu'on doit la lâcher ; au contraire, si on agit de même avec un fil de fer, les vibrations ne sont pas exagérées. Les vibrations à distance seraient donc exagérées en proportion de l'épaisseur : c'est donc au niveau de la base du crâne qu'elles présenteraient leur maximum, d'où les fractures isolées. « Mais, comme le fait remarquer Chevrier, la partie de la base la plus épaisse étant le rocher, toutes les fractures indépendantes devraient être pétreuses ; or cette localisation est exceptionnelle, et les voûtes orbitaires, le plus souvent atteintes, comptent parmi les parties les plus minces de la base du crâne. »

Théorie du cône de soulèvement. — Vincent considère que ces fractures indirectes sont dues au *cône de soulèvement* de la paroi cranienne, qui se fait à l'opposé du cône de dépression produit par l'agent vulnérant. Mais alors comment se fait-il que ces fractures de la base s'accompagnent d'une propulsion des fragments vers la cavité cranienne ; comment expliquer, d'autre part, la localisation si fréquente de ces fractures au niveau des voûtes orbitaires, alors que le traumatisme porte généralement sur les parties latérales ou postérieures du crâne et qu'il est incapable de produire ce cône de soulèvement au niveau des voûtes orbitaires ?

Théorie de la pression hydrostatique. — Dans certains cas, on a invoqué un autre mécanisme : ainsi, dans les fractures du crâne par arme à feu, si le projectile qui pénètre dans la cavité cranienne est animé d'une grande force vive, il détermine, suivant la *théorie de la pression hydrostatique* de Kocher, une augmentation brusque de la pression intracranienne, qui se transmet à toute la paroi cranienne et peut amener la rupture des points fragiles ; mais alors pourquoi les esquilles qui, sous l'influence de la poussée hydrostatique, devraient être projetées vers l'extérieur, sont-elles au contraire soulevées vers le cerveau ?

Théorie de l'allongement des diamètres. — De même, certaines fractures indépendantes peuvent reconnaître pour cause un *écrasement* ; Bruns et Messerer comprimant des crânes dans un étau ont vu se produire le raccourcissement du diamètre comprimé et l'allongement du diamètre perpendiculaire ; or, si cet allongement dépasse les limites de l'élasticité cranienne, il se produit un éclatement au point maximum de distension ou au point le plus fragile.

Théorie du resserrement des segments angulaires de la base. — Frappé de l'insuffisance de ces diverses théories, Chipault a essayé de déterminer le mécanisme de ces fractures en recourant à la mé-

thode graphique, et, sans entrer ici dans le détail des expériences, il est arrivé à cette conclusion que « les fractures indirectes de la base ont pour cause le *resserrement en éventail des segments angulaires de la base autres que le segment frappé*, segments angulaires qui sont tout simplement la partie basilaire des entre-boutants craniens, théorie parfaitement d'accord non seulement avec les résultats graphiques de nos expériences, mais encore avec les caractères anatomiques des pièces accidentelles ou expérimentales : il semble même impossible d'expliquer autrement que par elle les fissures qui, dans les fractures indirectes, partent si communément du rebord postérieur de la petite aile du sphénoïde en ses points faibles et la projection constante dans la cavité cranienne des fragments détachés de la partie centrale du dôme orbitaire ».

4° Lésions des parties molles extra et intracraniennes dans les fractures du crâne.

Les lésions des parties molles *extracraniennes* intéressent la peau et les couches sous-jacentes. Tantôt il y a solution de continuité des téguments plus ou moins étendue, plus ou moins nette, la fracture est dite ouverte ; tantôt, au contraire, les téguments sont simplement contus plus ou moins profondément, la fracture est fermée ; sous la peau, il peut exister des décollements parfois très étendus où s'accumulent de la sérosité, du sang, du liquide céphalo-rachidien, de l'air : ces épanchements des parties molles superficielles peuvent être en communication à travers le foyer de fracture avec des épanchements analogues intracraniens.

Les lésions des parties molles intracraniennes peuvent intéresser la dure-mère, le cerveau, les nerfs de la base.

La *dure-mère* est soit décollée, soit déchirée. Les *vaisseaux* qui lui sont contigus, l'artère méningée moyenne, les sinus veineux, peuvent être également déchirés, d'où formation d'hématomes intra ou extraduraux. Toutefois, dans les fractures du rocher, comme l'a fait remarquer Trélat, les lésions vasculaires ne sont pas aussi fréquentes que les connexions de cette partie de la base du crâne avec les gros vaisseaux de la région auraient pu le faire supposer.

Nélaton a cependant signalé la blessure de la carotide interne dans le sinus caverneux par une esquille, et on a vu le sinus latéral blessé au niveau de son coude dans certaines fractures obliques ou au niveau du trou déchiré postérieur dans des fractures perpendiculaires.

Les deux feuillets de l'*arachnoïde* accolés à la face profonde de la dure-mère peuvent subir le même sort, d'où ouverture de l'espace sous-arachnoïdien suivie soit de l'écoulement au dehors du liquide céphalo-rachidien à travers la solution de continuité des téguments,

à travers les fosses nasales ou le conduit auditif externe, soit d'un épanchement sous le péricrâne.

Enfin la déchirure des veines pie-mériennes peut être le point de départ d'une hémorragie diffusant dans l'espace sous-arachnoïdien.

Du côté de l'*encéphale*, on observe d'une façon presque constante de la *contusion* plus ou moins profonde, siégeant non seulement au point d'application de la fracture, mais souvent aussi à l'opposé (c'est la contusion indirecte ou par contre-coup). La contusion sera étudiée dans un chapitre à part, à propos des complications des traumatisme craniens.

Dans un cas de fracture intéressant la région frontale du crâne, Letoux et Le Dantec (*Arch. provinciales de chirurgie*, sept. 1904) ont vu l'air venu des fosses nasales s'introduire à travers une fissure cérébrale jusque dans le ventricule latéral gauche. Ils ont constaté l'existence d'un couloir intracérébral permettant à l'air l'accès du ventricule latéral gauche. Par la suite, ce ventricule, ouvert au bistouri à travers les lobes frontaux, s'est vidé de l'air qu'il contenait, puis, par intermittences, de liquide céphalo-rachidien et d'air. Le blessé succomba à des accidents infectieux méningo-encéphaliques concomitants.

Les *nerfs de la base* du crâne peuvent être atteints par la fracture ; ils le sont dans l'ordre suivant, en commençant par les plus souvent atteints : olfactif, optique, facial, auditif, nerfs moteurs de l'œil, spinal, pneumogastrique, grand hypoglosse ; ces nerfs sont lésés soit dans leur traversée cranienne, soit au niveau des trous de la base.

Le facial est atteint dans le long trajet qu'il parcourt à l'intérieur du rocher, au cours des fractures perpendiculaires ou obliques de cet os ; le moteur oculaire commun est blessé au niveau de la fente sphénoïdale ou dans les fractures de la pointe du rocher ; le moteur oculaire externe, au moment où il contourne l'angle supérieur du rocher près de son sommet ; c'est en effet le seul point où il est en rapport intime avec le squelette (Panas).

Le trijumeau, qui repose par son ganglion de Gasser dans une dépression du rocher, peut être intéressé dans les fractures du sommet du rocher.

Le nerf auditif ou ses branches de terminaison peuvent être détruits dans les fractures transversales ou obliques du rocher qui intéressent l'oreille interne.

Quant au mode de production de la lésion nerveuse, il semble qu'on doit admettre qu'elle est provoquée par le trait de fracture lui-même (le fait a été confirmé par l'autopsie pour le moteur oculaire externe) ; Braquehaye s'est attaché en effet à réfuter la théorie de Duret, qui invoquait comme cause de la lésion nerveuse la contusion de ces nerfs par la pression du liquide céphalo-rachidien : or cette pression est insuffisante à produire pareille lésion.

SYMPTOMES ET DIAGNOSTIC DES FRACTURES DU CRANE. — A. **Fractures limitées à la voûte.** — Nous étudierons successivement leurs symptômes physiques et fonctionnels.

Symptômes physiques. — Ils diffèrent selon que la fracture est *ouverte* ou *fermée*.

Dans les FRACTURES OUVERTES, si la plaie est large, on peut constater à la vue et au palper l'existence de la fissure cranienne, en apprécier les caractères, le degré de chevauchement des fragments, leur enfoncement, l'existence d'esquilles : on assiste parfois à l'écoulement de sang, de liquide céphalo-rachidien, de matière cérébrale. Si la plaie des téguments est étroite, produite par exemple par un instrument piquant, on peut se servir d'un stylet stérilisé, introduit dans la plaie, pour reconnaître l'existence de la fracture et pour diagnostiquer la pénétration; tenir compte de la longueur de l'arme et des conditions dans lesquelles s'est produit l'accident.

Dans les FRACTURES FERMÉES, les principaux signes qui servent à établir le diagnostic sont: la *douleur*, l'*enfoncement* et la *tuméfaction des téguments*. La douleur spontanée ou réveillée par les pressions méthodiques en un point qui est toujours le même est un bon signe ; ce signe prend une valeur plus grande encore si, au point douloureux, on parvient à déceler par le palper des irrégularités de la surface osseuse ou l'enfoncement qui est un signe pathognomonique ; mais il faut savoir que le diagnostic d'enfoncement n'est pas toujours facile ; d'autant plus, Bergmann a bien mis ce fait en relief, que les enfoncements osseux, surtout chez les jeunes sujets, peuvent ne provoquer aucun trouble de compression cérébrale. La confusion est possible avec un *hématome du cuir chevelu* dont la partie centrale est déprimée en godet et entourée d'une sorte de bourrelet résistant ; J.-L. Petit disait déjà que rien ne ressemblait davantage à une enfonçure. De même, il faut différencier l'enfoncement de certaines *malformations congénitales* ou de *déformations* liées à l'existence de traumatismes antérieurs ; mais, en pareil cas, la douleur localisée et l'œdème des téguments font défaut.

Quant à la tuméfaction des téguments, qu'on observe aussi dans la simple contusion, elle n'a de réelle valeur diagnostique que si la partie tuméfiée est animée de battements, réductible, et si l'analyse du liquide retiré par ponction décèle l'existence du liquide céphalo-rachidien qu'il ne faut pas confondre avec un simple épanchement de sérosité.

Symptômes fonctionnels. — Ceux-ci peuvent être absolument nuls ; mais le plus souvent les symptômes physiques s'accompagnent d'un état de shock plus ou moins marqué, de manifestations cérébrales plus ou moins graves attribuables à la commotion, ou à la contusion, ou à la compression cérébrale et variables selon le point des centres nerveux qui est lésé : accidents épileptiformes, troubles de la sensibilité, phénomènes paralytiques (hémiplégie, monoplégie, paraplégie).

B. **Fractures irradiées de la voûte à la base** (1). — Ici, comme dans le cas précédent, nous avons à décrire des symptômes physiques et des symptômes fonctionnels liés le plus souvent en pareils cas à un état de shock très prononcé. Les symptômes propres aux fractures irradiées peuvent exister seuls ou s'ajouter aux symptômes des fractures de la voûte.

Symptômes physiques. — Ce sont : l'ISSUE DE MATIÈRE CÉRÉBRALE, l'ÉCOULEMENT DE SANG, l'ÉCOULEMENT DE LIQUIDE CÉPHALO-RACHIDIEN, par les cavités voisines de la base, des ECCHYMOSES apparaissant en un point éloigné de la zone traumatisée, et la PRÉSENCE DU SANG DANS LE LIQUIDE CÉPHALO-RACHIDIEN recueilli par ponction lombaire.

L'ISSUE DE MATIÈRE CÉRÉBRALE par le nez, par la bouche ou par l'oreille est pathognomonique ; mais il est exceptionnel. D'autre part, la substance nerveuse n'est pas toujours facile à reconnaître, lorsqu'elle se présente sous l'aspect de minces filaments, mêlés au sang. Ce symptôme peut se produire en l'absence de troubles cérébraux graves.

L'ÉCOULEMENT DE SANG peut se faire également par le nez, par la bouche ou par l'oreille : le sang s'écoule généralement lentement, en plus ou moins grande quantité; à l'écoulement de sang pur du début se substitue peu à peu un écoulement rosé.

Exceptionnellement, si un vaisseau important est ouvert, l'hémorragie peut devenir une complication sérieuse.

L'*hémorragie nasale* ou *épistaxis* prend sa source dans une fracture de l'étage antérieur intéressant la lame criblée; elle n'a de réelle valeur que si elle est abondante, persistante et si elle succède à un coup ayant porté à distance sur le crâne; on s'attachera donc à éliminer l'épistaxis traumatique de cause directe succédant à une contusion de la région nasale ou à une fracture des os propres du nez ; l'existence d'un gonflement et d'une douleur localisés à la région nasale, la présence de l'emphysème, d'une crépitation osseuse anormale serviront à établir le diagnostic.

L'*hémorragie buccale* est très rare ; elle peut succéder à des fractures de la voûte du pharynx, du sphénoïde, ou encore à une hémorragie par la trompe d'Eustache au cours d'une fracture du rocher sans rupture de la membrane du tympan.

L'*hémorragie auriculaire* ou *otorragie* (2), signe décrit par Lau-

(1) Consulter, sur les *fractures du rocher*, la revue générale publiée par CHEVRIER dans la *Gaz. des hôp.*, 1905 (nos 125 et 128). A cette revue est annexé un important index bibliographique.

(2) A consulter sur la question de l'otorragie : le mémoire de MORVAN dans les *Arch. gén. de méd.* 1856; la *Thèse* de LE BAIL, Sur la valeur sémiologique de l'otorragie traumatique, Paris, 1873; l'article de NICAISE dans la *Gaz. méd. de Paris*, 1874; celui de DUPLAY, Sur la valeur de l'otorragie comme signe des fractures du rocher, dans le *Progrès méd.*, 1876; la *Thèse* de GAUTIER, Paris, 1879; les articles de POLIN, 1878, et TILLAUX, 1898, dans le *Journ. de méd. et de chir. prat.* :

gier (1845), se fait généralement par l'oreille du côté lésé ; elle prend sa source dans la lésion du rocher, dans la rupture du tympan et de la muqueuse qui tapisse les parois de la caisse et rarement dans la blessure des vaisseaux péripétreux (sinus veineux, artère méningée et ses branches). Ce signe est surtout important lorsque l'écoulement sanguin est abondant et prolongé ; celui-ci peut être continu ou se répéter à des intervalles plus ou moins réguliers. Il faut savoir différencier l'otorragie qui reconnaît pour cause une fracture du rocher de celle qu'on peut observer à la suite de certains traumatismes sans qu'il y ait fracture :

Le sang qui remplit le conduit auditif externe peut avoir sa source dans une *plaie du cuir chevelu* et avoir pénétré dans l'oreille de dehors en dedans ; mais, après avoir débarrassé le conduit du sang qu'il renferme, il sera généralement facile d'apprécier l'origine de l'hémorragie.

L'écoulement du sang peut être la conséquence d'une *déchirure* ou d'une *fracture du conduit auditif externe* produite par le condyle du maxillaire dans une chute sur le menton. En pareil cas, les renseignements fournis par le blessé, s'il est lucide, l'existence des traces de la chute sur le menton, la douleur provoquée par les mouvements de la mâchoire, le gonflement, la sensibilité limités à l'articulation temporo-maxillaire, la constatation d'une déchirure de la paroi inférieure du conduit auditif, la non-perforation de la membrane du tympan et la conservation de l'ouïe, permettront généralement d'établir le diagnostic.

L'otorragie peut avoir pour cause une *déchirure isolée et indirecte de la membrane du tympan.* Pour Duplay, le déchirement de la membrane serait provoqué par les vibrations imprimées aux parois osseuses, sur lesquelles le tympan est tendu; peut-être la déchirure serait-elle favorisée dans certains cas par une lésion antérieure du tympan qui diminuerait sa résistance ou son élasticité (Zaufal). Généralement l'hémorragie qui provient d'une déchirure de la membrane du tympan est moins abondante et de plus courte durée que celle de la fracture avec déchirure tympanique, ce qui concorde avec le siège de prédilection de la déchirure qui se fait généralement à la partie antéro-inférieure, c'est-à-dire dans la partie la moins vasculaire de la membrane ; cependant il faut savoir que, dans certains cas, l'hémorragie peut être persistante et abondante. Dans la simple déchirure tympanique, les altérations de l'ouïe sont moins marquées que dans la fracture du rocher. Dans les cas douteux, il faudra rechercher l'existence des signes propres à la fracture du rocher : écoulement de liquide céphalo-rachidien consécutif à l'écoulement

la *Thèse de Paris*, Paris, 1878, Sur la valeur de l'otorragie dans les cas de fracture du rocher; la *Thèse* de Malsang, Paris, 1902, Sur les otorragies consécutives aux traumatismes de la tête indépendants des fractures de la base du crâne.

de sang, paralysie immédiate du facial, paralysie du moteur oculaire externe, surdité totale pour tous les sons ou pour certains sons.

L'hémorragie auriculaire peut provenir encore d'une *fracture isolée de l'apophyse mastoïde*; le sang s'écoule au dehors soit par la voie de l'aditus, de la caisse et du tympan perforé, soit à travers une fissure intéressant la paroi postérieure du conduit auditif; l'otorragie, en pareil cas, est difficile à différencier de celle des fractures de la base; le diagnostic doit s'appuyer sur les caractères propres à la fracture mastoïdienne, que nous décrirons à propos de l'étude clinique des fractures limitées à la base.

Mais l'otorragie peut faire défaut au cours d'une fracture du rocher, lorsque cette fracture ne s'accompagne pas d'une déchirure du tympan. En pareil cas, il faut, pour le diagnostic, essayer de dépister l'hémorragie qui se fait par la trompe d'Eustache. Si celle-ci passait inaperçue, il faudrait étayer le diagnostic sur l'existence des troubles nerveux intéressant le facial, l'auditif, le moteur oculaire externe.

L'ÉCOULEMENT DU LIQUIDE CÉPHALO-RACHIDIEN PAR LES CAVITÉS VOISINES DE LA BASE a été surtout bien étudié par Laugier (1839). Il est plus rare que l'otorragie et se montre généralement après elle. Il est caractérisé par l'écoulement d'une sérosité transparente et limpide, qui augmente dans les efforts (efforts de toux, éternuement, action de se moucher) et dans l'inclinaison de la tête en avant; la quantité du liquide écoulé peut atteindre jusqu'à 600 grammes en vingt-quatre heures; la sérosité est rosée ou jaunâtre et empèse le linge; sa composition chimique est celle du liquide céphalo-rachidien, liquide alcalin, ne renfermant pas ou peu d'albumine et très riche en chlorure de sodium.

L'écoulement du liquide céphalo-rachidien *au niveau de l'oreille* reconnaît pour origine l'ouverture de l'espace sous-arachnoïdien soit au niveau de la voûte de la cavité tympanique, qui est lésée dans les fractures transversales du rocher (Poirier), soit plus rarement au niveau de la gaine arachnoïdienne qui accompagne les nerfs auditifs et facial dans le conduit auditif interne. Mais il existe des écoulements de sérosité au niveau de l'oreille qui peuvent simuler le liquide céphalo-rachidien; c'est d'abord l'*écoulement du liquide de Colugno* qu'on observe en cas de fracture du labyrinthe; le liquide qui s'écoule est alors moins abondant, et ses caractères chimiques diffèrent de ceux du liquide céphalo-rachidien; c'est aussi l'écoulement de liquide séreux lié à l'existence d'une *otite séreuse* étudiée par Duplay et qui succède aux épanchements sanguins dans l'oreille moyenne; cette sérosité se distingue du liquide céphalo-rachidien par ses caractères inflammatoires.

L'écoulement du liquide céphalo-rachidien *par le nez* est plus rare; il est lié à l'existence d'une fracture de l'étage antérieur; il faut

le différencier de la sérosité visqueuse que peut provoquer l'existence d'une *rhinite*; mais cette sérosité a les caractères d'un liquide inflammatoire : nombreux leucocytes, albumine, etc.

Les ECCHYMOSES peuvent apparaître au niveau des *conjonctives bulbaires* et *palpébrales*, du *pharynx*, de la *mastoïde*, du *cou*.

L'*ecchymose conjonctivo-palpébrale* est la plus fréquente; elle succède à l'infiltration du tissu cellulaire de l'orbite par le sang venu d'un foyer de fracture intéressant les étages antérieur ou moyen de la base; il est rare qu'il y ait exophtalmie par volumineux épanchement en arrière du globe oculaire; le plus souvent l'infiltration se fait lentement, de proche en proche, d'abord sous la conjonctive bulbaire, puis sous la conjonctive palpébrale; l'apparition de l'ecchymose est *tardive* (vers le deuxième ou le troisième jour).

Cette ecchymose sous-conjonctivale due à une fracture doit être distinguée des *fausses ecchymoses orbitaires* liées à un traumatisme superficiel dont on retrouve généralement les traces dans les parties voisines de l'orbite, le plus souvent à la région temporale, sous forme d'une contusion avec empâtement et œdème. Ces fausses ecchymoses ont certains caractères spéciaux : elles apparaissent rapidement après l'accident et simultanément sous la conjonctive et sous les paupières; elles ont une teinte rouge vif, qui indique que l'extravasation sanguine est superficielle et que le sang subit l'influence de l'oxygène de l'air (Gérard-Marchant).

L'*ecchymose pharyngienne* décrite par Aran et Dolbeau est très rare : je ne l'ai personnellement jamais observée; sa valeur diagnostic est peu considérable, d'autant plus qu'on pourrait l'observer non seulement à la suite d'une fracture de l'étage postérieur du crâne, mais aussi à la suite d'une simple contusion de la région occipitale (Dolbeau).

L'*ecchymose mastoïdienne* vraie apparaît progressivement du quatrième au cinquième jour, le sang filtrant difficilement à travers les parties fibreuses épaisses de la région (Boullet). Il ne faut pas confondre l'ecchymose mastoïdienne vraie avec les *épanchements sanguins sous-cutanés* développés dans la même région et consécutifs à un traumatisme agissant directement sur la région mastoïdienne; ces fausses ecchymoses mastoïdiennes apparaissent rapidement après le traumatisme et sont diffuses.

Quant à l'ecchymose mastoïdienne vraie, elle reconnaît des causes diverses, qu'il faut essayer de déterminer : elle peut être la conséquence d'une *fracture limitée à l'apophyse mastoïde* sans ouverture du crâne (Boullet); mais, en pareil cas, l'intégrité de l'ouïe, l'absence de troubles cérébraux, la déformation et le déplacement de la mastoïde, permettent de rattacher l'ecchymose à sa véritable cause et de la différencier de celle qu'on observe dans les fractures irradiées à la base avec division longitudinale du rocher et fracture des cellules

mastoïdiennes, ou encore de celle qui est due à la *filtration du sang venu d'un hématome extra dure-mérien* à travers une fracture pariéto-temporale (Gérard-Marchant).

L'*ecchymose cervicale* en relation avec une fracture de l'étage postérieur du crâne est due à la filtration du sang à travers les muscles de la nuque jusque dans les couches sous-cutanées.

La PRÉSENCE DU SANG DANS LE LIQUIDE CÉPHALO-RACHIDIEN à la suite des fractures du crâne, signalée par Tuffier et Millian à la Société de biologie (1901) et bien des fois constatée depuis cette époque, a fait l'objet de discussions à la Société de chirurgie de Paris (1901-1902) et a été exposée dans les thèses de Boutier (1902), Guéguen (1902), Lavallée (1906), etc. Elle est considérée généralement comme un élément important de diagnostic. Ce n'est pas toutefois un signe pathognomonique, car il peut y avoir fracture sans que le liquide soit coloré si l'hémorragie est légère, et nous savons, d'autre part, qu'il existe un certain nombre d'affections susceptibles de donner au liquide céphalo-rachidien une teinte hémorragique : il en est ainsi dans l'*hémorragie cérébrale avec inondation ventriculaire* (Tuffier, Bard, etc.), dans la *contusion cérébrale simple* (Rochard) (mais est-il bien certain qu'il puisse y avoir contusion simple sans fracture), dans la *méningite cérébro-spinale* (Bard, Widal). C'est néanmoins un signe de valeur qui peut rendre service dans les cas difficiles, surtout s'il est associé à quelques-uns des symptômes habituels.

Le liquide céphalo-rachidien retiré par ponction est non seulement sanglant, mais il est encore en hyperpression et sort en jet par l'aiguille.

La teinte hémorragique s'explique par la pénétration du sang provenant des vaisseaux de la dure-mère, ou de la pie-mère ou de la substance cérébrale dans les espaces sous-arachnoïdiens ouverts. La coloration du liquide peut varier du rouge-cerise au jaune pâle, sans qu'on puisse dire pour cela que l'intensité de la teinte hémorragique est en rapport avec l'intensité du traumatisme. La teinte varie, du reste, suivant qu'on pratique la ponction à une date plus ou moins rapprochée de l'accident ; si elle est faite peu de temps après l'accident, le liquide céphalo-rachidien peut être absolument clair ; de même si elle est faite trop tard, par suite de la résorption du sang épanché, le liquide pourra être limpide ou présenter seulement une teinte jaune très atténuée ; il semble donc que la ponction doit être pratiquée de préférence plusieurs heures après l'accident (douze à vingt-quatre heures).

Pour attribuer à la ponction sa véritable valeur, il faut avoir eu soin d'éliminer certaines causes d'erreur inhérentes à la technique de l'opération : l'écoulement de sang peut être la conséquence de la piqûre d'un vaisseau de l'espace épidural, d'une veine pie-mérienne, ou d'une veine du plexus veineux prédural. « Il est facile, d'après

Tuffier, de reconnaître l'origine du sang : si le sang vient d'une veine de l'espace épidural, cas ordinaire, il suffit d'enfoncer davantage l'aiguille pour n'avoir plus qu'un écoulement de liquide céphalo-rachidien limpide, car le biseau sort de la veine pour pénétrer tout entier dans la cavité sous-arachnoïdienne. Si le sang vient d'une veine pie-mérienne, cas plus rare, parce que le liquide céphalo-rachidien s'échappe avant qu'on aborde la moelle et son enveloppe pie-mérienne, il suffit de retirer un peu l'aiguille pour retomber dans la cavité sous-arachnoïdienne. » Il sera bon de recueillir, suivant le conseil de Tuffier, le liquide céphalo-rachidien dans trois tubes; si le premier seul est coloré, c'est qu'un vaisseau a été blessé au cours de la ponction; si la coloration est la même dans les trois tubes, c'est que le liquide céphalo-rachidien est bien mélangé de sang.

Symptômes fonctionnels. — Les troubles fonctionnels sont en relation avec l'altération plus ou moins profonde provoquée par le traumatisme sur l'encéphale et les troncs nerveux qui en partent. Ils se manifestent tantôt sous la forme de TROUBLES NERVEUX DIFFUS (somnolence, phénomènes épileptiques, coma, paralysies ou contractures généralisées), tantôt sous la forme de TROUBLES LOCALISÉS (paralysies ou contractures systématisées). Ces accidents, qui sont la conséquence de la commotion cérébrale, de la contusion ou de la compression de l'encéphale, peuvent apparaître immédiatement après le traumatisme ou seulement quelques heures après, dans le cas par exemple d'une compression provoquée par un épanchement sanguin intracranien ; ils seront longuement étudiés dans le chapitre que nous consacrons à l'étude d'ensemble des complications des traumatismes craniens ; je ne fais que les mentionner ici, mais on ne saurait trop insister sur leur importance, car il est exceptionnel, dans les fractures graves que nous étudions, que le blessé ne se présente pas à notre observation dans un état de shock considérable et dans la résolution la plus complète.

PARALYSIES DES NERFS CRANIENS. — Ces paralysies sont *primitives* ou *secondaires*, selon que le nerf est atteint au moment de l'accident dans l'orifice ou le canal osseux qu'il traverse par le trait de fracture (1), ou qu'il est atteint secondairement par sa compression dans le canal osseux. Tous les nerfs craniens peuvent être blessés, mais la lésion des nerfs qui passent par le trou déchiré postérieur et celle du grand hypoglosse sont tout à fait rares. « Les paralysies dues aux lésions des nerfs de la base siègent du côté de la fracture, ce qui

(1) Sans nier que des paralysies traumatiques puissent se rattacher, comme le veut Duret, à l'arrachement des nerfs ou l'ébranlement de la masse encéphalique, Panas estime que cela est rare, sans quoi le pathétique, d'une extrême gracilité, devrait être le plus souvent intéressé. C'est donc la blessure du nerf par le trait de fracture qu'il faut surtout incriminer.

exclut leur origine corticale, et sont isolées, ce qui exclut l'hypothèse d'une déchirure ou d'une hémorragie bulbaire » (Chipault).

La lésion du *nerf olfactif* a pour conséquence une altération plus ou moins profonde de l'odorat. Celle du *nerf optique*, qui chez un blessé de Jacobi coïncidait avec un trait de fracture intéressant le trou optique, peut entraîner la perte totale de la vision du côté où le nerf est lésé. Ces lésions du nerf optique dans les fractures de la base ont été étudiées dans la thèse de Mardellis (Lyon, 1900).

Les *paralysies du trijumeau* étudiées récemment dans la thèse de Bonnet (1) sont plus ou moins étendues, selon que la blessure intéresse le tronc nerveux dans sa totalité, au sommet du rocher (les lésions du trijumeau ne sont pas fréquentes dans les fractures du rocher), ou l'une de ses branches, telle la branche ophtalmique dans la fente sphénoïdale. Dans ce dernier cas, les lésions sensitives sont localisées dans le domaine de la branche nerveuse lésée; dans le premier cas, elles sont massives, et on observe une anesthésie de la moitié correspondante de la face et des muqueuses nasales et buccale, en même temps que la perte du goût dans les deux tiers antérieurs de la langue. Ces troubles de la sensibilité s'accompagnent parfois de troubles trophiques localisés à la cornée et qui se traduisent tantôt par une simple ulcération, tantôt par une opacité complète de la cornée, et qui vont parfois jusqu'à la fonte purulente de l'œil.

On peut également observer des troubles moteurs dans le domaine du nerf masticateur avec gêne de la mastication et déviation latérale de la mâchoire inférieure.

La paralysie de l'*auditif* et du *facial* est fréquente; elle indique une fracture du rocher.

Lorsque le *nerf auditif* est lésé avec ses deux branches cochléaire et vestibulaire, on observe à des degrés divers des troubles de l'ouïe et de l'équilibre. Il peut y avoir abolition totale de la fonction auditive ou simplement affaiblissement. Il peut exister, lorsqu'il y a blessure des canaux semi-circulaires ou du nerf vestibulaire, des vertiges, des troubles de l'équilibre et des bourdonnements d'oreille.

Il faut savoir distinguer les troubles auditifs provoqués par une lésion du nerf acoustique de ceux qu'on observe par suite de la réplétion de la caisse par un épanchement sanguin consécutif à une rupture du tympan et à une fissuration de la caisse; en pareil cas, l'acuité auditive peut être très affaiblie. « On vérifiera que l'appareil de transmission est seul en cause, et non l'appareil de réception, de la façon suivante : normalement, la transmission aérienne étant meilleure que la transmission osseuse, quand on cesse d'entendre un diapason appuyé sur la mastoïde, on a encore une sensation auditive

(1) Bonnet, Des lésions du trijumeau consécutives aux fractures du crâne, *Thèse de Bordeaux*, 1904-1905.

s'il est placé devant le conduit auditif : c'est l'épreuve de Rinn. Dans le cas de réplétion de l'oreille moyenne, l'inverse se produit : le Rinn est négatif. Dans les mêmes circonstances, si on met un diapason vibrant au niveau du vertex, il est entendu avec plus d'intensité du côté malade que du côté sain : c'est le paradoxe acoustique de Weber » (Chevrier).

La paralysie faciale *immédiate* est due à la déchirure complète du nerf dans son trajet intraosseux ; elle apparaît immédiatement après l'accident et se constitue d'emblée ; elle est définitive et plus ou moins complète selon que le nerf est atteint avant le ganglion géniculé (paralysie du voile du palais ?) ou après le ganglion.

La paralysie faciale *secondaire* apparaissant plusieurs jours après la fracture, progressivement ou brusquement, a été particulièrement étudiée dans un mémoire de Demoulin. On a invoqué, pour l'expliquer, la compression par un épanchement sanguin (Vialle, Alt et Voron en ont rapporté des exemples), par un cal saillant ; mais Demoulin attribue le principal rôle « à la périostite secondaire qui accompagne le travail de réparation, bien imparfait du reste, qui suit les fractures du rocher ». Dans certains cas enfin, la paralysie faciale tardive peut être liée à l'existence d'une otite préexistente ou d'une otite post-traumatique (Duplay), l'inflammation se propageant des parois de la caisse au nerf sous-jacent ; il importe de rechercher en pareil cas l'existence de cette otite.

L'hémiplégie faciale tardive est une paralysie flasque, qui apparaît le plus souvent du cinquième au huitième jour, mais quelquefois plus tôt, et s'installe rapidement ; elle reste stationnaire pendant un temps variable ; puis peu à peu la contractilité reparaît dans les muscles de la face, jusqu'à guérison complète ; d'après Demoulin, en effet, cette terminaison est la règle.

A côté de la paralysie faciale d'origine périphérique, immédiate ou secondaire, il y a place pour une *paralysie faciale d'origine centrale* à symptomatologie complexe et souvent difficile à diagnostiquer. Cette paralysie, due à des lésions contusives de l'encéphale intéressant les centres du facial, peut exister dans certains traumatismes craniens, sans lésions du rocher (1).

Les *paralysies oculaires* comme la paralysie faciale méritent de retenir toute notre attention. Elles ont été particulièrement étudiées par Chevallereau dans sa thèse sur les paralysies oculair s consécutives aux traumatismes cérébraux (Paris, 1879), par Panas et Gangolphe, par Lagrange, par Purtscher, dans la thèse de Ferron

(1) Consulter sur la paralysie faciale dans les traumatismes du crâne : Demoulin, Paralysie faciale tardive dans les fractures du rocher (*Gaz. méd. de Paris*, 1888). — Jossilevitch, Les écoulements par l'oreille et la paralysie faciale dans les traumatismes du crâne, *Thèse de Paris*, 1898. — Stéphanoff, Contribution à l'étude de la paralysie faciale tardive consécutive aux traumatismes craniens *Thèse de Montpellier*, 1900.

(Lyon 1901-1902) sur les nerfs de l'orbite et leurs paralysies dans les fractures du crâne.

« Les paralysies oculaires motrices succédant à des traumatismes craniens, particulièrement aux fractures de la base, sont bien plus communes qu'on ne le pense. Si elles ont été envisagées jusqu'ici comme relativement rares, c'est que le strabisme paralytique passe inaperçu des chirurgiens, préoccupés d'accidents encéphaliques autrement graves, et que de leur côté les ophtalmologistes ont exceptionnellement l'occasion d'en observer » (Panas).

La paralysie du *nerf moteur oculaire externe* (sixième paire) est la plus fréquente : elle provoque du strabisme interne par paralysie du muscle droit externe, avec diplopie. Elle est tantôt précoce et succède immédiatement au traumatisme, tantôt tardive. Elle serait consécutive à la *fracture du sommet du rocher* (Panas, Gangolphe), ce qui s'explique par les rapports intimes que présente avec le sommet du rocher le nerf moteur oculaire externe, qui, s'insinuant sous le sinus pétreux supérieur, est entièrement en rapport avec l'angle supérieur du rocher près de son sommet. Lor, Panas, Genouville, s'appuyant sur des autopsies où la fracture existait sans déplacement du bec du rocher, ont admis que les lésions observées pouvaient être attribuées plutôt à la compression du nerf par un foyer hémorragique qui l'englobe qu'à sa lésion directe par l'os fracturé. Dans les paralysies tardives, les symptômes observés sont attribuables à l'existence d'une périostite ou d'un cal. Dans les fractures multiples de la base, les deux moteurs oculaires externes peuvent être intéressés. Panas en a cité 12 cas dans son *Traité des maladies des yeux.*

Le pronostic de la paralysie est variable : « J'ai vu, écrit Chevallereau dans une note manuscrite adressée à Gérard-Marchant (mai, 1890), plusieurs cas guéris, mais alors assez rapidement, en une quinzaine de jours, la paralysie étant produite peut-être par des épanchements sanguins se résorbant assez vite ; dans la plupart des cas, l'état est resté absolument stationnaire, ou même le strabisme a augmenté ultérieurement, par le fait de la rétraction du muscle antagoniste. »

Il importe toutefois de savoir que la paralysie de la sixième paire n'est pas toujours symptomatique d'une fracture de la base, et que, — Chevallereau a insisté sur ce fait, — elle peut succéder à une simple contusion sans fracture ; aussi, lorsque la paralysie existe seule, qu'elle n'est pas associée à d'autres signes de fracture du crâne et à plus forte raison si le traumatisme a été assez peu violent pour permettre au blessé de venir consulter le chirurgien, il importe de ne pas porter hâtivement le diagnostic de fracture du rocher.

La paralysie du *nerf moteur oculaire commun* (troisième paire) est exceptionnelle ; rarement totale, la paralysie est le plus souvent partielle et peut se manifester alors par du ptosis, par de la mydriase.

La paralysie est la conséquence soit d'une compression du nerf par un foyer hémorragique, soit d'une lésion directe de ses branches par la fracture au niveau de la fente sphénoïdale ou de la paroi supérieure de l'orbite.

La paralysie du *nerf pathétique* intéressant le muscle grand oblique n'a jamais été observée d'après Chevallereau. Panas en cite un cas, observé par Armagnac.

Chevallereau insiste sur l'apparition possible du *nystagmus* au cours d'une fracture; il en rapporte trois observations dans sa thèse. La pathogénie du nystagmus n'est pas élucidée. Lor cependant écrit : « On peut croire toutefois au passage du trait de fracture par l'appareil labyrinthique, canaux semi-circulaires, et surtout vestibule, dont la lésion, chez le lapin, nous a permis d'observer, entre autres phénomènes, du nystagmus horizontal. » Dans un cas de Thompson, il existait du nystagmus unilatéral combiné à la déviation conjuguée des yeux.

Tels sont les différents symptômes qu'on peut observer au cours de l'évolution clinique des fractures irradiées à la base du crâne.

Il importe d'insister toutefois sur ce fait que, en dehors de l'écoulement de matière cérébrale qui est pathognomonique, *aucun de ces symptômes pris isolément n'a une valeur absolue*; le diagnostic doit être basé sur l'association de ces divers symptômes, qui apparaissent successivement, l'écoulement du liquide céphalo-rachidien succédant à l'écoulement sanguin, les ecchymoses n'apparaissant qu'au bout de trente-six à quarante-huit heures.

Il faut savoir aussi que, dans certains cas, malgré l'irradiation d'une fracture à la base, *tous les symptômes peuvent manquer*.

Diagnostic du siège. — Par leur groupement, les symptômes précédents peuvent aider au diagnostic du siège de la fracture :

C'est ainsi qu'on devra songer à une fracture de l'*étage antérieur* dans le cas où, à la suite d'une chute sur la région frontale, on observera une épistaxis abondante et prolongée, suivie d'un écoulement de liquide céphalo-rachidien, un écoulement de matière cérébrale par les fosses nasales, de la protrusion du globe oculaire, une ecchymose conjonctivo-palpébrale vraie, des troubles de l'odorat et de la vue par lésions des nerfs olfactif et optique, des paralysies des filets du moteur oculaire commun.

La fracture de l'*étage moyen* sera caractérisée par un écoulement sanguin abondant et prolongé par l'oreille, suivi d'un écoulement de liquide céphalo-rachidien et de l'apparition d'une ecchymose mastoïdienne, tous ces symptômes succédant à une chute sur la région temporo-pariétale. Si la fracture est parallèle à l'axe du rocher, il y a en plus conservation de l'ouïe et absence de paralysie faciale. Mais il peut exister des troubles du goût par lésion de la corde du tympan.

Si la fracture intéresse le sommet du rocher, il peut exister une paralysie du moteur oculaire externe.

L'existence d'une ecchymose pharyngienne ou cervicale jointe à la dysphagie, la douleur localisée à l'occiput succédant à une chute sur la région occipitale, plaideront en faveur d'une fracture de l'*étage postérieur*; une otorragie abondante suivie d'un écoulement séreux également abondant, accompagnée exceptionnellement de l'issue de matière cérébrale par l'oreille, mais plus souvent de la perte de l'ouïe et d'une paralysie faciale, plaidera en faveur d'une fissure de l'étage postérieur propagée au rocher et provoquant la fracture perpendiculaire ou oblique de la pyramide rocheuse. La fracture paramédiane décrite par Quénu n'a pas une symptomatologie propre ; aux symptômes des fractures de l'étage postérieur peut s'ajouter un écoulement nasal ou buccal, généralement peu abondant; les blessés observés ont été comateux dès l'accident.

Diagnostic des complications. — Pour tout ce qui concerne le diagnostic des complications, je renvoie le lecteur aux chapitres suivants, où chacune de ces complications sera longuement étudiée.

C. **Fractures limitées à la base.** — 1° Les ***fractures isolées de la base ou indépendantes*** « sont, par leur rareté extrême, par la concomitance ordinaire avec une irradiation à laquelle on reporte tous les symptômes présents, impossibles à reconnaître cliniquement » (Chipault).

2° Les ***fractures du sinus frontal*** sont caractérisées par l'existence d'un gonflement et d'une douleur limités à la région du sinus, par la dépressibilité de la lame osseuse antérieure du sinus fracturée qui cède sous le doigt à la façon d'un couvercle, par la crépitation qu'on peut provoquer en pareil cas, par l'écoulement de sang par les fosses nasales, par l'issue de l'air à travers la plaie des téguments si celle-ci existe ou, dans le cas contraire, par l'infiltration de l'air sous la peau (emphysème sous-cutané) ou sous le périoste (pneumatocèle). Terson a signalé, dans un cas de fracture du sinus frontal, l'écoulement du liquide céphalo-rachidien par l'infundibulum et la fosse nasale correspondante.

3° Les ***fractures du crâne par voie orbitaire*** s'accompagnent quelquefois de symptômes attribuables au shock ou à la commotion cérébrale (mais il arrive fréquemment qu'ils fassent absolument défaut pendant plusieurs heures) et de certains symptômes locaux en rapport avec la région traumatisée ; ces symptômes sont : l'hémorragie, qui se fait au dehors par la plaie palpébrale, mais qui parfois est à peu près nulle, le sang s'infiltrant dans les tissus lâches de l'orbite et provoquant une exophtalmie plus ou moins prononcée : l'épistaxis, qui manque rarement et existe surtout dans les cas de fracture directe de la paroi interne de l'orbite ; l'ecchymose sous-conjonctivo-

palpébrale, dont l'apparition est plus précoce que dans les fractures irradiées à la base ; l'exophtalmie, qui peut s'accompagner de battements en cas d'anévrysme artério-veineux compliquant la fracture orbitaire : l'emphysème sous-cutané ou palpébral, qui s'observe lorsque le corps étranger a intéressé les sinus de la face interne de l'orbite (sinus frontal) ; l'issue de matière cérébrale, qui est rare, ainsi que l'issue de débris osseux et l'écoulement de liquide céphalo-rachidien ; l'amaurose, qui est le symptôme le plus constant après l'exophtalmie ; le ptosis, la mydriase, la diplopie, la photophobie, l'immobilité du globe oculaire ; des convulsions épileptiformes généralement suivies soit de contractions, soit de paralysies.

Malgré l'énumération de ces symptômes, il est quelquefois bien difficile, chez les blessés qu'on examine peu de temps après l'accident et qui ne présentent à ce moment aucun trouble cérébral, de savoir si la pénétration cranienne existe, et cependant, si l'on veut prévenir les accidents de méningo-encéphalite qui ont si souvent emporté les malades, c'est le moment où il est intéressant d'établir le diagnostic de pénétration ; en pareil cas, il faut tenir compte des circonstances dans lesquelles s'est produit l'accident, s'enquérir des dimensions du corps étranger, de la direction de l'agent vulnérant au moment du traumatisme, explorer avec précaution la plaie au stylet, tenir compte des renseignements fournis par la ponction lombaire.

4° La ***fracture de l'apophyse mastoïde*** a une symptomatologie variable suivant qu'elle est complète ou incomplète :

La fracture *complète* est rare, puisque Boullet, dans sa thèse, n'en a cité que deux observations, sur lesquelles est basée leur description clinique. Dans les deux cas, la fracture était ouverte ; l'air peut donc sortir à travers la plaie, si l'on fait exécuter au blessé l'expérience de Valsalva ; du sang peut filtrer du foyer de fracture jusque dans la caisse du tympan et provoquer par sa coagulation de la surdité ; la lésion du nerf facial à sa sortie du trou stylo-mastoïdien sera suivie de paralysie faciale ; enfin l'apophyse mastoïde détachée tend à se séparer du temporal sous l'influence de l'action traumatisante et du muscle sterno-mastoïdien et devient mobile sous les téguments. Les mouvements d'inclinaison qu'on imprime à la tête tendent, suivant le sens du mouvement, à éloigner ou à rapprocher l'apophyse du temporal dont elle est détachée.

Dans les fractures *incomplètes*, il y a plaie des téguments au niveau de la mastoïde ou ecchymose ; la région est très douloureuse au palper, tuméfiée et parfois déprimée. Si la membrane du tympan est intacte, le sang peut s'écouler du foyer de fracture dans la caisse, où il s'accumule et provoque de la surdité ; l'air venu de la caisse peut, en pareil cas, si les téguments sont intacts, se collecter sous le périoste (pneumatocèle) ou s'infiltrer dans le tissu cellulaire

(emphysème sous-cutané), ou bien s'échapper au dehors à travers la plaie mastoïdienne, lorsque celle-ci existe.

5° La ***fracture par enfoncement de la cavité glénoïde*** s'accompagne d'une douleur vive avec tuméfaction localisée à la région temporo-maxillaire ; les mouvements de l'articulation sont très gênés et très douloureux ; la mâchoire est dans une attitude spéciale ; à l'examen du conduit auditif externe, on constate une saillie anormale sur sa paroi inférieure, qui parfois est déchirée et devient le siège d'un écoulement sanguin. En même temps que l'enfoncement glénoïdien, on peut constater l'existence d'une fracture du condyle. Enfin, du côté du menton, on rencontre soit sur la ligne médiane si l'enfoncement est bilatéral, soit du côté opposé à l'enfoncement s'il est unilatéral, une plaie plus ou moins profonde qui est en rapport avec le point d'application de la violence au moment de l'accident.

6° La ***fracture par enfoncement de l'occipital*** est caractérisée par la raideur de la nuque, l'impossibilité pour le blessé de mobiliser la tête sur la colonne vertébrale, la douleur localisée aux premières vertèbres cervicales. Il est bien difficile de différencier en pareil cas la fracture par enfoncement de la fracture des premières vertèbres cervicales. Il faut tenir compte des conditions dans lesquelles s'est produit l'accident; or nous savons que souvent la fracture par enfoncement est consécutive à une chute sur les pieds ou le siège.

PRONOSTIC. — D'une façon générale, on peut affirmer que le pronostic des fractures du crâne, considéré jadis comme presque constamment fatal, s'est notablement amélioré avec les progrès de la chirurgie moderne. Les statistiques déjà anciennes de Bruns, Bergmann, Schwartz (de Dorpat), où ces auteurs se sont efforcés de rassembler les cas suivis de guérison, sont aujourd'hui sans intérêt, et il n'est pas de chirurgien qui ne puisse citer dans sa statistique personnelle un nombre respectable de fractures suivies de guérison (1). Il faut savoir néanmoins que la fracture du crâne présente toujours une réelle gravité, non seulement au point de vue immédiat

(1) Voici les résultats consignés dans quelques statistiques modernes :

Van Nes réunit 82 cas de fractures de la base empruntés au service de Fischer (Hanovre), qui ont donné 39 décès (*Deutsche Zeitschr. für Chir.*, Bd. XLIV). — Burhkardt (1898) rassemble 37 cas observés en vingt ans à l'hôpital général de Nuremberg, qui ont donné 23 décès et 14 survies (Festschrift ; das neue allgemeine Krankenhaus in Nurnberg, 1898, p. 432). — Gobbiewsky (Berlin) constate sur 114 cas de fractures du crâne (89 de la convexité, 25 de la base), que 50 blessés seulement redevinrent capables de gagner leur vie et, sur ce nombre, plus de la moitié ont gardé des conséquences indélébiles (délire alcoolique, épilepsie, troubles psychiques, démence paralytique, etc.) (Atlas und Grundriss der Unfallheilkunde Munchen, 1900, F. Lehmann, p. 91). — Chudovszky, étudiant les fractures observées pendant quatorze ans dans le service du professeur Réezez, trouve que dans les fractures de la voûte la mortalité a été de 45,2 p. 100 ; dans les fractures de la base, de 64,2 p. 100 (Beiträge zur Statistik der Kuschenbrüche, *in* P. v. Brüns, *Beiträge zur klin. Chir.*, 1898, Bd. XXII).

mais aussi au point de vue des suites éloignées. Il y a lieu de tenir compte, dans le pronostic de différents facteurs : les fractures de la voûte sont généralement moins graves que les fractures de la base, et, parmi ces dernières, toutes n'ont pas le même caractère de gravité : il est des cas simples où le blessé ne présente que peu ou pas de coma et ne demande qu'à guérir ; il en est d'autres où les désordres sont tels que le blessé succombe dès les premiers moments du shock ; enfin, entre ces deux extrêmes, il est des cas moyens, de beaucoup les plus nombreux et les plus intéressants pour le chirurgien, parce que c'est alors que son action thérapeutique peut s'exercer d'une façon utile, qui se terminent tantôt par la mort, tantôt par la guérison ; lorsque celle-ci se produit, on voit le blessé sortir peu à peu de l'état comateux dans lequel il était plongé, répondre d'abord par monosyllabes aux questions qu'on lui pose, puis donner des signes de plus en plus manifestes du réveil de son intelligence.

La gravité du pronostic dépend encore du degré plus ou moins marqué de la commotion et de la contusion nerveuse, de l'existence ou non de lésions vasculaires susceptibles de provoquer une hémorragie extra ou intracranienne abondante, de l'hypertension du liquide céphalo-rachidien révélée par la ponction lombaire et capable d'expliquer le coma et la céphalée intense observée dans les fractures du crâne, enfin des accidents infectieux de méningo-encéphalite, d'abcès de l'encéphale, de phlébite des sinus, qui peuvent apparaître au bout de quelques jours ou même tardivement dans les fractures communiquant avec le milieu extérieur ou avec les cavités naturelles voisines du crâne au niveau desquelles se fait l'infection. Mais les accidents infectieux intracraniens ne sont pas les seuls qu'on puisse observer ; il arrive fréquemment, à la suite des fractures ouvertes, de voir persister une fistule purulente entretenue par la présence d'un séquestre.

L'hypertension du liquide céphalo-rachidien serait la conséquence, d'après l'opinion émise par Muret dans un mémoire inédit qu'il a mis gracieusement à ma disposition, de l'épanchement de sang intracranien qui accompagne la fracture. Le sang épanché provoquerait l'hypertension de deux façons : d'abord en se mélangeant au liquide céphalo-rachidien et en accroissant son volume, ensuite en provoquant, au moment de sa résorption (hématolyse) par les phénomènes chimiques qui l'accompagnent, une véritable intoxication des centres nerveux, puis de l'irritation méningée et même l'inflammation méningée, qui se traduisent par une hypersécrétion du liquide céphalo-rachidien. Cette intoxication des centres et cette hyperpression expliquent le coma profond dans lequel est plongé le malade et les accidents bulbaires dont il est entrecoupé.

En dernière analyse, c'est donc l'épanchement de sang qui constitue le seul facteur de gravité ; plus l'épanchement est abondant,

plus la fracture est grave. On conçoit donc que la ponction lombaire, en renseignant, d'après la coloration plus ou moins foncée du liquide céphalo-rachidien, sur l'abondance de l'épanchement sanguin, puisse être d'une grande utilité au point de vue du pronostic. La ponction lombaire, qui était utile au point de vue du diagnostic, l'est donc également au point de vue du pronostic, et nous verrons bientôt qu'elle constitue, au point de vue thérapeutique, si l'on en croit les faits exposés par Quénu et Muret, un précieux moyen qui permet au chirurgien de soustraire par des ponctions répétées les centres nerveux à l'action néfaste que leur fait subir le sang épanché. La ponction lombaire peut encore fournir une utile indication au point de vue du pronostic : par l'examen microscopique et les cultures du liquide obtenu, elle renseigne sur l'existence de l'infection méningée, qui peut compliquer d'une façon si grave l'évolution des fractures du crâne.

Je me suis occupé jusqu'ici du pronostic immédiat des fractures du crâne, mais il faut bien savoir que, lorsque le blessé a échappé aux accidents du début, il reste encore sous le coup d'accidents tardifs, dont les uns sont simplement pénibles, telles la perte de l'odorat, des troubles de l'ouïe, la paralysie faciale, à laquelle on peut tenter du reste de remédier par l'anastomose du facial avec la branche externe du spinal ou l'hypogiosse, etc., et dont les autres sont particulièrement redoutables, tels les phénomènes d'épilepsie, de paralysie, les troubles intellectuels, etc., qui peuvent apparaître plusieurs années après l'accident et qui assombrissent le pronostic déjà sévère des fractures du crâne.

Mode de réparation des fractures du crâne. — Malgré l'opinion longtemps admise de Malgaigne et de Houel, on peut affirmer, en s'appuyant sur l'examen de pièces aujourd'hui nombreuses, que, dans les cas où la fracture du crâne est suivie de guérison, la consolidation se fait par un cal osseux formé aux dépens du diploé et du périoste, à moins que la perte de substance osseuse ne soit trop étendue pour être comblée par le travail d'ossification : en pareil cas, la brèche est formée par une membrane fibreuse qui peut être envahie par des stalactites osseuses. Le cal se forme d'une façon très lente et n'est jamais exubérant; sa formation serait même plus lente à la base qu'à la voûte. Cette lenteur de consolidation tient moins à l'écartement des fragments invoqué par Richet qu'à l'insuffisance de la réaction osseuse. Il faut savoir toutefois qu'il est des cas dans lesquels la consolidation peut manquer, comme pour toutes les autres fractures, lorsqu'il existe, par exemple, des accidents infectieux d'ostéomyélite traumatique.

TRAITEMENT. — Je conserve ici la division précédemment admise en fractures de la voûte et fractures de la base, et je vais

étudier, dans l'un et l'autre cas, les indications thérapeutiques et le mode d'intervention chirurgicale, n'envisageant pour le moment que le traitement des fractures récentes du crâne.

I. **Fractures de la voûte.** — ***Indications thérapeutiques.*** — Je rappelle que ces fractures peuvent être ouvertes ou fermées. Les indications sont différentes dans les deux cas.

a. Dans les fractures ouvertes, la préoccupation du chirurgien doit être de prévenir les accidents infectieux méningo-encéphaliques et l'ostéomyélite traumatique, qui ont pour point de départ la contamination de la plaie par le milieu extérieur.

Si la plaie est nette, propre, régulière, si le blessé est vu peu de temps après l'accident, si d'autre part il n'existe ni enfoncement ni troubles nerveux, on peut s'abstenir de toute intervention sur le squelette et se contenter de désinfecter soigneusement et de drainer la plaie des téguments.

Si, au contraire, on est en présence d'une plaie irrégulière, anfractueuse, souillée par des corps étrangers, si le blessé est vu tardivement, le mieux est d'assurer la désinfection non seulement de la plaie superficielle, mais aussi du foyer de fracture par une trépanation. Attendre l'apparition des premiers accidents de réaction méningée serait s'exposer à intervenir trop tardivement. A plus forte raison serait-il indiqué de trépaner, s'il existait un enfoncement osseux ou des troubles nerveux.

Consécutivemement aux fractures ouvertes et infectées, le chirurgien peut être appelé à intervenir lorsqu'il assiste à la fistulisation de la plaie cranienne entretenue par la présence d'un séquestre ; il faut en pareil cas débrider la fistule, extraire le séquestre, traiter par le curettage le foyer d'ostéomyélite traumatique, pour obtenir la guérison secondaire de la plaie.

b. Dans les fractures fermées, plusieurs cas sont à considérer :

1° *Il n'existe pas d'enfoncement cranien ni de troubles cérébraux.* — Il semble qu'il n'y ait pas lieu le plus souvent d'intervenir chirurgicalement ; on se contentera d'instituer le traitement médical applicable aux fractures de la base ; on interviendrait secondairement s'il apparaissait dans la suite des accidents nerveux (1) ;

2° *Il n'existe pas d'enfoncement cranien, mais il y a des troubles cérébraux.* — Ceux-ci peuvent être *diffus* (coma, paralysies ou contractures généralisées) ou *localisés* ;

Dans le premier cas, les symptômes cérébraux observés relèvent de la commotion ou de la contusion ; le mieux est alors de s'abstenir de toute opération et de s'en tenir au traitement médical.

(1) Cependant certains auteurs, même dans ces cas-là, sont favorables à la trépanation et pensent que, par des interventions précoces, on restreindrait le nombre des accidents tardifs. C'est l'opinion que défend Latour dans un article consacré à l'étude de la trépanation précoce dans les fractures du crâne, dans la *Presse médicale*, 1907, p. 513.

Dans le deuxième cas, il est préférable de trépaner, parce que, s'il est vrai que les phénomènes nerveux localisés sont souvent la conséquence d'une contusion contre laquelle le chirurgien est impuissant, il est des cas rares, où les troubles observés peuvent être sous la dépendance d'un enfoncement intéressant exclusivement la table interne de l'os, lésion qui ne peut être reconnue qu'après l'opération et qu'on peut traiter en enlevant la portion d'os déprimée.

Si les troubles nerveux localisés ne concordent pas avec le siège de la fracture, il faut, si l'on se décide à intervenir, trépaner d'abord un niveau du foyer de fracture, et; si le résultat est négatif, on trépanera au point indiqué par les symptômes corticaux ; malheureusement on se trouvera souvent en présence d'un foyer de contusion.

3° *Il y a un enfoncement osseux.* — Il faut distinguer alors le cas où les accidents nerveux font défaut et celui où ils existent.

a. *Enfoncement osseux sans accidents nerveux.* — Beaucoup de chirurgiens sont pour l'abstention ; on sait en effet que ces enfoncements sont souvent bien tolérés par le cerveau. J'estime cependant qu'en pareille circonstance il faut tenir compte du degré de l'enfoncement : si celui-ci est peu marqué, le relèvement ou l'ablation des fragments osseux peut être négligé ; il est indiqué, au contraire, si l'enfoncement est marqué et à plus forte raison s'il siège au niveau de la zone fronto-pariétale ; c'est encore le meilleur moyen de prévenir les accidents mentaux ou convulsifs, que peut provoquer à la longue la compression du cerveau, en déterminant l'atrophie, la sclérose cicatricielle, la dégénérescence des fibres blanches de la région comprimée. Or ces accidents tardifs sont loin d'être exceptionnels, et il faut intervenir avant que les lésions soient devenues définitives (J. Lucas-Championnière).

b. *Enfoncement osseux avec accidents nerveux localisés, concordant avec le siège de la fracture* (troubles paralytiques et convulsifs localisés). — Il est alors formellement indiqué de trépaner, et l'opération peut fournir des résultats excellents et immédiats.

c. *Enfoncement osseux avec accidents nerveux localisés, ne concordant pas avec le siège de la fracture.* — Il y a paralysie, par exemple, siégeant du même côté que la fracture ; il faut admettre alors ou qu'il n'y a pas décussation des faisceaux pyramidaux, ou qu'il existe un foyer de contusion par contre-coup en un point opposé à la fracture. Il faut alors intervenir d'abord au niveau du foyer de la fracture, et, si le résultat obtenu est nul, on peut trépaner en un point opposé en rapport avec le centre dont la lésion explique les phénomènes nerveux observés. Mais l'opération n'offre pas alors de grandes chances de succès, car nous sommes impuissants devant les foyers de contusion.

d. *Enfoncement osseux avec accidents nerveux diffus* (paralysies ou contractures généralisées, coma plus ou moins profond). — Il faut,

en pareil cas, intervenir par le soulèvement des fragments enfoncés. Si l'enfoncement est la cause des accidents, l'opération pourra être suivie d'un heureux résultat ; si, ce qui arrive trop souvent, les accidents relèvent de la commotion ou de la contusion cérébrale, elle restera sans résultat, mais elle n'aggravera pas le pronostic.

Technique opératoire. — Lorsque l'intervention est jugée nécessaire, il faut : mettre à nu le foyer de la fracture, traiter la fracture par les procédés qui conviennent à la variété de fracture observée, traiter les lésions méningo-encéphaliques, drainer et suturer.

Le premier soin du chirurgien sera de désinfecter complètement la plaie lorsque la fracture est ouverte, avant de pratiquer son intervention sur le squelette cranien :

Si la fracture est fissuraire et qu'on veuille en assurer la désinfection, il faudra la transformer en une véritable rigole osseuse facile à nettoyer ;

S'agit-il d'une *fracture avec fragment embarré*, on s'efforcera de dégager celui-ci à l'aide d'une pince en exerçant des manœuvres douces pour éviter de blesser les parties profondes, et, si l'on éprouve quelque résistance, on aggrandira l'orifice osseux à la pince-gouge ou au ciseau, de façon à faciliter le dégagement du fragment enclavé ;

Lorsqu'on est en présence d'une *fracture à fragments multiples et régulièrement enfoncés*, le relèvement des fragments peut être tenté à l'aide d'un tire-fond, d'une rugine, d'une spatule, etc., insinués sous l'un des fragments, ce qui n'est pas toujours facile. Si la chose était impossible, il faudrait créer un orifice de trépanation sur les bords de la fracture à travers lequel on introduirait l'instrument élévatoire choisi. Dans les manœuvres d'élévation, il faudrait éviter de blesser la dure-mère avec la pointe souvent très acérée des fragments.

Le traitement des lésions méningo-encéphaliques varie suivant la nature et l'étendue des lésions : si la dure-mère est déchirée et le cerveau intact, il faut assurer le nettoyage de la région méningée lésée, enlever les caillots, puis terminer par la suture de la dure-mère, qu'il est bon de drainer ;

Si, au contraire, on trouve sous la dure-mère déchirée un foyer de contusion formé de bouillie cérébrale mélangée à des caillots, il faut déterger ce foyer, le désinfecter et le drainer ;

Si, enfin, on est en présence de lésions vasculaires importantes (blessure de l'artère méningée moyenne ou d'un vaisseau pie-mérien) avec ou sans lésions cérébrales, il faut assurer l'hémostase par ligature ou par tamponnement et traiter le foyer de contusion.

Au cours des interventions pratiquées sur la voûte cranienne pour des lésions de fractures, il peut se faire que le chirurgien ait été conduit à l'ablation de fragments osseux et qu'il existe une large perte de substance. Par la suite, et malgré l'opinion contraire de Kocher et Beresowsky, pour lesquels les pertes de substance cra-

nienne ne provoqueraient aucun accident, il n'est pas sans inconvénients de laisser persister ces solutions de continuité de la paroi cranienne, surtout chez des sujets que leur vie expose aux injures extérieures. Bunge (de Königsberg), au XXXIIe Congrès de la Société allemande de chirurgie (1903), a apporté des faits qui appuient cette manière de voir : sur treize malades, trois n'avaient aucun trouble cérébral ; les autres présentaient des accidents variés, allant du simple vertige à l'épilepsie traumatique. Les sujets, au nombre de cinq, chez lesquels on avait pratiqué la réimplantation primitive des fragments n'avaient aucun trouble. Il en était de même chez ceux dont la perte de substance s'était spontanément ossifiée. L'idée d'obturer rapidement et complètement les pertes de substance traumatiques a été également défendue par Stiéda et Bramann au XXXIVe Congrès de la Société allemande de chirurgie (1905) et par Girard, à la Société médicale de Genève (14 mars 1907). La fermeture de la brèche cranienne sera faite, suivant les cas, immédiatement ou secondairement par l'un des procédés décrits à propos de la prothèse cranienne.

II. **Fractures de la base.** — Celles-ci peuvent être irradiées de la voûte à la base, ou limitées à la base.

a. ***Fractures irradiées de la voûte à la base.*** — La plupart de ces fractures sont ouvertes et communiquent avec le milieu extérieur au niveau des cavités qui avoisinent le crâne (fosses nasales, cavités de l'oreille, etc.) ; or, si la trépanation en ce qui concerne les fractures de la voûte est entrée largement aujourd'hui dans la pratique chirurgicale, il n'en est pas de même pour les fractures irradiées à la base, qu'on ne peut aborder que difficilement pour en pratiquer le nettoyage et la désinfection. Aussi, bien que des opérations aient été tentées par quelques chirurgiens, on n'y a guère recours, « ces opérations étant disproportionnées avec les dangers que fait courir la lésion au blessé » (Marion).

Cependant Cushing (1) (de Baltimore) a récemment préconisé la trépanation primitive pour prévenir les complications intracraniennes liées aux fractures irradiées du crâne. Durant ces trois dernières années, Cushing est intervenu régulièrement dans la plupart des fractures de la base qu'il a observées, et dans ce but il a eu recours à la trépanation sous-temporale, c'est-à-dire qu'il trépane en passant à travers le muscle temporal, dont il dissocie les fibres sans les couper ; à travers les faisceaux musculaires écartés, il pratique une brèche osseuse d'environ $4^{cm},5$ de diamètre, par où la cavité cranienne est explorée après incision de la dure-mère. Cushing n'a eu à déplorer

(1) Cushing, Les opérations sous-temporales décompressives contre les complications intracraniennes liées aux fractures irradiées du crane (*Annals of surgery*, 1908, vol. XLVII, p. 641 à 644).

que deux morts sur 15 opérés, alors que la mortalité observée par lui auparavant était de près de 50 p. 100.

La trépanation sous-temporale est simple à exécuter; elle a l'avantage d'être faite au niveau de la partie la plus mince du crâne; les fibres du temporal sont dissociées et non divisées, ce qui permet d'éviter toute chance de hernie cérébrale; s'il y a une déchirure de la méningée, l'ouverture cranienne est faite de façon à permettre la ligature du tronc ou des branches du vaisseau; s'il y a contusion du lobe temporo-sphénoïdal ou de la base du lobe frontal avec extravasation de liquide, le drainage peut être établi dans de bonnes conditions; lorsque le trait de fracture traverse la fosse moyenne, on peut drainer par-dessous le lobe temporal; on combat ainsi l'œdème cérébral et les phénomènes consécutifs de compression cérébrale, qui peuvent durer longtemps; non seulement l'opération a une action favorable sur les accidents aigus du début, mais elle semble susceptible de prévenir l'apparition des névroses traumatiques, si fréquentes dans les cas guéris sans opération.

Tels sont les avantages que Cushing reconnaît à la trépanation primitive.

L'intervention n'est plus discutable, si on se trouve en présence d'une fracture ouverte au niveau des téguments ou de certaines complications hémorragiques ou encéphaliques localisées avec symptômes de compression. De même, chez un malade traité jusque-là par l'abstention et chez lequel se déclareraient des symptômes de méningo-encéphalite, on serait autorisé à essayer d'arrêter par une opération l'infection commençante, tout en sachant que, dans la plupart des cas, on se trouverait déjà en présence de lésions au-dessus de nos ressources.

Quoi qu'il en soit, actuellement, dans le traitement de la majorité des fractures irradiées de la voûte à la base, on se contente, en l'absence d'une indication très nette à l'intervention, du traitement « médical », qui a pour but de lutter contre le shock du début et de prévenir la méningo-encéphalite qui apparaît au bout de quelques jours.

Pour combattre le shock, on aura recours aux injections sous-cutanées d'éther, de caféine, de sérum; on réchauffera le malade, on appliquera des sinapismes sur les extrémités.

Pour prévenir la méningo-encéphalite, on s'occupera d'abord de soustraire le blessé à toute excitation venue du milieu extérieur: celui-ci sera condamné au repos le plus absolu; la congestion cérébrale sera combattue par les applications de glace sur la tête et, selon quelques auteurs, par les applications de sangsues derrière les oreilles; on s'efforcera surtout d'assurer autant que possible la *désinfection* des cavités avec lesquelles la fracture est en communication ; *c'est là un point capital dans le traitement des fractures du*

crâne, car c'est le seul moyen de prévenir l'infection méningée ; des irrigations des fosses nasales, de l'oreille, du pharynx sont indiquées ; après les lavages, il est bon d'oblitérer les orifices des fosses nasales et le conduit auditif externe avec de petits tampons d'ouate aseptique ; on pourrait au préalable abandonner dans l'oreille quelques gouttes de glycérine phéniquée au vingtième et dans les fosses nasales de l'huile mentholée à 1 p. 40. En même temps les fonctions intestinales seront surveillées, le malade purgé de temps en temps.

Récemment on a proposé d'adjoindre à ces divers moyens la *ponction lombaire*, dont la valeur thérapeutique a été vantée surtout par Quénu et Muret, puis par Muret dans le mémoire inédit auquel j'ai déjà fait allusion. Partant de ce principe exposé précédemment que l'hémorragie qui accompagne la fracture constitue pour l'organisme un grave danger par son volume et par les phénomènes chimiques qui accompagnent sa résorption et retentissent d'une façon si fâcheuse sur les centres nerveux, Muret considère que la ponction lombaire est utile en diminuant l'épanchement ; « plus l'hématolyse aura été facilitée, moins elle donnera de produits toxiques, moins elle produira d'irritation ou d'inflammation » ; « et comme c'est au début que le danger est le plus grand, c'est au début surtout qu'il faut agir et multiplier les ponctions ». La décompression des centres nerveux ne doit pas être trop brusque pour éviter les accidents bulbaires, la céphalée, les accidents mortels même qui ont été observés ; on laissera donc le liquide s'écouler goutte à goutte, et on n'enlèvera que peu de liquide à la fois (15 à 18 centimètres cubes).

Muret a insisté dans son mémoire sur le rôle bienfaisant de la ponction lombaire : « Après la ponction, le malade, soulagé par la diminution de l'hyperpression, sort de son coma ; le pouls se relève ; la respiration reprend un mode plus normal..... Puis peu à peu les phénomènes de résorption continuant, l'hyperpression réapparaît et le malade retombe dans le coma jusqu'à ce qu'une nouvelle ponction vienne l'en faire sortir » ; au fur et à mesure que la résorption sanguine avance, les périodes de coma s'espacent, les périodes de lucidité sont de plus en plus grandes, jusqu'à la disparition complète du coma, à laquelle succède un état de demi-torpeur pendant lequel s'opère la destruction complète des globules rouges.

Ce sont là les phénomènes observés par Muret dans neuf cas traités par la ponction lombaire et suivis de guérison.

Il est certain qu'on ne saurait étayer une opinion définitive sur la valeur de la ponction lombaire appliquée au traitement des fractures du crâne d'après ces neuf observations ; il est nécessaire que des faits nouveaux viennent corroborer les résultats primitivement obtenus ; quoi qu'il en soit, cette petite statistique a sa valeur.

Mais il est bien entendu que, dans aucun cas la ponction lombaire

ne saurait être le seul mode de traitement appliqué ; elle doit toujours être associée aux soins médicaux précédemment énumérés.

b. **Fractures limitées à la base.** — *Traitement des fractures intéressant le sinus frontal.* — La fracture est toujours en communication avec la cavité du sinus et des fosses nasales ; d'autre part, elle peut être ouverte ou non à l'extérieur à travers une solution de continuité des téguments.

Si la peau est intacte, on peut se contenter d'assurer la désinfection des fosses nasales, et on oblitère les narines avec un tampon d'ouate ; on se tiendra prêt toutefois à intervenir aux premiers signes d'infection du sinus ; s'il y a plaie des téguments, il faut ouvrir le sinus en avant, enlever les esquilles, nettoyer et tamponner la cavité et tenter d'oblitérer par des cautérisations le canal fronto-nasal ; on surveillera avec soin le travail de cicatrisation pour éviter la production d'une cicatrice vicieuse.

Traitement des fractures du crâne par voie orbitaire. — En pareil cas, la conduite du chirurgien sera : 1° d'assurer la désinfection de la plaie orbitaire et cérébrale ; 2° d'enlever le corps étranger et les esquilles ; 3° de drainer l'étage antérieur du crâne. Pour atteindre ce but, le débridement de la plaie palpébrale suivi de drainage paraît insuffisant, il faut y joindre la trépanation sus-orbitaire du frontal (Poirier, Polaillon, Winckfield, Mauclaire), ou mieux, selon moi, la résection de la voûte orbitaire, qui permet de drainer au point le plus déclive.

Cette opération devra être pratiquée le plus tôt possible après l'accident, de façon à prévenir les accidents de méningite qui ont causé si souvent la mort des blessés. D'après la thèse de Coqueret, cinq fois seulement sur 82 cas une intervention immédiate aurait été pratiquée ; cette opération aurait été suivie trois fois de guérison et deux fois de mort, ce qui donne une mortalité de 40 p. 100 ; ce résultat serait appréciable, puisque Coqueret a trouvé que la mortalité générale dans les cas abandonnés à eux-mêmes oscillait entre 82 et 85 p. 100, plus des trois quarts des blessés succombant à la méningo-encéphalite.

Traitement des fractures de l'apophyse mastoïde. — Dans les cas de fracture incomplète, il faut assurer la désinfection du conduit auditif et de la caisse, et, si la fracture est ouverte au dehors, nettoyer et désinfecter directement le foyer de la fracture, enlever les esquilles et tamponner.

Dans les fractures complètes, l'indication est de maintenir le sterno-mastoïdien dans le relâchement et d'immobiliser la tête. Dupuytren a eu recours à un appareil analogue à celui qu'on emploie dans le traitement du torticolis musculaire : pour relâcher le sterno, la tête est maintenue inclinée du côté blessé à l'aide d'un ruban de fil, qui est fixé en bas sur le thorax, en haut sur la tête, par des tours de bande ; pour

immobiliser la tête, la bande qui entoure celle-ci vient s'attacher à la partie antérieure de la bande qui entoure le thorax.

Traitement des fractures par enfoncement de la cavité glénoïde. Il consiste d'abord à réduire autant que possible la fracture, puis à éviter au début les mouvements de la mâchoire, d'où la nécessité pour le malade de recourir à une alimentation liquide ; enfin à désinfecter et à panser avec soin le conduit auditif externe, dont la paroi inférieure est parfois déchirée.

II. — FRACTURES DU CRANE CHEZ L'ENFANT.

1. **Fractures datant de la grossesse et de l'accouchement.** — Ces fractures ont surtout un intérêt obstétrical et médico-légal ; mais, dans certain cas, elles peuvent créer des indications opératoires spéciales, et c'est à ce titre qu'elles méritent de retenir notre attention. Je les décrirai du reste très sommairement.

Pendant la vie intra-utérine, on a admis que de vraies fractures pouvaient se produire soit sous l'influence des contractions utérines, soit à la suite de traumatismes agissant à travers les parois abdominales de la mère ; les os pourraient être particulièrement fragiles chez des fœtus rachitiques ou atteints de syphilis héréditaire.

Mais, plus souvent, les lésions osseuses consistent en des déformations des os du crâne résultant des compressions que le fœtus subit, lorsque le liquide amniotique est insuffisant : dans une inclinaison latérale de la tête, par exemple, on conçoit que la partie qui vient s'appuyer sur l'épaule se creuse d'une empreinte qui répond à la partie convexe de la région. Sur le côté opposé de la tête, on observe un aplatissement du crâne qui est dû à la compression exercée par la paroi utérine. Ces déformations craniennes peuvent s'accompagner de troubles cérébraux (affaiblissement de l'intelligence, idiotie).

Pendant le travail de l'accouchement, peuvent également se produire des lésions osseuses des parois craniennes.

ANATOMIE PATHOLOGIQUE. — Au point de vue anatomique, on décrit les variétés suivantes : la déformation pariétale, les inflexions (en gouttière, en godet), les fractures proprement dites siégeant soit à la voûte, soit à la base ; à la base, ce sont des fractures comminutives : à la voûte, des fêlures résultant de l'écartement ou de l'allongement des fissures qu'on rencontre normalement sur le pourtour des os craniens des jeunes enfants ou plus rarement des fractures proprement dites. Dans les cas graves, ces lésions traumatiques se trouvent souvent associées.

Du côté des parties molles, on constate des empreintes, des plaies du cuir chevelu, des bosses sanguines sous-cutanées et sous-périos-

tiques (céphalhématome), des épanchements sanguins intracraniens, des contusions plus ou moins profondes de la substance cérébrale.

PATHOGÉNIE. — Sans entrer ici dans une étude obstétricale de ces lésions craniennes, on peut dire qu'elles sont dues tantôt à la pression exercée par le promontoire contre lequel le crâne est projeté par les contractions utérines ; tantôt à des manœuvres forcées de l'accoucheur, à la pression par exemple des branches du forceps, qui est en pareil cas le grand coupable.

SYMPTOMES. — C'est seulement après la naissance de l'enfant, par un examen du crâne, qu'on peut constater l'existence de la fracture. Parfois il existe des troubles cérébraux. Ceux-ci peuvent être localisés ; ils sont alors le résultat ou d'une contusion localisée du cerveau ou de la compression exercée par un enfoncement osseux ou par un épanchement sanguin intracranien ; d'autres fois, ils sont diffus, généralisés ; ce sont des symptômes de commotion cérébrale : l'enfant naît alors en état de mort apparente.

DIAGNOSTIC. — On peut être appelé à faire le diagnostic des lésions craniennes obstétricales avec les LÉSIONS TRAUMATIQUES QUI PEUVENT SE PRODUIRE, DANS UN ACCOUCHEMENT PRÉCIPITÉ, PAR LA CHUTE DU FŒTUS SUR DES CORPS DURS OU ENCORE AVEC LES LÉSIONS PROVOQUÉES PAR DES VIOLENCES EXERCÉES VOLONTAIREMENT SUR LA TÊTE DU FŒTUS APRÈS L'ACCOUCHEMENT DANS L'INFANTICIDE. Ce sont là des questions d'ordre médico-légal que je ne peux pas développer ici, mais qu'il était bon de signaler en passant.

PRONOSTIC. — Il est naturellement très variable avec l'état du développement de l'enfant, l'étendue, la profondeur des lésions, les complications qui les accompagnent.

TRAITEMENT. — Au point de vue thérapeutique, la conduite du chirurgien ne saurait être la même dans tous les cas.

Lorsqu'on est en présence d'une fracture avec ou sans enfoncement, avec ou sans épanchement sanguin intracranien, ne provoquant aucun trouble nerveux, l'abstention opératoire est généralement la règle ; on essaiera de corriger l'enfoncement, s'il existe, au moyen de massages ou de pressions digitales exercées autour de la dépression, et souvent on y réussira.

En cas d'enfoncement très marqué, la question de l'intervention opératoire est cependant plus discutable, même s'il n'existe aucun trouble nerveux primitif ; étant donné qu'en pareil cas on peut observer des troubles ultérieurs graves et que l'intervention en elle-même est assez bénigne, je pense qu'il est préférable de recourir à l'opération (Secheyron, Prudhomme, Commandeur).

Mais, quand l'enfoncement s'accompagne de troubles nerveux diffus ou localisés, il n'est pas douteux qu'alors il faut recourir immédiatement à l'intervention chirurgicale, et on obtiendra des succès. On pourra tenter tout d'abord l'action d'une ventouse, suivant l'ancienne méthode, et, si cette manœuvre échoue, on fera le relèvement de l'os déprimé à l'aide d'un tire-fond (Tapret), ou encore, comme l'a fait Boissard, à l'aide d'une sonde cannelée qui, introduite au niveau de la suture la plus proche de l'enfoncement, glisse sous l'os enfoncé et tend à le relever par des mouvements d'élévation.

CÉPHALÉMATOME.

Le céphalématome est un épanchement sanguin enkysté, qui se fait entre le périoste et la voûte osseuse du crâne chez des enfants nouveau-nés. Il a été souvent étudié parmi les affections congénitales du crâne ; nous verrons en effet que la seule explication pathogénique que l'on puisse en donner repose sur le mode particulier de développement du crâne. Mais, comme cette affection reconnaît toujours pour cause un traumatisme obstétrical, je trouve préférable d'en rattacher la description à celle des fractures observées sur le crâne de l'enfant au moment de la naissance.

Le céphalématome est décrit dans tous les traités d'accouchements ; il y a lieu de signaler également la publication de quelques thèses utiles à consulter ; parmi les plus récentes, je citerai celles de Bioche (Paris, 1900), de Joret (Paris, 1902), où l'auteur envisage surtout la pathogénie du céphalématome ; celle de Dehail (Paris, 1907), qui traite de la date d'apparition de la bosse sanguine.

Le céphalématome est une affection assez rare qu'on observerait dans la proportion de 1 p. 250 ou 300 accouchements (Kirmisson). En réunissant tous les faits publiés dans les thèses de Bioche et de Dehail, j'ai constaté qu'il avait été observé à la clinique Baudelocque (service du professeur Pinard), de 1890 à 1907, 177 cas de céphalématomes, sur un total de 35 724 accouchements, ce qui donne une proportion d'environ 5 céphalématomes pour 1 000 accouchements. Le céphalématome s'observe souvent chez des enfants de femmes primipares.

ANATOMIE PATHOLOGIQUE ET PATHOGÉNIE. — Généralement le céphalématome siège au niveau des bosses pariétales et le plus souvent à droite, *plus exactement au niveau de l'angle supérieur et postérieur du pariétal droit.* Exceptionnellement, on le rencontre sur d'autres points du crâne. Le plus souvent, la tumeur est unique ; cependant elle peut être double et siéger sur chacun des deux pariétaux.

Dans certains cas, on a vu également l'épanchement sanguin exister à la fois à la face externe et à la face interne de l'os ; les

deux collections sanguines sous-dure-mérienne et sous-périostique communiquent alors l'une avec l'autre à travers une perforation du pariétal.

L'origine du céphalématome avait été déjà rattachée par Valleix (1835-1836) à l'état de développement des os du crâne, au moment de la naissance. Cette théorie est généralement admise aujourd'hui.

En voici l'exposé : le pariétal se développe aux dépens d'un point d'ossification central, d'où partent en rayonnant vers la périphérie des fibres osseuses qui se disposent suivant deux plans formant les deux tables interne et externe de l'os. L'ossification de la table interne est toujours plus avancée que celle de la table externe. Celle-ci est formée de fibres osseuses moins résistantes, incomplètes, vasculaires, séparées souvent par des fissures plus ou moins larges. Le périoste qui la recouvre est peu adhérent à l'os sous-jacent. Qu'au cours d'un accouchement laborieux un traumatisme obstétrical, tel l'application du forceps, contusionne la tête du fœtus, on pourra assister à l'écrasement de la table externe imparfaitement développée, ou au décollement du périoste provoqué par les tiraillements du cuir chevelu, et à l'épanchement de sang qui en est la conséquence entre l'os et le périoste. Si le céphalématome siège le plus souvent au niveau de l'angle postérieur et supérieur du pariétal, c'est qu'en ce point l'ossification de l'os est particulièrement retardée. C'est en ce point aussi qu'on rencontre souvent une fissure plus large que les autres, siégeant sur le bord sagittal de l'os, à l'union de ses trois cinquièmes antérieurs avec les deux cinquièmes postérieurs, qui, par son union avec une fissure symétrique de côté opposé, constitue la fontanelle de Gerdy. Si je parle de cette fissure, c'est qu'elle nous permet d'expliquer, sans qu'il soit besoin d'admettre l'existence d'une fracture, les cas où on a vu le céphalématome externe se compliquer de l'existence d'un céphalématome interne avec lequel il communique à travers la fissure du pariétal.

SYMPTOMES. — Le céphalématome apparaît généralement dans les deux ou trois jours qui suivent la naissance de l'enfant ; toutefois Pinard a insisté sur le céphalématome à apparition précoce ; Mouchotte a rapporté des cas de céphalématomes diagnostiqués aussitôt après la naissance, et Dehail, compulsant les relevés statistiques de Pinard, constate que le céphalématome précoce est la règle, le céphalématome tardif l'exception ; il augmente progressivement de volume pendant quelques jours et peut, dans certains cas, présenter des dimensions assez importantes, puisque, dans un cas, cité par Valleix, il contenait 240 grammes de sang. La tumeur formée par l'épanchement de sang est d'abord molle, absolument fluctuante et recouverte d'une peau normale ; mais, à la longue, elle subit des modifications ; on sent se développer autour d'elle un bourrelet osseux,

fourni par la face profonde du périoste décollé, qui tantôt est formé de saillies osseuses isolées, tantôt constitue un cercle osseux complet. Parfois, au niveau du bourrelet, l'os de nouvelle formation cède sous la pression du doigt en provoquant la crépitation parcheminée. En même temps le sang épanché dans la poche se résorbe, la tumeur durcit, diminue de volume et finit à la longue par disparaître, le bourrelet osseux lui-même s'efface.

L'existence de battements et la réductibilité de la tumeur sont des signes qu'on peut observer seulement dans les cas où le céphalématome externe se complique d'un céphalématome interne.

PRONOSTIC. — Le plus souvent la guérison du céphalématome se fait spontanément, sans complication. Mais, lorsque le céphalématome est double, le pronostic est beaucoup plus grave, à cause des troubles que la collection sanguine profonde peut déterminer par compression du cerveau.

DIAGNOSTIC. — En somme, le diagnostic du céphalématome est basé sur l'existence au niveau de l'angle postérieur et supérieur du pariétal, en dehors de la ligne des sutures, d'une tumeur molle dans ses parties centrales, entourée d'un bourrelet osseux caractéristique, tumeur qui ne bat pas et n'est pas réductible. Ces caractères distinctifs permettront de séparer le céphalématome des autres tumeurs congénitales, telles :

La MÉNINGO-ENCÉPHALOCÈLE, qui siège soit à la partie antérieure, soit à la partie postérieure du crâne, au niveau des sutures et des fontanelles, qui peut présenter des battements et de la réductibilité, et qui n'est jamais entourée du bourrelet osseux si caractéristique du céphalématome ;

Les KYSTES DERMOÏDES, qui siègent au niveau des fontanelles et surtout au niveau de la fontanelle antérieure.

Quant aux BOSSES SANGUINES DU CUIR CHEVELU, elles n'ont pas le même siège que le céphalématome et ne sont pas aussi exactement limitées ; enfin elles s'accompagnent d'ecchymoses cutanées et sont plus rapidement résorbées.

TRAITEMENT. — L'incision, le séton etc., qui furent jadis appliqués au traitement de céphalématome étaient parfaitement inutiles, étant donné que le céphalématome a une tendance naturelle à la guérison. La ponction aspiratrice aseptique est le seul mode de traitement qui pourrait être employé si l'on voulait activer la guérison ; mais elle n'est nullement indispensable, sauf dans le cas bien entendu, — et elle serait alors formellement indiquée, — où on assisterait à l'éclosion d'accidents cérébraux liés à l'existence d'un céphalématome interne. En pareil cas, si la ponction était impossible, il faudrait trépaner.

II. **Fractures accidentelles du crâne chez l'enfant.** — Laissant maintenant de côté les fractures du crâne qui ont une origine obstétricale, je m'occuperai exclusivement de celles qu'on peut observer chez l'enfant, après la naissance, depuis les premiers jours de la vie jusque vers l'âge de douze ou quinze ans, c'est-à-dire jusqu'au moment où le crâne prend des caractères qui le rapprochent du crâne adulte. Ces fractures de l'enfance ont des traits particuliers, qui les différencient de celles qu'on rencontre chez l'adulte.

HISTORIQUE. — Étudiées par Giraldès, par Holmes, par Lannelongue (*Congrès de chirurgie français*, 1886), par Chipault, elles ont été surtout bien exposées dans la thèse récente de Gasne (Paris, 1905). Ce dernier auteur les divise en deux classes : les unes appartenant aux enfants de moins de deux à trois ans, les autres s'observant chez des enfants plus âgés.

ÉTIOLOGIE. — Les fractures du crâne sont très fréquentes chez l'enfant, plus fréquentes qu'on ne l'a admis pendant longtemps. Elles succèdent généralement à une chute d'un lieu élevé. Parmi les causes prédisposantes, on a signalé les troubles d'ossification dus au rachitisme ou au craniotabes, qui sont fréquents chez les enfants. L'hydrocéphalie agirait dans le même sens.

ANATOMIE PATHOLOGIQUE. — Les ***fractures incomplètes*** sont très rares et n'offrent rien de spécial chez l'enfant.

Les ***fractures complètes*** sont le plus souvent *localisées à la voûte*, exceptionnellement à la base.

A. Les FRACTURES DE LA VOÛTE comprennent :

1° Les *enfoncements avec fracture*, que l'on rencontre très souvent chez l'enfant, surtout au niveau des bosses pariétale et frontale ; tantôt le fragment enfoncé reste adhérent par un de ses côtés aux parties voisines; tantôt le fragment est complètement détaché (embarrure des anciens) et chevauche plus ou moins sur les parties voisines ;

2° Les *enfoncements sans fracture*, caractérisés par la dépression cupuliforme des os du crâne, sont rares, mais ils existent indubitablement ; Fontoynont en a rapporté un très bel exemple constaté au cours de l'opération, et Gasne en cite quatre cas dans sa thèse ; on les rencontre surtout dans la première enfance ; la souplesse de l'os suffit à en expliquer le mode de production ;

3° Les *fissures*, qui siègent le plus souvent sur le pariétal :

4° Les *disjonctions suturaires* étudiées par Lannelongue en 1886, et plus fréquentes chez l'enfant qu'on ne l'admet généralement ; Gasne en rapporte neuf observations. Ces disjonctions sont parfois très étendues; mais plus souvent la disjonction est limitée et passe

au deuxième plan vis-à-vis de la fracture qu'elle accompagne.

B. Les FRACTURES DE LA BASE se rencontrent comme irradiation des fractures de la voûte, mais sont *beaucoup plus rares* que chez l'adulte. Il est à remarquer, du reste, que les lésions du crâne chez l'enfant restent presque toujours localisées au point traumatisé. On a cependant exagéré leur rareté. On les observe surtout dans les fissures antéro-postérieures, qui gagnent la paroi orbitaire ou la lame criblée de l'ethmoïde, tandis que les fractures du rocher sont plus rares. Elles n'apparaissent qu'à l'occasion de traumatismes très violents.

C. Les LÉSIONS DES PARTIES MOLLES intéressent les couches superficielles, le cerveau et ses enveloppes.

Du côte des parties molles superficielles, on observe des épanchements de sang ou de liquide céphalo-rachidien.

Les épanchements sanguins sont plus importants que chez l'adulte. Pour les uns, ils se font sous le périoste ; pour d'autres, et cela paraît plus probable, entre le périoste et la membrane épicranienne. Dans les deux cas, la collection s'entoure d'un bourrelet dur, qui, dans le premier cas, est formé d'os périostique et dans le second d'un épaississement fibreux et fibrineux. Parfois on a constaté la communication de l'épanchement avec un sinus (Lannelongue en a cité sept cas au Congrès de 1898) ; la communication peut exister également avec des veines méningées, ou avec l'artère méningée moyenne ; d'après Gérard-Marchant, la rupture de cette artère amène souvent chez l'enfant la production d'un hématome extracranien, tandis que, chez l'adulte, elle provoque généralement l'hématome extradure-mérien. L'hématome extracranien se fait alors avec rapidité et est pulsatile.

Les *lésions des parties molles profondes* intéressent le cerveau et ses enveloppes. Tandis que la *dure-mère* se laisse facilement décoller chez l'adulte sans se déchirer, à cause de sa résistance et de son peu d'adhérence à la voûte, chez l'enfant, au contraire, où elle est très adhérente à l'os, on la voit se déchirer généralement au niveau même du trait de fracture. Cette disposition nous explique la rareté chez l'enfant des épanchements extradure-mériens, qui, chez l'adulte, grâce au décollement de la dure-mère, peuvent provoquer des symptômes de compression cérébrale ; chez l'enfant, l'épanchement se fait surtout dans les tissus superficiels, comme nous l'avons vu. Elle explique encore l'écartement consécutif des bords de la fracture que la dure-mère ne maintient plus, l'issue fréquente de matière cérébrale, la pseudo-méningocèle traumatique.

Les lésions cérébrales sont fréquentes, d'une part parce que la substance cérébrale est plus délicate et les méninges moins résistantes, d'autre part parce que les enfoncements sont fréquents.

MÉCANISME. — Le mécanisme des fractures varie suivant qu'on les observe dans la première ou dans la deuxième enfance.

Dans la première enfance, c'est-à-dire dans les deux ou trois premières années de la vie, les os, unis par une membrane suturale, présentent une certaine mobilité les uns par rapport aux autres ; les traumatismes agissent alors soit en produisant une fracture directe, localisée à l'os frappé, et il s'agit le plus souvent d'un enfoncement, soit en provoquant un éclatement à distance du point frappé.

Dans la deuxième enfance, les os sont moins souples et les sutures en partie fermées. Le mécanisme des fractures se rapproche de celui de l'adulte. Les disjonctions suturaires qu'on observe à cette période sont probablement le fait d'un traumatisme arrachant la membrane suturale par enfoncement de l'os fracturé.

En ce qui concerne les fractures de la base, leur rareté s'explique par l'absence de connexions directes des os chez l'enfant. Pendant longtemps, par exemple, l'écaille du temporal est séparée du rocher par une couche cartilagineuse qui empêche la propagation des fractures de la voûte à la base ; une dissociation analogue existe au niveau de l'occipital. En avant, au contraire, le frontal se continue avec la voûte orbitaire sans interruption, ce qui explique que les propagations de la fracture à l'étage antérieur du crâne soient plus fréquentes. D'autre part, si la base du crâne est plus résistante chez l'enfant, c'est parce que les cavités dont elle est creusée chez l'adulte manquent ou sont rudimentaires.

SYMPTOMES. — Ceux-ci sont assez analogues à ceux qu'on observe chez l'adulte. Il y a cependant certaines particularités à signaler chez l'enfant.

Chez les enfants du premier âge, la fracture s'accompagne de coma, et, si l'examen du crâne est fait à une époque rapprochée de l'accident, on peut quelquefois sentir la fracture, réveiller une douleur locale et même provoquer de la crépitation. Mais rapidement apparaissent les épanchements des parties molles superficielles, dont il a été précédemment question, et qui à cet âge prennent une importance considérable : le cuir chevelu et le visage sont énormément tuméfiés et présentent une teinte ecchymotique. Les troubles moteurs sont souvent peu accentués et passagers ; les vomissements et la constipation sont fréquents, et souvent on voit survenir, à la suite d'une période d'hypothermie, une élévation de la température qui peut atteindre 40°, pour redevenir normale au bout de quelques jours : cette hyperthermie, dont le pronostic est moins sombre que chez l'adulte, est attribuée à des lésions profondes du cerveau. Si l'enfant doit succomber, le coma persiste, la température s'élève, des contractures et des convulsions apparaissent.

Chez les enfants plus âgés, l'état de collapsus est moins durable,

la tuméfaction énorme du visage moins prononcée, l'élévation thermique moins élevée ; mais les troubles moteurs sont plus fréquents, par suite du siège habituel de la fracture au niveau de la zone rolandique ; ils paraissent être plutôt sous la dépendance d'une contusion cérébrale que d'une compression ; nous savons, en effet, que les hématomes sus-dure-mériens sont exceptionnels chez les enfants et que, d'autre part, les enfoncements osseux même très profonds sont bien tolérés à cet âge.

A côté de ces signes particuliers, on peut observer, bien entendu, tous les symptômes qu'on rencontre chez l'adulte. Mais l'otorragie est rare, parce que les fractures du rocher sont rares, tandis que l'épistaxis est fréquente.

DIAGNOSTIC. — Celui-ci est parfois très facile ; dans certains cas, de grandes difficultés peuvent surgir : il peut se faire que l'enfant présente seulement des lésions superficielles sans aucun signe cérébral. Or, sous ces lésions superficielles, y a-t-il une fissure osseuse ? En général, les hématomes en rapport avec une fracture sont plus étendus et se sont développés lentement, progressivement ; ils se reproduisent rapidement après ponction (Gasne). Une douleur réveillée d'une façon persistante à la pression dans un point limité est un bon signe en faveur d'une fracture.

Il peut se faire aussi que l'enfant présente des signes de contusion cérébrale. Celle-ci accompagne-t-elle une fracture ou est-elle isolée ? Les lésions des parties molles, la douleur localisée sont des signes de fracture ; mais le diagnostic restera souvent douteux, ce qui, au point de vue thérapeutique, est sans grande importance (Gasne).

PRONOSTIC. — *Au point de vue vital*, les fractures du crâne sont moins graves chez l'enfant que chez l'adulte. Brugirard s'est attaché à établir le fait dans sa thèse (Paris, 1900-1901). La raison en est dans la fréquence de localisation des fractures à la voûte. Toutefois le pronostic est plus grave chez les petits enfants au-dessous de deux ans et s'améliore chez les enfants plus âgés.

Au point de vue des suites éloignées de la fracture, le pronostic peut être assombri par l'apparition de certaines complications tardives.

COMPLICATIONS TARDIVES. — Il y a d'abord les *complications nerveuses*, céphalalgies persistantes, crises d'épilepsie jacksonienne, paralysies flasques ou avec contractures ; ces troubles sont dus le plus souvent à des lésions cérébrales ou méningées ayant subi une transformation scléreuse ou kystique. On a observé également, à la suite des fractures du crâne, des troubles psychiques, des troubles hystériques et des crises de grand mal épileptique

Chipault (1), qui a étudié les complications cérébrales des fractures du crâne chez l'enfant, considère qu'il est de règle, à cet âge, que les traumatismes les mieux localisés du cortex aient une grande tendance à susciter des symptômes diffus. C'est ce que Chipault a observé dans dix cas où l'évolution clinique à peu près analogue a été caractérisée par une première phase de tolérance cérébrale sans symptômes, par une deuxième phase de crises épileptiques généralisées avec hémiplégie spasmodique s'il s'agissait de traumatismes rolandiques, par une troisième phase d'idiotie.

Il faut citer aussi des *complications néoplasiques* et *infectieuses*; on a souvent vu se développer des tumeurs et des tubercules à la suite d'une fracture ; de même Schilling a insisté sur l'influence que peut avoir le traumatisme sur le développement de la méningite tuberculeuse.

Dans certains cas, on voit se produire, à la suite de la fracture, et quelle qu'en soit la variété, un *écartement consécutif des bords de la solution de continuité*, complication extrêmement rare chez l'adulte: entre les bords écartés de la fracture persiste une lame fibreuse, formant un véritable cal fibreux et pouvant renfermer par places de petits dépôts cartilagineux ou osseux. Elle est formée par la dure-mère et le périoste accolés. Le cerveau peut être intact sous la dure-mère, mais parfois il lui adhère plus ou moins intimement et peut aussi faire saillie avec la membrane fibreuse constituant une véritable encéphalocèle. Cliniquement les doigts qui explorent la surface du crâne s'enfoncent entre les fragments écartés et perçoivent, à travers la membrane fibreuse, les battements du cerveau; souvent il existe au même niveau une zone douloureuse à la pression, et on constate l'existence de déformations locales visibles à distance (asymétrie de la calotte cranienne) ou susceptibles d'être révélées à la palpation. Parfois enfin il existe des crises d'épilepsie jacksonienne. La lésion, qui n'est souvent, au début, qu'une simple fissure, s'élargit peu à peu par écartement des bords ; cet écartement est souvent masqué lorsque le traumatisme s'est produit dans le cours de la première année. Il peut atteindre des dimensions assez grandes : dans un cas cité par Bayerthal, où la fracture remontait à la fin de la première année, la perte de substance mesurait 6 centimètres de largeur à l'âge de douze ans. En ce qui concerne l'évolution définitive de la fente, tantôt on la voit diminuer peu à peu et disparaître ; tantôt elle persiste pendant toute l'existence.

La pathogénie de la lésion a été très discutée. Pourquoi y a-t-il absence de cal osseux? Pourquoi assiste-t-on à l'écartement des bords de la fracture? Plusieurs théories ont été mises en avant. Gasne explique l'absence de consolidation par l'intervention d'une cause pathologique, le rachitisme ou le craniotabès ; j'admets volon-

(1) Chipault, Travaux neurologiques, t. V, 1900, p. 272.

tiers cette manière de voir, étant donnée la fréquence du rachitisme chez l'enfant et l'insuffisance des autres théories pathogéniques. Pour expliquer l'écartement consécutif des fragments, il faut faire intervenir le développement du cerveau, qui s'accroît surtout dans la première enfance, et dont la poussée, s'exerçant sur le point de la paroi cranienne qui présente la moindre résistance, amène la distension de la dure-mère ; on peut aussi, dans certains cas, faire intervenir l'augmentation anormale de la pression intracranienne (hydrocéphalie liée au traumatisme ou préexistante.)

Le pronostic de cette complication est toujours sérieux, parce qu'elle expose le cerveau à l'action des traumatismes qui peut s'exercer à travers la membrane unissante, parce que cette membrane peut se rompre, parce qu'elle peut être le point de départ de crises épileptiformes ou d'accidents hystériques.

Les *pertes de substance osseuse* observées à la suite de certaines fractures peuvent être suivies de complications tardives, telle la rupture de la cicatrice et la hernie consécutive du cerveau.

Parmi les complications tardives, il me reste enfin à citer la *pseudo-méningocèle traumatique*, décrite encore par quelques auteurs sous le nom de *céphalhydrocèle* ; cette complication étant exceptionnelle chez l'adulte, j'en rattacherai la description à l'étude des fractures du crâne chez l'enfant, et, à cause de son importance, je la décrirai dans un chapitre à part annexé à cette étude (Voy. p. 113).

TRAITEMENT. — Il semble que l'intervention chirurgicale soit plus souvent indiquée chez les enfants qu'on ne l'a admis jusqu'ici. Les indications thérapeutiques sont les mêmes que chez l'adulte pour les fractures ouvertes et les fractures fermées accompagnées de troubles nerveux. Pour les fractures avec enfoncement qui ne s'accompagnent pas d'accidents nerveux, je pense, avec Chipault, Marion, etc., que le mieux est de les traiter chirurgicalement, bien que beaucoup de chirurgiens aient admis l'opinion contraire, surtout lorsque l'enfoncement est profond et siège au niveau de la zone motrice, parce qu'en somme l'opération n'est pas grave et que l'enfoncement est susceptible de provoquer à la longue des accidents de paralysie, d'épilepsie, etc.

Lorsqu'on est en présence d'accidents nerveux consécutifs, survenant plus ou moins longtemps après le traumatisme, il faut également intervenir. Chipault, sur les dix malades qu'il a observés, est intervenu six fois par la craniectomie définitive dans le but de décomprimer et de libérer des adhérences ; les symptômes ont été notablement modifiés ; cependant Chipault considère que le mieux est encore de prévenir l'apparition des accidents et de trépaner le plus tôt possible après le traumatisme, sans attendre qu'ils se soient installés.

En ce qui concerne l'écartement consécutif des bords de la fracture, il est évident qu'il faut d'abord essayer d'exciter le pouvoir ostéogénique de l'os par un traitement médical approprié; mais si, la lésion étant constituée, des complications surviennent, il faut se décider à intervenir par une opération qui aura pour but de combler la perte de substance. On pourra recourir à l'autoplastie par glissement, qui a pour but de combler la solution de continuité avec un lambeau osseux pris aux parties voisines du crâne, ou aux méthodes qui ferment la brèche osseuse à l'aide de corps étrangers.

CÉPHALHYDROCÈLE TRAUMATIQUE.

SYNONYMES. — Hernie aqueuse du crâne; méningocèle traumatique; pseudo-méningocèle traumatique; épanchement céphalo-rachidien traumatique.

La céphalhydrocèle traumatique est constituée par une collection enkystée de liquide céphalo-rachidien, recouverte par les téguments et en communication avec les cavités méningées ou ventriculaires.

HISTORIQUE. — La première observation de céphalhydrocèle semble avoir été rapportée par Nivet, en 1838, dans les *Archives générales de médecine*. Puis vinrent les cas de Marjolin (1862) et de Billroth (1863). Depuis cette époque, les observations se sont multipliées : Bergmann, en 1903, en rapporte 72, et Gasne, dans sa thèse, en a réuni 78. Parmi les travaux à consulter, il faut citer : celui de Weinlechner; les thèses de Dacié, Paris, 1863; de Guilbaud, Paris, 1870; de Vivien, Paris, 1883; la communication du professeur Kirmisson, à la Société de pédiatrie, en 1896; le mémoire de Josias et Roux dans la *Revue de médecine* (1897); le travail de Bergmann (1903) et la thèse de Gasne (1905).

ÉTIOLOGIE. — La céphalhydrocèle apparaît, dans la plupart des cas, dans les deux premières années de la vie. Elle est tout à fait exceptionnelle chez l'adulte, et c'est à ce titre que j'ai cru devoir en rattacher la description à l'histoire des traumatismes du crâne chez l'enfant.

ANATOMIE PATHOLOGIQUE. — L'enveloppe de la tumeur est constituée par une membrane fibreuse plus ou moins épaisse, formée par le périoste et l'aponévrose épicranienne accolés; cette enveloppe, au niveau de la base d'insertion de la tumeur, présente un épaississement fibreux qui donne parfois l'illusion d'un rebord osseux. Le contenu est formé de liquide céphalo-rachidien qui peut être mélangé de sang et qui, en cas d'infection, devient louche ou purulent. La perte de substance osseuse occupe souvent la région temporo-parié-

tale; elle est formée par une membrane fibreuse qui présente un orifice plus ou moins large, qui peut être en partie oblitéré par le cerveau adhérent ou à travers lequel le cerveau peut faire hernie dans la tumeur (méningo-encéphalocèle traumatique). Il est des cas où la tumeur communique avec la cavité des ventricules, soit par un simple orifice, soit par un canal anfractueux (céphalhydrocèle ventriculaire) ; cette communication ventriculaire peut être primitive et due à l'action directe du traumatisme ou secondaire à l'évacuation à l'extérieur d'un foyer profond ou d'une hydrocéphalie traumatique. Mais la communication ventriculaire n'est pas constante, et alors la poche extracranienne est en continuité avec l'espace sous-arachnoïdien (céphalhydrocèle arachnoïdienne). La première est certainement beaucoup plus grave.

PATHOGÉNIE. — Gasne fait remarquer que « les conditions nécessaires pour la production des méningocèles traumatiques sont, d'abord, une fracture du crâne avec déchirure de la dure-mère et, d'autre part, l'écartement consécutif du bord de la fracture assurant la persistance de la communication de l'endocrâne avec les tissus exocraniens. Mais il semble difficile d'admettre que ce sont là les seules conditions : la pression normale du liquide céphalo-rachidien est si faible, en effet, au niveau de la voûte, où siège justement la méningocèle, qu'il ne pourrait s'écouler au dehors, décoller les tissus adhérents, s'y collecter et s'y enkyster, si cette pression restait normale. Il faut qu'il y ait une augmentation de pression, portant soit sur le liquide sous-arachnoïdien, soit seulement sur le liquide ventriculaire ». Or il est parfaitement établi qu'il existe une augmentation de pression du liquide sous-arachnoïdien dans les fractures du crâne et dans les lésions cérébrales qui les accompagnent si fréquemment chez l'enfant. On peut expliquer ainsi la production de la céphalhydrocèle sous-arachnoïdienne. D'autres fois, on a signalé chez les enfants, à la suite de fractures du crâne, une hydrocéphalie acquise avec dilatation et augmentation de pression ventriculaire; ces lésions expliqueraient le mode de production de la céphalhydrocèle avec communication ventriculaire. La communication du ventricule avec l'extérieur, en effet, peut être primitive, mais elle peut être aussi secondaire et due à l'action progressive de la distension ventriculaire. On a signalé, du reste, plusieurs fois l'apparition de la céphalhydrocèle traumatique chez les enfants atteints d'hydrocéphalie congénitale.

SYMPTOMES. — Il est exceptionnel que la céphalhydrocèle apparaisse plusieurs mois après le traumatisme ; le plus souvent on voit se produire, après l'accident, une collection formée de sang et de liquide céphalo-rachidien ; cette collection peut se résorber et la fracture se fermer. Mais, lorsque cette résorption fait défaut et que

la collection s'enkyste, on assiste à la production de la céphalhydrocèle. La tumeur peut siéger au niveau de tous les os de la voûte du crâne, mais le plus souvent elle répond au pariétal (fig. 49). La tumeur est sessile, généralement ovalaire et régulière ; parfois elle est double. A son niveau, les téguments, lorsqu'ils sont tendus, sont amincis et lisses, au point d'être parfois transparents. La tumeur est fluctuante, généralement réductible, mais souvent incomplètement; la réductibilité provoque parfois des douleurs et des troubles cérébraux. Lorsqu'on a réduit la tumeur ou lorsqu'on l'a vidée par ponction, on sent à la palpation l'existence d'un bourrelet périphérique très dur et la solution de continuité produite par la fracture ; le point où la céphalhydrocèle communique avec la cavité cranienne est quelquefois perceptible. Souvent la tumeur est animée de battements isochrones au pouls et présente aussi des mouvements d'expansion respiratoire. Exceptionnellement, on a noté dans la tumeur l'existence d'un souffle systolique.

Fig. 49. — Méningocèle traumatique ou céphalhydrocèle de la région pariétale droite en communication avec le ventricule latéral droit à travers une fracture du pariétal (Kirmisson).

En ce qui concerne les troubles fonctionnels de l'affection, ils sont à peu près nuls, car les accidents rarement observés sont plutôt attribuables aux lésions cérébrales qui accompagnent la fracture.

La céphalhydrocèle peut guérir spontanément; mais souvent elle persiste et augmente de volume, jusqu'au jour où apparaissent des complications nouvelles. Parmi ces complications, il faut citer la *méningite* consécutive à une infection qui a eu pour point de départ soit une ponction septique, soit une ulcération de la peau, et le développement d'une *hydrocéphalie* qui amène la mort par compression cérébrale généralisée.

La céphalhydrocèle est donc une affection dont le pronostic est assez sombre.

DIAGNOSTIC. — Le diagnostic est basé sur les caractères précédents de la tumeur et la notion d'un traumatisme antérieur.

Les COLLECTIONS SANGUINES qui succèdent souvent aux fractures du crâne se distinguent de la céphalhydrocèle par l'absence de battements et leur irréductibilité, par l'apparition rapide de la crépitation sanguine.

Le CÉPHALHÉMATOME peut prêter davantage à confusion, mais il ne bat pas, et il est irréductible; de plus, il siège généralement à l'angle

postéro-supérieur du pariétal droit et s'observe à la suite des manœuvres obstétricales.

Les épanchements sanguins qui sont dus à la RUPTURE DE LA MÉNINGÉE MOYENNE sont animés de battements ; ils évoluent avec une grande rapidité, ne sont pas réductibles et ne subissent pas l'influence des mouvements respiratoires.

L'ENCÉPHALOCÈLE TRAUMATIQUE SOUS-CUTANÉE que provoque le cerveau en distendant la membrane qui recouvre une perte de substance cranienne est caractérisée par son volume généralement plus petit que celui de la céphalhydrocèle, par sa consistance plus dure, par ses battements plus nets ; en pareil cas, la ponction exploratrice de la tumeur, à laquelle on peut recourir dans tous les cas douteux, ne donne que du sang ; lorsqu'on est en présence d'une céphalhydrocèle, la ponction ramène du liquide céphalo-rachidien.

Le diagnostic différentiel avec la MÉNINGO-ENCÉPHALOCÈLE CONGÉNITALE, les KYSTES CONGÉNITAUX, les ANGIOMES, est facile, étant donné que la céphalhydrocèle est d'origine traumatique.

TRAITEMENT. — On a proposé les ponctions simples et répétées, les injections médicamenteuses, la compression prolongée, enfin la cure radicale, qui consiste à réséquer en grande partie le sac, à fermer l'orifice de communication avec le crâne par la suture de la dure-mère ou des tissus fibreux voisins, à oblitérer la brèche osseuse par un procédé ostéoplastique et à terminer par la suture de la peau. Les deux dernières méthodes thérapeutiques sont seules à retenir. Gasne considère que l'opération a peu de chances de réussir lorsque la céphalhydrocèle tend à s'accroître, qu'elle est en communication avec le ventricule et qu'elle survient chez un hydrocéphale congénital ; l'hypertension du liquide céphalo-rachidien fera échouer l'opération. Le mieux est d'attendre en protégeant la tumeur, en ponctionnant au besoin et en comprimant légèrement. La cure radicale sera tentée dans les cas de céphalhydrocèle peu tendue, stationnaire, réductible sans accident et après qu'on aura tenté sans succès de la compression prolongée avec un pansement compressif ou la bande élastique.

III. — FRACTURES DU CRANE PAR COUPS DE FEU.

Ces fractures ont été surtout bien étudiées par nos chirurgiens militaires et en particulier par Legouest dans son *Traité de chirurgie d'armée*, par Delorme, par Chauvel et Nimier, dans le *Traité pratique de chirurgie d'armée*, 1890, et tout récemment, en 1904, par Nimier dans son beau livre sur *Les blessures du crâne et de l'encéphale par coups de feu*, auquel nous emprunterons de nombreuses citations.

ANATOMIE ET PHYSIOLOGIE PATHOLOGIQUE. — Les désordres provoqués dans les plaies du crâne par armes à feu sont très variables selon qu'on les observe dans la pratique civile ou dans la pratique de la chirurgie de guerre. C'est un point sur lequel je ne saurais trop insister au début de ce chapitre. Il est évident, en effet, qu'on ne peut comparer les effets produits par les projectiles souvent mous des armes dont nous nous servons dans la vie civile (revolvers, carabines), animés d'une faible vitesse et d'une force de pénétration assez minime, avec les effets redoutables des projectiles lancés à moyenne ou à courte distance par les armes de guerre moderne, projectiles durs, coniques, possédant une force vive considérable. Les lésions seront étudiées successivement au niveau de la *voûte* et au niveau de la *base*, mais il faut savoir que parfois le projectile fait éclater le crâne dans son entier.

A. **Lésions des parties molles péricraniennes.** — Celles-ci peuvent être simplement *contusionnées* lorsque le projectile est arrivé au terme de sa course. Lorsqu'il existe une *plaie*, celle-ci se présente avec un aspect variable : tantôt la section est nette comme par un instrument tranchant, tantôt ce sont des lambeaux contus, plus ou moins déchiquetés ; ailleurs le projectile de petit calibre, frappant le crâne obliquement, creuse une gouttière plus ou moins longue et plus ou moins profonde à la surface des téguments ; ou bien, ce qui est très fréquent dans les tentatives de suicide que nous observons si souvent dans la pratique civile, il existe un petit orifice d'entrée plus ou moins rond, à bords irréguliers, noircis par la poudre lorsque le coup a été tiré à bout portant et reposant sur une zone de tissus œdématiés, ecchymosés et souvent brûlés par la conflagration de la poudre : dans l'orifice peuvent séjourner des débris de bourre, de vêtements et des cheveux. Parvenu sous les téguments, le projectile peut dévier sur les os, les contourner et s'arrêter après avoir décrit un long trajet en séton en un point très éloigné de l'orifice d'entrée, ou bien, au niveau de la région temporale, le projectile peut, si sa force de pénétration est insuffisante, s'arrêter dans l'épaisseur du muscle temporal, en s'écrasant plus ou moins à la surface de l'os ; j'ai opéré, il y a quelques années, un homme qui s'était tiré quatre balles de revolver dans la région temporale droite ; aucune n'avait pénétré : je trouvai, au moment de l'intervention, trois balles restées dans le muscle temporal, tandis que la quatrième était retenue dans l'orifice de perforation qu'elle avait créé dans la paroi osseuse.

B. **Coups de feu de la voûte cranienne.** — Si nous suivons le projectile dans ses différentes étapes, nous voyons que, suivant la force vive dont il est animé, il peut contusionner simplement la paroi cranienne en la heurtant, perforer cette paroi cranienne,

pénétrer plus ou moins avant dans la boîte cranienne et s'y arrêter, buter contre la paroi opposée, perforer celle-ci ou enfin faire éclater le crâne.

J'adopte ici la division admise par Nimier en :

1° ***Contusion cranienne.*** — Le projectile agit alors comme un marteau et provoque à un premier degré de la commotion osseuse; si son action se fait sentir plus énergiquement, on peut observer un *enfoncement de la table externe*, qui est déprimée en cône dans le diploé, ou bien, la table externe restant intacte, il se fait au point frappé une *fracture limitée à la lame vitrée*, dont les fragments font parfois saillie du côté du cerveau, affectant la forme d'une roue, un aspect fissuraire, un aspect bivalve, etc. Il ne faut pas, pour expliquer cette variété de fracture, admettre la fragilité plus grande de la lame vitrée, comme on l'a dit autrefois, mais se rappeler que la fracture, suivant la loi de Teevan, « commence toujours sur la partie qui subit l'extension et non sur celle qui subit la compression » ; n'est-ce pas au sommet de la concavité qu'on voit se produire la fissure lorsqu'on rompt un bâton de bois mort en le pliant ?

Il peut se faire aussi que la lésion osseuse, au lieu d'être limitée à la table externe ou à la table interne, *intéresse à la fois les deux tables craniennes*, sans que cependant il y ait pénétration du projectile.

Ces contusions sont surtout déterminées par des balles ou des éclats d'obus frappant le crâne tangentiellement et moins souvent par les mêmes projectiles animés d'une faible vitesse et frappant directement le crâne (Delorme).

2° ***Plaies osseuses et perforations cranio-encéphaliques simples.*** — Dans les cas précédemment étudiés, il y a toujours eu fracture par commotion sans pénétration du projectile. Dans les cas qui vont maintenant nous occuper, le projectile agit non seulement comme un marteau, mais aussi comme un coin et comme une fraise en vertu du mouvement de rotation dont il est généralement animé.

Lorsque le projectile a frappé le crâne tangentiellement, il peut creuser à sa surface une *gouttière* à bords tranchants, réguliers, à pic, dont le fond est constitué par le diploé ou la table interne; mais même lorsque celle-ci ne paraît pas atteinte, on la voit sur sa face cranienne sillonnée de fissures assez étendues qui sont l'indice de son éclatement par dépression et parsemée d'esquilles; parfois la gouttière intéresse toute l'épaisseur du crâne; elle est perforée en son milieu et laisse voir la dure-mère ou le cerveau mis à nu.

La paroi cranienne peut être moins profondément atteinte; il n'existe à sa surface qu'un simple sillon, une fissure, et cependant, dans ces cas-là, il existe toujours des fissures de la table interne étendues et nombreuses.

Lorsque le projectile, au lieu d'aborder le crâne tangentiellement,

le frappe d'aplomb, il agit à la façon d'un coin qui perfore l'os en créant un *trou de calibre inférieur au sien*, l'os en vertu de son élasticité revenant sur lui-même après que le projectile l'a traversé; la perforation est nettement *circulaire* lorsque le projectile a frappé l'os perpendiculairement, *ovalaire* lorsqu'il l'a frappé un peu obliquement. L'orifice d'entrée de la balle est constitué dans son ensemble par un orifice externe répondant à la surface externe du crâne, un orifice interne qui répond à la surface interne du crâne et un trajet intermédiaire. Ce trajet osseux est *conique*; son sommet répond à l'orifice externe, qui est net et régulier (autour duquel peuvent rayonner cependant des fissures dans le cas de plaies par arme de guerre); sa base qui regarde la cavité cranienne répond à l'orifice interne, qui est plus grand et esquilleux. Cette disposition anatomique tient à ce que « la balle a creusé par friction et broiement le pertuis de la table externe soutenue par le plan osseux sous-jacent, tandis que celui-ci, frappé à son tour, s'est trouvé sans soutien, s'est déprimé en un cône, qui a éclaté en esquilles » (Nimier).

Telle est la disposition des lésions observées au niveau du trou d'entrée de la balle. Lorsque celle-ci a pénétré dans le crâne, le chemin qu'elle suit est très variable selon les cas, et c'est alors qu'il est indispensable de distinguer entre les plaies par armes à feu produites par les balles de revolver civil et celles que peuvent déterminer les projectiles des fusils de guerre modernes.

Dans le premier cas, la force de pénétration du projectile n'est pas grande ; celui-ci peut rester engagé dans l'orifice d'entrée, ainsi que je l'ai observé dans le cas personnel que j'ai cité précédemment ; ou bien la balle peut s'arrêter entre l'os et la dure-mère sans perforer celle-ci, parfois même suivre la courbure de la face interne du crâne sous la dure-mère décollée ; mais plus souvent la balle perfore la dure-mère, et alors elle peut s'arrêter entre la dure-mère et la substance cérébrale ou se perdre dans l'épaisseur du cerveau, arrêtée parfois par la faux du cerveau ou la tente du cervelet ; il peut arriver enfin que la balle vienne buter contre la paroi cranienne du côté opposé, n'ayant pas assez de force pour la perforer. On observe parfois, dans les cas qui nous occupent, un phénomène intéressant, celui de la *réflexion* ou *ricochet* du projectile au contact de cette paroi osseuse ou des lames fibreuses (faux du cerveau, tente du cervelet) ; on voit alors se greffer sur le trajet *direct* du projectile un trajet *récurrent* « dont la direction dépend de l'angle formé par la trajectoire de la balle et le plan frappé, dont la longueur est en rapport avec la force vive du projectile et la résistance qu'il éprouve » (Nimier).

Ces trajets récurrents des balles ont été bien étudiés dans les *Bulletins de la Société anatomique* par Pierre Delbet et Dagron, en 1891 ; ces auteurs ont montré expérimentalement que la longueur du trajet récurrent variait généralement de 1 à 8 centimètres et que, dans

les cas où la balle avait été tirée dans la région de la tempe (ce qui est la règle dans les tentatives de suicide), le trajet récurrent s'était fait d'avant en arrière, mais plus ou moins obliquement.

Ces ricochets intracrâniens peuvent être observés avec les projectiles des fusils de guerre, lorsque ces projectiles ont leur force vive épuisée; mais c'est là un fait rare, et le plus souvent les projectiles des armes de guerre, une fois entrés dans le crâne, traversent les hémisphères pour venir léser plus ou moins gravement et le plus souvent perforer la paroi cranienne opposée à l'orifice d'entrée.

Les lésions de la *paroi qui s'oppose à la sortie du projectile* s'observent surtout dans les fractures par armes de guerre; elles sont variables suivant les cas : « Contusion de la table interne et fissures de l'externe, fissures des deux tables, fracture de toute l'épaisseur de la paroi, dont les esquilles, limitées par des fissures rayonnantes et circulaires, sont plus ou moins soulevées en cône ; enfin un degré de plus, la balle est sortie par un trou dont les caractères sont superposables à ceux constatés sur la paroi d'entrée ; les lésions de la table interne répondent ici à celles de la table externe là-bas, et *vice versa* (Nimier). » La perforation osseuse de sortie a donc la même forme *conique* que la perforation d'entrée, mais la base regarde au dehors. Nimier ajoute : « Si l'on peut comparer les lésions produites par le projectile sur les deux parois craniennes qu'il a heurtées et perforées, il convient de tenir compte des *régions frappées*.

Dans les coups de feu antéro-postérieurs et postéro-antérieurs, la balle à l'entrée frappe une surface plus ou moins convexe, à la sortie une surface plus ou moins concave ; la résistance qu'elle en éprouve est différente. Ainsi, à l'entrée, heurtant d'aplomb au front un plan qui se laisse difficilement déprimer, elle creuse un trou comme à l'emporte-pièce, tandis qu'à sa sortie à l'occiput, par suite de la facilité d'enfoncement de la surface concave rencontrée, on constate autour du trou des fissures radiées, une fracture en roue plus ou moins parfaite (fig. 50 et 51).

Dans les coups de feu transversaux à hauteur des tempes, les conditions offertes par la paroi cranienne sont peu différentes d'un côté à l'autre pour le projectile qui les aborde par leur face externe ou interne ; les orifices d'entrée ou de sortie, par suite, offrent des aspects moins différents. C'est un trou parfois avec esquilles périphériques, plus ou moins triangulaires, déprimées dans le sens de direction du projectile » (Nimier).

Les fissures (circulaires, radiées ou linéaires) dont nous venons de constater l'existence autour des orifices de perforation s'observent surtout dans les tirs exécutés à des distances moyennes; elles peuvent manquer dans les tirs à grande distance, ou au contraire se multiplier à l'infini jusqu'à l'éclatement du crâne dans les tirs à courte distance, dont nous allons bientôt nous occuper : il y a là des

effets qui varient avec la force vive du projectile et qui ont été étudiés expérimentalement par Nimier, Van Coler et Schjerning. D'après Nimier, dans les coups de feu tirés avec la balle de guerre actuelle « jusqu'à 800 mètres environ, on voit autour des deux trous crâniens le double système des fissures radiées et des fissures circulaires. Plus loin ces dernières commencent à devenir moins bien dessinées ; elles disparaîtraient dans les coups à 1600 mètres, alors que persisterait encore une fissure de jonction entre les deux orifices représentés chacun par un trou net. A partir de 2000 mètres, la netteté des deux trous sans fissures serait la règle ».

Fig. 50. — Coup de feu antéro-postérieur (balle Lebel tirée à 1000 mètres). — Trou d'entrée et fissures qui en émanent (Nimier).

3° ***Éclatement du crâne.*** — Tantôt il s'agit d'une véritable explosion du crâne, que des fissures ne répondant à aucun type réduisent en éclats ; c'est ce qui se produit en général dans les coups de feu tirés à une distance inférieure ou égale à 50 mètres. Tantôt, lorsque le coup a été tiré à une distance égale ou supérieure à 100 mètres, « le fracas cranien est moindre, et l'on reconnaît une certaine systématisation des lignes de fracture » ; Chauvel et Nimier ont décrit des fissures qui, parties des orifices de pénétration, se portent au loin, ou courent de l'une à l'autre, coupant ou suivant les sutures, sans que celles-ci influent sur leur direction. « D'une façon générale, dit Nimier, les fissures tracent

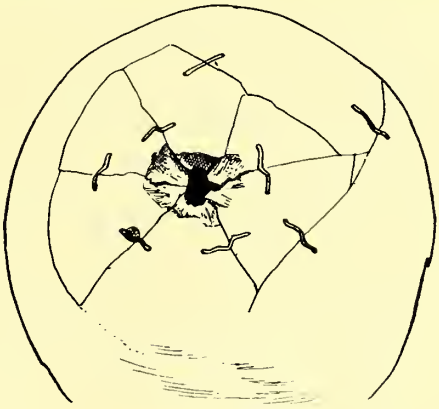

Fig. 51. — Coup de feu antéro-postérieur (balle Lebel tirée à 1000 mètres). — Trou de sortie avec les fissures radiées et circulaires (fracture en roue) et la terminaison d'un trait de fracture émané du trou d'entrée (Nimier).

l'un des méridiens de la sphère cranienne, parallèle à la direction de la violence traumatique ; autrement dit, elles sont antéro-postérieures dans les coups de feu fronto-occipitaux ou occipito-frontaux, transverses quand le projectile a passé d'une tempe à l'autre.»

Certaines de ces fissures ont une régularité presque schématique ; c'est ainsi qu'on peut distinguer, dans les *coups de feu frontaux ou occipitaux*, une fissure transversale circulaire, qui sépare le crâne en deux moitiés, l'une supérieure, l'autre inférieure, et dans les *coups de feu transversaux*, une fissure circulaire, qui semble vouloir diviser le crâne en deux moitiés, antérieure et postérieure. La direction des fissures traumatiques dépend donc du sens dans lequel s'exerce la violence traumatique.

Pour expliquer la production de ces dégâts osseux, il faut faire intervenir non seulement la transmission au crâne d'une partie de la force vive du projectile qui l'ébranle, mais encore, l'effort excentrique, la pression hydraulique comme on l'appelle aussi, du contenu encéphalique, qui emprunte à la balle une partie de sa force vive (Nimier). Il résulte, en effet, des expériences citées par König, que les grands fracas du crâne sont dus à un éclatement de la paroi osseuse, sous l'influence de la pression excentrique de l'encéphale obéissant aux lois de l'hydrostatique, grâce à sa consistance molle. « Par la poussée de la balle, la masse encéphalique est projetée en tous sens vers la périphérie, et l'intensité de cette pression hydrostatique est en raison directe de la vitesse du projectile » (Gérard-Marchant). Pour bien établir que le contenu cranien joue dans la production des effets explosifs signalés un rôle réel, il suffit de tirer expérimentalement sur des crânes vides ; on n'obtient plus alors d'effets explosifs (Nimier).

C. **Coups de feu de la base du crâne.** — Il existe trois variétés de fractures de la base consécutives aux plaies du crâne par armes à feu.

Les ***fractures irradiées de la voûte à la base***; les ***fractures directes***; les ***fractures indirectes ou indépendantes***.

1° ***Fractures irradiées de la voûte à la base.*** — Ces fractures sont assez fréquentes; elles présentent tantôt un aspect irrégulier, qui défie toute description et n'a pas d'intérêt chirurgical, tantôt, au contraire, un aspect plus régulier, les fissures se propageant alors suivant les lois que nous avons indiquées.

2° ***Fractures directes.*** — En pareil cas, le projectile frappe directement la base du crâne, mais les effets qu'il détermine sont bien différents selon la force vive dont il est animé ; il faut séparer ici encore les plaies de guerre des plaies observées dans la pratique civile. Ce sont surtout ces dernières que nous aurons en vue, car, dans les plaies par armes de guerre, les lésions beaucoup plus importantes n'offrent guère d'intérêt chirurgical.

La base du crâne peut être atteinte directement à travers les voûtes orbitaires et la lame criblée; à la hauteur de la tempe, la lésion intéressant alors l'étage moyen; à travers les cavités de l'oreille; à travers la bouche; rarement au niveau de la région cérébelleuse.

Coups de feu de l'orbite. — Le projectile qui a suivi la voie orbitaire peut pénétrer dans le crâne à travers la paroi supérieure de l'orbite ou à travers sa paroi interne intéressant l'*os planum* ou l'*unguis* et la lame criblée; il peut se faire que le coup tiré assez en avant intéresse à la fois la paroi orbitaire interne et le sinus frontal (1). Les lésions osseuses s'accompagnent d'infiltration sanguine orbitaire et palpébrale, de blessures intéressant les vaisseaux, nerfs et muscles de l'orbite, l'appareil oculaire et l'appareil olfactif, enfin les lobes frontaux sus-jacents.

Coups de feu de l'oreille. — Ils sont rares en chirurgie de guerre et s'accompagnent de désordres très étendus. D'après Nimier : « Avec la balle de guerre, voire même avec celle du revolver d'ordonnance, l'on obtient des perforations complètes d'un côté à l'autre ; les multiples esquilles des deux pyramides sont maintenues plus ou moins solidement par l'épaisse couche fibreuse qui double la face inférieure des os. Les dégâts des oreilles moyennes et internes échappent, d'autre part, à toute description, et, pour qui sait l'anatomie, il est facile de soupçonner les désordres des multiples troncs nerveux et vasculaires qui longent ou traversent les rochers, comme aussi les lésions des lobes cérébraux temporo-occipitaux et du cerveau moyen. »

Ce qui nous intéresse ici, ce sont surtout les coups de feu de l'oreille par projectiles civils; il en existe plusieurs variétés : les coups de feu de l'oreille supposent un tir perpendiculaire à la face latérale du crâne ; or la balle peut atteindre les parties profondes en suivant la voie du conduit auditif externe, ou en pénétrant dans les parties molles voisines soit en avant, pouvant intéresser alors l'articulation temporo-maxillaire, soit au-dessus, soit en arrière du méat au niveau de l'apophyse mastoïde. Lorsque la balle s'engage dans le conduit auditif, on la voit parfois s'arrêter à l'entrée du conduit lorsque le coup a été tiré à courte distance, à cause de la résistance que la lame d'air interposée entre le bout du canon de l'arme et les tissus offre au projectile. Mais, le plus souvent, elle pénètre jusqu'à la caisse, où elle peut s'arrêter, en s'enclavant entre la base de la pyramide

(1) La base du crâne peut être atteinte directement à travers les sinus frontaux, dont les deux parois antérieure et postérieure sont perforées. J'ai eu l'occasion d'observer un cas fort intéressant de blessure du sinus frontal par arme à feu : deux chasseurs se livraient aux plaisirs de la chasse au furet; l'un d'eux tira un coup de fusil malheureux, dont un plomb vint frapper par ricochet son compagnon au niveau du front; la radiographie a démontré que le plomb avait perforé la paroi antérieure du sinus frontal et était venu s'encastrer dans la paroi postérieure, s'arrêtant au contact de la dure-mère. L'accident n'eut pas de suites fâcheuses.

pétreuse et le bord antérieur de la mastoïde, après avoir dilacéré plus ou moins l'une des parois du conduit auditif, le plus souvent la paroi postérieure; ou même jusque dans l'épaisseur de la pyramide rocheuse, qu'elle fracture ou qu'elle fait éclater. Chemin faisant, la balle blesse les organes qu'elle rencontre sur son passage : membrane du tympan, osselets, corde du tympan, appareil auditif, artère carotide, veine jugulaire interne, nerfs facial, trijumeau et oculo-moteurs.

Il peut arriver, en effet, que la balle dépasse les limites du rocher ; quand l'obliquité de l'arme est accentuée en haut, le projectile pénètre dans le crâne à travers le toit du rocher ; on est en présence d'un coup de feu de l'oreille compliqué de pénétration cranienne.

Le trajet du projectile à l'intérieur de l'oreille est loin d'être aussi simple et aussi étroit qu'on l'a souvent supposé. Il résulte, d'un travail publié par Rosati dans les *Annales de médecine navale* (1897) et où l'auteur étudie la résistance du squelette de l'oreille à la pénétration du projectile, que les trajets parcourus par les projectiles sont complexes et entourés de fissures qui s'irradient dans le rocher et se prolongent fréquemment jusqu'à la cavité méningée. On est donc souvent en présence d'un foyer de fracture en communication avec l'extérieur et ouvert également du côté de l'encéphale. Cette disposition anatomique aggrave notablement le pronostic des coups de feu de l'oreille et doit nous conduire à l'intervention chirurgicale précoce.

Coups de feu dans la bouche ou sous le menton. — Il est exceptionnel qu'on les observe dans la chirurgie de guerre, bien qu'on ait cité le cas de soldats qui avaient reçu une balle dans la bouche ouverte ; leur histoire appartient à celle des tentatives de suicide par armes de guerre ou par revolver de petit calibre.

Dans le premier cas, l'extrémité du canon de l'arme est placée entre les lèvres, et le coup de feu agit par le projectile et par l'explosion de la poudre (Legouest) ; en pareil cas, le crâne saute et la face éclate.

Avec les armes de petit calibre, les effets sont moins graves ; suivant la direction donnée à l'arme et l'inclinaison de la tête, la balle peut perforer la voûte palatine, traverser les fosses nasales ou les cavités orbitaires et atteindre le cerveau au niveau de l'étage antérieur du crâne, ou bien pénétrer dans le crâne au niveau de l'étage moyen en traversant le sinus sphénoïdal, la selle turcique ou l'une des fosses temporales, ou enfin se perdre dans le rocher ou atteindre l'étage postérieur du crâne, en blessant le bulbe ou le cervelet à travers l'occipital.

3° ***Fractures indirectes.*** — Ces fractures, qu'on peut encore appeler fractures indépendantes, parce qu'elles ne présentent aucune relation de continuité avec la fracture de la voûte, sont analogues à celles que nous avons étudiées à propos des fractures du crâne succédant à un traumatisme vulgaire ; elles ne sont pas fréquentes ; elles ont été reproduites expérimentalement par Rücker. Elles siègent dans

les points faibles de la base du crâne et surtout au niveau de la voûte orbitaire; mais on les a aussi rencontrées au niveau de la fosse occipitale, au niveau du rocher; on les a vues se propager à la lame criblée de l'ethmoïde, à l'étage moyen (fig. 52). Lorsque la fracture siège au niveau de la voûte orbitaire, les esquilles font saillie tantôt vers l'intérieur du crâne, tantôt vers l'orbite. Les désordres provoqués par le projectile sont assez variables: le plus souvent la balle a traversé le crâne de part en part, mais parfois aussi la fracture indirecte a eu lieu sans pénétration du projectile, qui avait seulement rasé le crâne sur ses parties latérales ou sur le vertex.

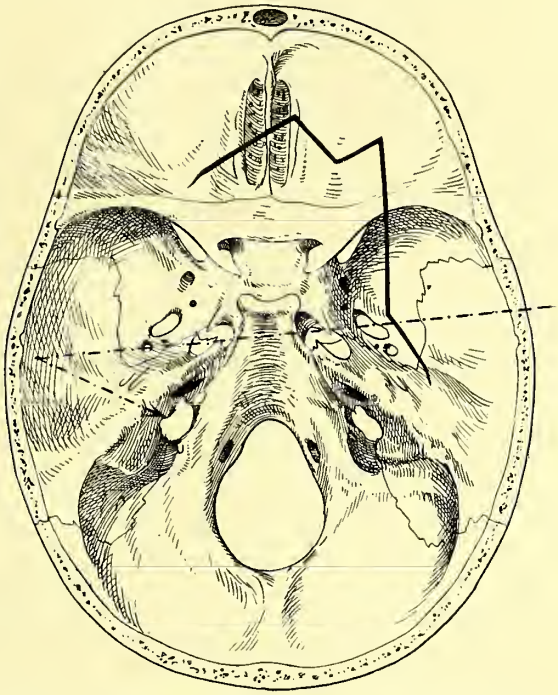

Fig. 52. — Fracture indépendante de la base du crâne par coup de feu (O. Messerer).

Plusieurs théories pathogéniques ont été mises en avant pour expliquer la production de ces fractures ; je ne retiendrai que les explications fournies par Chipault et Braquehaye (*Archives générales de médecine*, 1895) et qui sont basées sur leurs expériences graphiques. Ces auteurs ont admis : « pour les fractures indirectes par coups de feu avec pénétration, la théorie de la pression hydrostatique, qui explique parfaitement leur localisation au centre des voûtes orbitaires avec projection des fragments vers la cavité orbitaire (par suite de la pression excentrique qu'exerce la masse encéphalique sur la paroi cranienne), et, pour les fractures indirectes par coups de feu sans pénétration, une théorie mixte, qui, tout en laissant à cette pression hydrostatique une réelle valeur, fait jouer un rôle concurrent au resserrement en éventail des segments basilaires du crâne ; il est tout naturel que, dans ce dernier cas, les fragments osseux puissent être, en tout ou en partie, projetés vers la cavité cranienne ». Cette projection de la voûte orbitaire vers l'intérieur du crâne est

identique à celle qu'on observe à la suite des traumatismes ordinaires ; elle est la conséquence du resserrement angulaire de l'entre-boutant correspondant.

D. **Lésions des parties molles intracraniennes**. — La *dure-mère* est la première atteinte : ses lésions sont en rapport avec celles de la paroi osseuse qu'elle double. Parfois la membrane fibreuse est simplement *décollée*, surtout au niveau de la fosse temporale. Lorsqu'elle est perforée, l'orifice présente des déchirures irrégulières provoquées par la dilacération des esquilles. Les lésions irritatives de la dure-mère expliquent les phénomènes douloureux, les spasmes réflexes ou les contractures musculaires qu'on observe à la suite des coups de feu de la tête.

Au contact de la dure-mère, il faut signaler la blessure possible de l'*artère méningée moyenne* ou de ses *branches* et des *sinus veineux* (sinus longitudinal supérieur, sinus latéraux, sinus caverneux) ; la blessure de ces différents vaisseaux a pour conséquence la formation d'hématomes intracraniens, dont nous étudierons ultérieurement les caractères et les conséquences au point de vue de la compression cérébrale ; celle du sinus caverneux peut aboutir à la production d'un anévrysme artérioso-veineux.

En ce qui concerne les lésions dont l'encéphale lui-même peut être le siège (commotion, contusions, hémorragies), je ne fais que les signaler en passant ; leur étude sera faite d'une façon complète au chapitre suivant, qui traitera des complications des traumatismes craniens. L'étude cependant du *trajet intracérébral* du projectile mérite de retenir notre attention : les caractères du trajet varient avec le calibre du projectile, le mouvement dont il est animé, les corps étrangers et surtout les esquilles qu'il mobilise (Nimier). Le trajet est généralement fusiforme avec un trou d'entrée plus large que le trou de sortie, ce qui s'explique par la projection dans le cerveau des esquilles détachées par le projectile. La lumière du trajet est effacée par l'affaissement des parties voisines ; on y trouve parfois des corps étrangers (projectile, cheveux, esquilles) : chez un blessé du crâne par balle de revolver, j'ai eu récemment l'occasion d'enlever à la curette quatre ou cinq petits fragments d'os entraînés par la balle dans la substance cérébrale. Tout autour du trajet, la substance nerveuse est contusionnée sur une épaisseur plus ou moins considérable. Pour expliquer la production de ces lésions cérébrales, il faut invoquer la transformation de la force vive abandonnée par le projectile (Nimier) ; celui-ci imprime aux molécules dissociées un double mouvement de projection dans la direction que lui-même suit et de projection latérale. Le trajet du projectile est généralement rectiligne : mais, si la balle ricoche dans l'intérieur du crâne, il est brisé ; les trajets peuvent être multiples, si le projectile s'est fragmenté. Le projectile peut

s'arrêter dans la substance nerveuse au fond du trajet en cul-de-sac qu'il a creusé; Nimier fait remarquer que, « obéissant à l'action de la pesanteur, le projectile arrêté peut reculer pour ainsi dire dans la voie qu'il a parcourue »; aussi les anciens chirurgiens conseillaient-ils de mettre cette particularité à profit pour favoriser l'issue spontanée de la balle à l'extérieur, ou son retour vers l'orifice d'entrée, et faciliter ainsi sa saisie par le chirurgien.

Lorsque la balle séjourne dans le cerveau, elle s'entoure d'une capsule fibreuse : entre cette capsule et le projectile, s'accumule généralement de la sérosité citrine. Mais parfois cette réaction fibreuse fait défaut, et la balle reste libre dans la pulpe cérébrale, où elle peut se mouvoir sous l'influence de la pesanteur et des mouvements du cerveau. Flourens (*Académie des sciences*, 1869) « avait mis en évidence cette migration en plaçant des fragments de plomb dans le cerveau de chiens qu'il avait trépanés; il finissait par les retrouver sur le plancher du crâne. Dans certains cas, la balle détermina la mort au cours de son déplacement en lésant le cervelet, ou en allant comprimer le bulbe » (Lafoy).

Mais les lésions de l'encéphale ne sont pas toujours limitées au pourtour du trajet, et parfois, lorsque le projectile est animé d'une force vive très grande, on assiste à des désordres plus étendus : déchirures, suffusions sanguines à distance, et même à l'*explosion du contenu cranien* (réduction en bouillie et projection au loin des débris). Pour expliquer de pareilles lésions, il faut incriminer non seulement l'action du projectile, mais aussi celle des gaz produits par la déflagration de la poudre (1) et pénétrant à la suite du projectile dans les tissus, ce qui arrive lorsque, dans les tentatives de suicide, le canon de l'arme est tenu au contact même de la peau (Nimier). Parfois le contenu cranien est chassé en totalité sans être dissocié (Krönlein).

SYMPTOMES. — L'étude symptomatique des plaies du crâne par armes à feu est très variable, selon qu'il s'agit de plaies observées dans la pratique de guerre ou dans la pratique civile.

Les *plaies du crâne observées en chirurgie de guerre* sont parfois tellement étendues qu'elles n'ont pas de symptomatologie et qu'elles entraînent rapidement la mort avant même que le blessé ait pu être étudié. Même dans les cas où les coups de feu de guerre ne sont pas suivis immédiatement de mort, les dégâts étant moindres, ils s'accompagnent généralement d'une commotion cérébrale très intense et

(1) Tillmann fait remarquer que la pression initiale des gaz qui chassent la balle allemande atteint 3300 atmosphères, ce qui suffit à expliquer que la masse gazeuse qui se précipite dans le crâne le fasse sauter et en chasse le contenu. Tillmann a même démontré expérimentalement, en se servant d'une cartouche dépouillée de sa balle, que les gaz à eux seuls étaient capables de perforer la boite cranienne (Nimier).

de symptômes encéphaliques étendus ou même diffus. A ce point de vue, ils sont très différents des coups de feu du crâne observés dans la pratique civile, à moins que le coup ait été tiré à grande distance, auquel cas leurs manifestations cliniques peuvent se confondre avec celles qu'on observe dans la pratique civile.

Dans les *blessures par armes à feu de la pratique civile*, qui nous intéressent plus particulièrement, le blessé se présente à nous dans des conditions variables suivant les cas : tantôt il est dans le coma, la résolution la plus complète, dans l'impossibilité de fournir des renseignements sur la façon dont s'est produit l'accident : tantôt la commotion cérébrale est peu marquée, le blessé a perdu connaissance seulement au moment de l'accident, puis il a repris ses sens, il a même pu gagner l'hôpital à pied, et il répond de façon précise aux questions qu'on lui pose ; cet état, en apparence très bénin, n'est pas rare dans les cas qui nous occupent, où la force vive du projectile est souvent minime.

En ce qui concerne l'étude des symptômes physiques et fonctionnels observés, il importe de distinguer entre les fractures par armes à feu qui intéressent la voûte et celles qui atteignent la base du crâne.

A. **Fractures de la voûte.** — Je serai bref sur les *signes physiques* : il existe, au niveau du cuir chevelu, le plus souvent dans la région temporale, une ou plusieurs perforations siégeant au centre d'une zone plus ou moins œdématiée ; l'orifice d'entrée est généralement plus petit et plus régulier que l'orifice de sortie, dont les bords sont écartés ; au voisinage de l'orifice d'entrée, la peau peut être brûlée, lorsque le coup a été tiré à courte distance, et incrustée de grains de poudre ; parfois on rencontre à l'entrée du trajet de la balle des corps étrangers tels que débris de la coiffure, débris de bourre, cheveux, etc. A travers l'orifice de perforation, on peut voir s'écouler, dans certains cas, de la bouillie cérébrale mélangée à du sang ; j'ai eu l'occasion d'observer récemment un cas de cette nature. Je laisse de côté pour le moment les résultats fournis par l'exploration du trajet de la balle par le stylet ; il en sera question ultérieurement à propos du diagnostic. Le palper de la région blessée permet de constater l'existence d'un hématome et parfois celle d'une crépitation provoquée par les esquilles osseuses détachées ou d'un enfoncement osseux.

J'ai hâte d'arriver à l'étude des *symptômes fonctionnels*, beaucoup plus importants ; ceux-ci sont sous la dépendance de lésions intéressant la substance nerveuse (noyaux ou conducteurs sous-jacents) ou les nerfs de la base. Les phénomènes nerveux observés sont en rapport avec l'irritation, la compression ou la destruction de la substance nerveuse ; ils varient naturellement avec la région des centres qui est atteinte, et c'est ici qu'il est utile de faire appel à nos connaissances sur les localisations cérébrales, pour établir quelle est la partie des centres nerveux qui est lésée. Ce que j'ai dit dans le cha-

pitre consacré à l'étude des localisations cérébrales me dispensera d'entrer dans de longs développements. Je me contenterai de résumer les symptômes propres à la blessure des principales régions de l'encéphale.

Coups de feu de la région préfrontale. — Les symptômes des lésions de cette région sont souvent latents. Parfois on a noté des troubles de l'intelligence, intéressant le caractère, la mémoire, la volonté, la personnalité; mais ces symptômes psychiques ne sont nullement pathognomoniques. Nous avons dit, en effet, en étudiant les localisations cérébrales, qu'on ne localisait plus aujourd'hui le cerveau « intellectuel » à la partie antérieure des hémisphères cérébraux et qu'il était probable que les phénomènes intellectuels avaient pour siège l'écorce grise tout entière.

Coups de feu de la région rolandique. — La zone de Rolando, représentée principalement par la frontale ascendante, est surtout une zone motrice. Les coups de feu intéressant cette région se traduiront par des *troubles de la motilité*, variables suivant que les lésions provoqueront l'irritation des centres moteurs (convulsions, contractures) ou amèneront leur compression ou leur destruction (parésie, paralysie). Ces troubles morbides (accidents convulsifs et paralytiques) occuperont le côté du corps opposé à la lésion; on a signalé des monoplégies par lésion localisée des circonvolutions motrices; ces monoplégies sont toujours assez rares pour que le chirurgien n'attache pas à leur recherche une importance trop grande.

La contracture est caractérisée, selon la définition de Straus, par une contraction tonique, persistante et involontaire, d'un ou de plusieurs muscles de la vie animale.

Les accidents convulsifs sont généralement décrits sous les noms d'épilepsie traumatique ou épilepsie jacksonienne. Il sont primitifs, secondaires ou tardifs. Les convulsions primitives se produisent immédiatement après le traumatisme et sont attribuables à l'action mécanique du projectile, d'une esquille ou d'un épanchement sanguin; les convulsions secondaires apparaissent au bout de quelques jours avec les désordres inflammatoires; les convulsions tardives surviennent au bout de plusieurs semaines ou de plusieurs mois et sont liées à la présence du corps étranger ou d'une cicatrice, ou au réveil d'accidents infectieux.

Nous avons vu, en étudiant les localisations cérébrales, que, pour certains auteurs, la zone de Rolando était à la fois une région motrice et *sensitive*. Les coups de feu de cette région détermineraient donc des troubles sensitifs consistant en : α. *hypoesthésie* ou *anesthésie*, c'est-à-dire affaiblissement ou perte de la sensibilité tactile ; β. *perte de la perception stéréognostique*, c'est-à-dire l'impossibilité, en se basant sur les seules indications du toucher, de reconnaître les objets ;

γ. *akinesthésie* ou impossibilité, pour le blessé, de se représenter l'attitude et les mouvements des membres.

Coups de feu de la région du langage. — Étant données les idées actuelles sur les localisations du langage (Voy. p. 19), on peut admettre que :

Lorsqu'une balle atteint et provoque des lésions de la troisième circonvolution frontale gauche, chez un droitier, il n'existe aucun trouble du langage articulé [Moutier a cité, dans sa thèse (p. 316), des observations de Amidon et de Léques, où il y eut destruction traumatique de F^3 sans aphasie].

Lorsque les lésions produites par le projectile occupent la zone lenticulaire (ZL), il y a anarthrie ; lorsqu'elles occupent la zone de Wernicke (ZW), il y a aphasie sensorielle ou de Wernicke ; lorsque les lésions destructives intéressent en même temps la zone lenticulaire et la zone de Wernicke, il y a en même temps anarthrie et aphasie de Wernicke, par conséquent aphasie de Broca.

Coups de feu de la région temporale. — On a voulu attribuer aux coups de feu intéressant le lobe temporal des troubles du goût, de l'ouïe et de l'olfaction ; or je rappelle (Voy. p. 18) que nos connaissances sur ces localisations sensorielles sont nulles ; on ne saurait donc accorder aux lésions du lobe temporal le rôle qu'on leur a attribué en tant que déterminantes de localisations sensorielles précises. Il est bien entendu que nous ne revenons pas sur ce que nous venons de dire du lobe temporal à propos de l'aphasie de Wernicke.

Coups de feu intéressant le lobe occipital. — On peut observer en pareil cas :

L'*hémianopsie*, c'est-à-dire la cécité dans une moitié du champ visuel, par une lésion intéressant le cunéus et les lèvres de la scissure calcarine. Si la lésion destructive siège au niveau du lobe occipital gauche, il y a de l'hémianopsie bilatérale pour les champs visuels droits et réciproquement. Le plus souvent, l'hémianopsie est atypique, parce que, pour qu'il y ait hémianopsie typique, il faut que le traumatisme ait détruit totalement l'une des deux voies optiques centrales, ce qui est rare ;

Si la lésion intéresse les deux moitiés de l'appareil central de la vision, il y a *hémianopsie double* ou *cécité*, ou simplement une réduction considérable des champs visuels, suivant l'étendue des désordres ;

L'*alexie*, c'est-à-dire la perte de la faculté de la lecture, par lésion atteignant la substance cérébrale entre le cunéus et la zone de Wernicke, vraisemblablement le long de la corne occipitale du ventricule latéral ; il semble que toujours l'alexie s'accompagne d'hémianopsie, la réciproque n'étant pas vraie ;

L'*agnoscie* (1) (surtout cécité psychique), c'est-à-dire la suppression

(1) Nous raisonnons ici par analogie avec ce qui se passe dans les cas de ramollissement ; il est probable qu'il en est de même pour les lésions traumatiques.

des identifications sensorielles secondaires ; l'agnosique est, à proprement parler, un ignorant ; il a conservé la perception visuelle brute sans être capable d'en interpréter la signification ; il voit, mais ne reconnaît pas les objets les plus usuels ; le phénomène ne peut s'expliquer que s'il existe un centre des souvenirs visuels distinct du centre de perception et qui est seul atteint. Il semble que toujours l'agnosie réponde à des lésions de la face inférieure du lobe temporo-occipital, notamment des lobules lingual et fusiforme.

Coups de feu intéressant la région centrale du cerveau. — Les lésions du *centre ovale* ne se traduisent par aucun symptôme caractéristique, parce qu'à ce niveau les fibres nerveuses sont dissociées.

Au niveau du pied de la *couronne rayonnante* et de la *capsule interne,* ces mêmes fibres nerveuses sont groupées en faisceaux, et une balle peut intéresser la totalité ou la majeure partie de l'un et quelquefois de plusieurs d'entre eux (Nimier) et provoquer des hémiplégies dont l'intensité sera proportionnelle à l'étendue des lésions.

Les coups de feu intéressant la *couche optique* provoquent des désordres sensitifs ; j'ai suffisamment insisté sur ces troubles en étudiant le syndrome thalamique de Dejerine et Roussy (Voy. p. 18) pour n'y pas revenir ici.

Les troubles provoqués par les lésions du *corps strié* sont mal connus, parce que le rôle de cette partie des centres nerveux est assez mal déterminé ; on lui attribue des fonctions motrices, et nous savons que les lésions de la zone lenticulaire, zone dans laquelle est compris le noyau lenticulaire du corps strié, sont caractérisées par de l'anarthrie et de l'hémiplégie.

Coups de feu intéressant les ventricules. — Les lésions ventriculaires par passage d'un projectile s'accompagnent de lésions des noyaux centraux, et il devient par suite difficile de leur attribuer la genèse de tel ou tel des symptômes observés.

Il est toutefois évident que la mise en communication de la cavité ventriculaire avec les canaux vasculaires doit entraîner non seulement l'inondation sanguine des ventricules, mais aussi une exagération de pression dans leur intérieur, une augmentation de la tension intracranienne et des phénomènes de compression cérébrale (Nimier). Il faut considérer la lésion comme très grave, bien que Keen ait cité cependant des cas suivis de guérison.

Coups de feu intéressant la région opto-pédonculaire (fig. 53). — En pareil cas, la lésion est complexe, parce que le projectile, entré par les parties latérales de la voûte ou au niveau de la base du crâne, a lésé simultanément d'autres régions du cerveau. Mais au niveau de la région opto-pédonculaire même :

a. On peut observer la section d'une *bandelette optique* caractérisée par de l'hémianopsie et de la photophobie ;

b. On peut observer aussi de fausses hémiplégies alternes, dénomi-

nation sous laquelle Nimier a classé « des complexus cliniques caractérisés par la paralysie d'un ou de plusieurs nerfs craniens, et la paralysie des membres du côté opposé » : le projectile, par exemple, peut déterminer une hémiplégie d'un côté du corps avec paralysie du moteur oculaire commun du côté opposé ;

c. Ou encore l'hémianopsie par lésion d'une bandelette optique associée à une hémiplégie :

d. Ou une hémiplégie pédonculaire avec paralysie du moteur oculaire commun du même côté;

e. Ou enfin la lésion des deux pédoncules cérébraux.

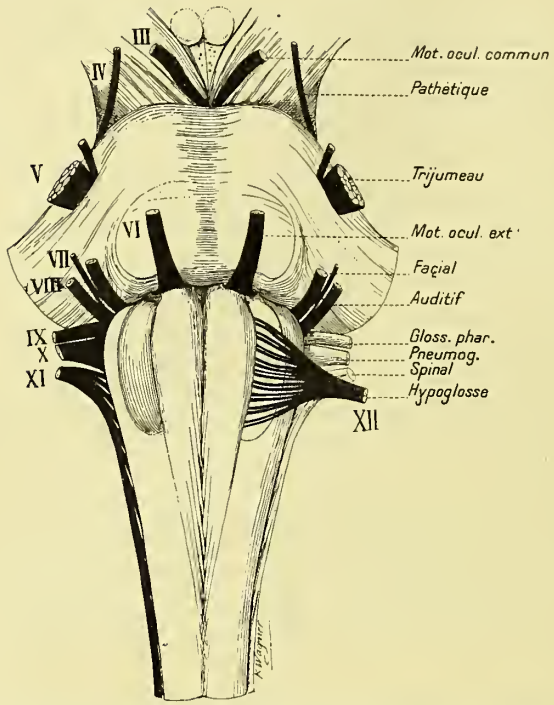

Fig. 53. — Pédoncule cérébral. Protubérance. Bulbe. — Origine des nerfs craniens. Les bandelettes optiques non représentées sur ce dessin contournent les pédoncules cérébraux.

Coups de feu intéressant le bulbe. — Ils provoquent la mort immédiate, par lésion des centres présidant à la vie organique, mais avec une particularité : le cadavre est en état de spasme, c'est-à-dire dans un état de raideur musculaire spéciale qui fige le corps dans l'attitude qu'il a au moment où le coup est reçu.

Coups de feu du cervelet. — Il semble que, dans certains cas, ils soient très bénins et ne provoquent aucun désordre fonctionnel. On a trouvé en effet dans le cervelet de sujets morts longtemps après le traumatisme des projectiles qui avaient été bien tolérés. Cependant on admet qu'ils peuvent déterminer des troubles dans les fonctions générales (Larrey), dans la coordination des mouvements, dans l'équilibre. Mais tout cela a besoin d'être étudié à nouveau.

Je signalerai seulement, en terminant, l'existence de certains troubles observés au cours des lésions encéphaliques par armes à feu, sur la pathogénie desquels ont est loin d'être d'accord, tels les modifications de la température, du pouls, de la respiration, les troubles

des excrétions, sueurs et urines, les altérations de structure des tissus.

Les désordres cliniques, que je n'ai pu exposer dans les pages précédentes que d'une façon forcément très succincte, ont été longuement étudiés dans le livre de Nimier sur les blessures de l'encéphale par coups de feu ; je renvoie le lecteur à cette étude très complète, où les données cliniques sont étayées sur l'analyse de nombreuses observations recueillies dans la pratique des chirurgiens civils et militaires.

Nous avons dit précédemment que les symptômes nerveux fonctionnels déterminés par les plaies du crâne par armes à feu étaient parfois sous la dépendance de lésions *intéressant les nerfs de la base*. Ceci est surtout vrai pour les nerfs olfactif et optique, qui peuvent être lésés par le projectile en même temps que la substance indifférente des lobes frontaux. En pareil cas, ce sont les troubles olfactifs ou visuels qui seuls attirent l'attention, la lésion nerveuse passant inaperçue. Ces lésions peuvent être observées dans les tentatives de suicide au niveau de la région fronto-temporale, le projectile pouvant sectionner l'un ou l'autre des nerfs optiques et provoquer de la cécité unilatérale ou sectionner le chiasma avec cécité bilatérale consécutive. Parfois la balle a atteint les nerfs releveurs des paupières, et le malade présente seulement du ptosis.

Mais, en dehors des cas particuliers que nous venons d'étudier, une lésion intéressant les divers troncs nerveux de la base, étant donnés leurs rapports, passera généralement inaperçue, masquée par les complexus cliniques qui sont liés aux désordres que le projectile a produits en même temps dans l'encéphale et les vaisseaux voisins. Cependant Rehn a cité l'observation d'un jeune homme chez lequel il fit l'extraction d'une balle de revolver logée dans le sinus caverneux droit et qui avait présenté, après l'accident, une ophtalmoplégie droite incomplète, les troisième, quatrième et sixième paires étant intéressées ainsi que le trijumeau.

Les troubles nerveux observés peuvent être la conséquence d'une lésion du nerf par le projectile ou par des esquilles osseuses, ou encore de sa compression par un épanchement sanguin.

Il est bon de faire remarquer, en terminant cette étude symptomatique des fractures de la voûte, que, dans les cas où elles se compliquent, par propagation ou par contre-coup, de fissures de la base, on peut voir s'associer les signes des fractures de la base à ceux des fractures de la voûte.

B. **Fractures directes de la base.** — Je n'insisterai pas, bien entendu, sur les troubles nerveux fonctionnels qu'on peut rencontrer en pareil cas et qui viennent d'être longuement étudiés à propos des fractures de la voûte : je m'occuperai exclusivement des symptômes particuliers aux différentes variétés de fractures de la base.

1° ***Coups de feu intéressant les sinus frontaux***. — Lorsque leur paroi antérieure est seule atteinte, leur symptomatologie est caractérisée par l'existence d'une plaie frontale, l'hémorragie nasale, l'emphysème sous-cutané de la racine du nez, des paupières, propagé parfois aux régions voisines, l'émission de bulles d'air par la plaie dans les efforts d'expiration (dans l'action de se moucher), la dépression de la paroi osseuse, la crépitation. Si les deux parois du sinus sont atteintes simultanément, aux symptômes précédents peut s'ajouter l'issue par la plaie des téguments de liquide céphalo-rachidien et de matière cérébrale.

2° ***Coups de feu de l'orbite***. — La pénétration cranienne peut se faire soit au niveau de la paroi supérieure, soit au niveau de la paroi interne de l'orbite. Indépendamment des troubles oculaires qui existent souvent, on peut observer, en pareil cas, une hémorragie par la plaie palpébrale, une ecchymose sous-conjonctivo-palpébrale, l'exophtalmie, rarement l'issue de matière cérébrale ou de liquide céphalo-rachidien, et, lorsque la paroi interne de l'orbite est atteinte, de l'épistaxis et de l'emphysème sous-cutané ou palpébral.

3° ***Coups de feu dans la bouche***. — La symptomatologie varie suivant la région de la base du crâne qui est atteinte : si le projectile a pénétré dans l'étage postérieur du crâne, on assiste généralement à des accidents immédiatement ou rapidement mortels par lésion du bulbe et du cervelet.

Si le projectile a pénétré dans l'étage moyen, c'est-à-dire dans la région sphénoïdale, il y a hémorragie abondante avec écoulement de liquide céphalo-rachidien par les fosses nasales ; la carotide interne, le sinus caverneux, les gros troncs nerveux de la région peuvent être lésés ; si le blessé survit, on peut assister à l'évolution consécutive d'un anévrysme artério-veineux.

Lors de pénétration dans l'étage antérieur orbito-ethmoïdal, il existe sur la voûte palatine une perforation nette ; le blessé présente un écoulement abondant de sang et de liquide céphalo-rachidien par les fosses nasales, du gonflement ecchymotique des paupières et de l'emphysème dû au passage de l'air des fosses nasales dans les paupières par la fracture intéressant le paroi interne de l'orbite ; parfois il a mouché de la matière cérébrale.

L'indifférence fonctionnelle des lobes frontaux explique la rareté des symptômes cérébraux observés en dehors des symptômes infectieux méningo-encéphaliques, dans les coups de feu intéressant les sinus frontaux, la paroi supérieure de l'orbite, et dans les coups de feu de la bouche.

4° ***Coups de feu de l'oreille***. — Le blessé peut, en pareille circonstance, comme du reste dans les cas précédents, ne pas avoir perdu connaissance au moment de l'accident. Au voisinage de l'oreille, se voit l'orifice de pénétration du projectile, dont les bords sont plus ou

moins irréguliers, noircis par la poudre, entourés de tissus œdématiés. Les symptômes observés sont immédiats ou tardifs. Parmi les symptômes *immédiats*, il faut citer en première ligne l'otorragie, qui est constante et plus ou moins abondante, par conséquent plus ou moins grave, selon les vaisseaux qui sont atteints par le projectile ou les esquilles (artérioles du tympan ou de la caisse, sinus latéral, jugulaire interne, artère carotide interne). Très rarement on assiste à l'écoulement immédiat du liquide céphalo-rachidien par perforation du toit de la caisse ; il ne faut pas confondre cet écoulement immédiat de liquide céphalo-rachidien, lorsqu'il a lieu, avec l'écoulement de sérosité provoqué par une otite et qui apparaît au bout de quelques jours, ou encore avec l'écoulement du liquide labyrinthique, dont l'analyse chimique décélerait la nature. C'est tout à fait exceptionnellement qu'on observera un écoulement de matière cérébrale par l'oreille.

Parmi les autres symptômes immédiats, il faut signaler la paralysie faciale par section ou contusion du nerf, qui est fréquente ; elle est plus ou moins complète selon le point où le nerf a été atteint ; la paralysie des muscles de la face s'accompagne de troubles du goût et de la salivation si le nerf a été lésé au-dessus de l'origine de la corde du tympan, de paralysie du voile du palais si le traumatisme atteint le facial au niveau du ganglion génieulé.

Rarement on a noté la blessure des autres nerfs du voisinage : du moteur oculaire commun, du moteur oculaire externe avec paralysies consécutives des muscles de l'œil, du trijumeau avec névralgie faciale.

Les troubles de l'ouïe sont très fréquents dans les fractures du rocher ; l'audition est plus ou moins gravement atteinte suivant l'étendue des désordres.

Il n'est pas rare de constater, dans les lésions de l'oreille profonde, des vertiges, des troubles de l'équilibre ; Gérard-Marchant insiste sur l'existence d'une toux sèche, incessante, qu'il a souvent constatée à la suite des coups de feu de l'oreille et qu'il attribue à une lésion du filet auriculaire pneumogastrique.

La gêne des mouvements du maxillaire inférieur, assez souvent notée, s'explique par les relations de voisinage qui existent entre l'articulation temporo-maxillaire et l'oreille ; cette gêne des mouvements relève tantôt d'une blessure directe de l'articulation, tantôt des douleurs réveillées par les mouvements de la mâchoire ; tantôt enfin d'une inflammation qui, partie de l'oreille, se propage à la jointure.

Parmi les symptômes *tardifs*, il faut citer l'infection du foyer de fracture, qui peut avoir pour conséquence des complications infectieuses du côté des méninges et de l'encéphale et favorise l'apparition des hémorragies secondaires ; les hémorragies secondaires qui sont assez fréquentes et peuvent se produire soit à l'occasion de l'ex-

traction du corps étranger, soit au moment de la chute d'une escarre des parois vasculaires; les paralysies faciales tardives par compression ou par inflammation; les troubles de l'équilibre, les vertiges, qu'on a attribués à une exagération de la pression intralabyrinthique, à une hémorragie du labyrinthe, à la blessure concomitante du cervelet.

PRONOSTIC. — J'ai déjà insisté sur les différences qui existent au point de vue de la gravité entre les fractures du crâne produites par des armes de guerre et les fractures observées dans la pratique civile. La mortalité à la suite des fractures du crâne par *armes de guerre* est très élevée. Cependant Matignon (1), qui fut attaché aux armées japonaises pendant la récente guerre de Mandchourie, a pu se rendre compte qu'un grand nombre de plaies pénétrantes du crâne et de l'encéphale avaient été accompagnées de survies assez longues et même de guérisons. Autrefois ces survies étaient exceptionnelles. Après la guerre de Sécession américaine, Otis avait réuni 54 cas de survies plus ou moins longues, mais, « sur ce nombre, 12 blessés seulement ont pu vivre assez longtemps pour être pensionnés par le gouvernement ». Matignon écrit : « Durant le mois qui suivit la bataille de Moukden, j'ai eu l'occasion de voir, dans un hôpital de campagne immobilisé dans cette ville, un assez grand nombre de blessés portant des lésions graves du crâne, presque tous avec des hernies cérébrales. *Beaucoup d'entre eux avaient conservé la majeure partie de leurs facultés intellectuelles, de leur motilité et de leur sensibilité.* Je ne les ai pas suivis assez longtemps pour savoir ce qu'ils sont devenus par la suite, comment ont évolué les hernies cérébrales, ce qu'ont été les dégénérescences secondaires, le nombre d'encéphalites qui sont survenues. Mais je crains que, pour beaucoup, la guérison n'ait été le commencement de la mort, c'est-à-dire l'abolition plus ou moins complète de diverses facultés, et on ne peut que regretter pour eux et les leurs qu'ils n'aient pas succombé sur le champ de bataille, plutôt que de se traîner des années encore, loques humaines, lamentables, pitoyables débris de la gloire militaire. »

En ce qui concerne les fractures du crâne par armes à feu observées *dans la pratique civile*, le pronostic est certainement beaucoup moins grave, bien qu'il soit encore assez sombre. Si, dans certains cas, la guérison est obtenue sans incident, trop souvent le blessé succombe à des accidents immédiats relevant de la commotion, de la contusion et de la compression cérébrale, et souvent aux accidents infectieux (méningite, abcès du cerveau, hernie du cerveau) qui constituent la complication la plus fréquente et la plus redoutable des plaies du crâne par arme à feu; ces accidents infectieux sont sous la dépendance de l'inoculation du trajet par la balle elle-même et les corps étrangers

(1) Matignon, Souvenirs de la bataille de Moukden (*Presse méd.*, 9 mars 1907, p. 153).

qu'elle entraîne avec elle (débris de vêtements, bourre, cheveux, etc.).

Alors même que le blessé a échappé aux accidents du début, il faut savoir qu'il reste exposé à des complications éloignées, dont l'apparition est toujours possible. A ce point de vue, on peut considérer le séjour du projectile dans le crâne comme une complication fâcheuse, car, s'il est vrai que ces projectiles sont parfois bien supportés, il n'en est pas moins certain qu'ils peuvent être une cause d'apparition d'accidents secondaires tardifs. Chez un blessé observé par Rémy, les accidents apparaissaient au bout de six ans et provoquaient la mort en deux jours; chez un opéré de Péraire, les accidents n'éclatèrent qu'au bout de douze ans. Lafoy (1904), se basant sur l'analyse des statistiques, déjà anciennes il est vrai, de Wharton (1879), Bryant (1888), Bradford et Smith (1891), a admis que « tout malade qui, guéri en apparence, conserve son projectile, présente des troubles sérieux dans la moitié des cas et est exposé plus ou moins tardivement à la mort dans le quart ou dans le tiers des cas ». Le pronostic des balles séjournant dans la cavité cranienne est donc sévère, et c'est à ce titre que, selon moi, leur extraction doit toujours être conseillée. Ces complications tardives consistent en accidents infectieux (méningo-encéphalite, abcès tardif de l'encéphale), en céphalée, troubles épileptiques, troubles paralytiques, troubles mentaux, vertiges, étourdissements, etc.). La céphalée est un symptôme fréquent; elle est le plus souvent profonde, fixe, diffuse. L'épilepsie est également fréquente; elle semble devoir être attribuée moins à la balle elle-même qu'aux lésions méningées consécutives au traumatisme et à des adhérences au niveau de la cicatrice (Blandin) (1); il est cependant des cas dans lesquels le projectile a été nettement la cause déterminante des attaques épileptiques, des balles siégeant dans la région rolandique ont pu provoquer des crises par irritation de la substance nerveuse; des balles profondément situées ont même pu provoquer l'épilepsie.

DIAGNOSTIC. — Un seul point mérite de retenir notre attention, au point de vue du diagnostic : *la balle a-t-elle perforé ou non le crâne ?* Il est des cas où le diagnostic est évident, c'est lorsque la perforation est double, qu'il existe des accidents cérébraux très graves, et, à plus forte raison, lorsqu'il y a écoulement de matière cérébrale.

Mais il est des cas où le diagnostic est hésitant : ce sont ceux où le blessé n'a pas perdu connaissance et ne présente en apparence aucune lésion nerveuse; la balle peut avoir glissé sous les téguments et s'être arrêtée en un point éloigné de l'orifice d'entrée. Le fait suivant, que j'ai eu récemment l'occasion d'observer, montrera combien le diagnostic de pénétration est parfois difficile : Un blessé

(1) Blandin, Épilepsie consécutive aux plaies du crâne par arme à feu, *Thèse de doctorat*, Paris, 1902.

avait été amené dans mon service à la suite d'une tentative de suicide ; il s'était tiré une balle dans la région temporale ; celle-ci avait perforé la paroi externe de l'orbite ; or la question qui se posait était de savoir où la balle était allée se loger et si elle n'avait pas perforé la paroi supérieure de l'orbite pour pénétrer dans le crâne ? Un de nos collègues, chirurgien des hôpitaux, fut appelé en mon absence pour examiner le blessé ; à ce moment, il n'existait aucun trouble nerveux, le patient répondait avec une parfaite lucidité aux questions qu'on lui posait. Mon collègue conclut à la non-pénétration intracranienne du projectile et à l'inutilité d'une opération. Le lendemain, je fus appelé à examiner à mon tour le blessé ; mon examen me laissa des doutes, et, beaucoup moins affirmatif sur la non-pénétration du projectile, je demandai qu'une radiographie fût faite sans tarder. Elle me démontra, comme je l'avais supposé, que le projectile avait pénétré à l'intérieur du cerveau. Je me suis trouvé plusieurs fois en présence de difficultés analogues, et je n'ai pas hésité à lever les doutes par l'intervention chirurgicale.

Dans les cas difficiles auxquels je fais allusion et où il est utile de diagnostiquer rapidement la pénétration cranienne, si l'on veut parer par une opération précoce aux accidents d'infection méningo-encéphalique, il faut s'enquérir soit auprès du blessé, soit dans son entourage, des circonstances dans lesquelles s'est produite la blessure (à quelle distance a été tiré le coup, quelle était le calibre de l'arme, quelle était sa direction), des phénomènes qui se sont produits immédiatement après la blessure ; il faut palper la région traumatisée, y rechercher l'existence d'une dépression osseuse ou d'esquilles ; l'exploration au stylet peut également rendre des services en permettant de reconnaître le trajet de la balle, la direction qu'elle a suivie, la perforation osseuse ou simplement l'existence d'esquilles ; mais ces explorations au stylet doivent être faites avec délicatesse et avec un stylet soigneusement stérilisé, après avoir préalablement désinfecté la plaie des téguments, pour éviter de semer l'infection dans les parties profondes. La ponction lombaire est appelée à fournir des renseignements précieux et sera utilement employée dans tous les cas douteux. Il en sera de même de la radiographie, qui peut révéler la présence du projectile à l'intérieur du crâne, comme dans les cas que j'ai cités précédemment.

En ce qui concerne le *siège* occupé par le projectile à l'intérieur du crâne, la radiographie peut seule nous fournir des renseignements précis. Il est rare qu'on puisse recourir à ce moyen d'exploration dans les premiers moments qui suivent le traumatisme ; le plus souvent c'est lorsque la plaie est cicatrisée que le blessé est soumis à l'examen radiographique, qui seul doit nous guider dans l'intervention faite secondairement en vue d'extraire le projectile. Je reviendrai,

à propos du traitement, sur les moyens qui nous permettent d'atteindre ce but.

TRAITEMENT. — Le chirurgien peut être appelé à intervenir pour les plaies du crâne par armes à feu dans deux conditions différentes : 1° au moment de la blessure ou peu de temps après (intervention primitive) ; 2° à une période éloignée des accidents du début, dans les cas relativement fréquents de la pratique civile, où le projectile séjourne dans la cavité cranienne (intervention secondaire) (1).

Bien entendu, nous aurons surtout en vue ici le traitement des fractures par armes à feu déterminées par les projectiles de petit calibre que nous avons fréquemment l'occasion d'observer, celles que provoquent les armes de guerre étant souvent au-dessus de nos ressources thérapeutiques.

Il n'est pas sans intérêt cependant d'exposer quelle fut la thérapeutique suivie vis-à-vis des plaies du crâne par armes de guerre pendant la campagne russo-japonaise. Matignon nous la fait connaître dans le passage suivant : « Dans les formations de l'avant, on n'intervenait pas dans les blessures du crâne. L'installation, le temps ne le permettaient pas. Tout au plus tentait-on l'ablation de quelques esquilles qui ne tenaient plus et que le tampon de gaze, qui nettoyait la plaie, pouvait facilement ramener. On protégeait les blessures du mieux qu'on le pouvait, et on évacuait aussi vite que possible sur les hôpitaux de l'arrière. Dans les hôpitaux de campagne, on ne faisait point de radiographies ou de radioscopies des projectiles qui auraient pu rester dans l'encéphale. Le temps manquait. Les médecins japonais préconisent l'ablation de toutes les esquilles. Ils recommandent de donner du jour, beaucoup de jour même, ce que faisaient aussi les chirurgiens russes, par des incisions larges sur le trajet du projectile réunissant les orifices d'entrée et de sortie. A la pince coupante, on régularise les anfractuosités osseuses. Ces larges ouvertures, par lesquelles passaient les hernies cérébrales, étaient considérées comme le meilleur moyen de prévenir la formation d'abcès du cerveau, complication la plus fréquente et cause la plus importante des décès. »

Déjà des chirurgiens anglais, parmi lesquels Trèves et Clinton Dent, avaient indiqué, dans leurs relations sur la guerre sud-africaine, la nécessité de la trépanation avec ablation large des fragments appliquée au traitement des plaies perforantes du crâne. Les opérations ont été nombreuses et ont donné des résultats favorables : elles ont permis d'éviter les complications septiques. Pour Hildebrandt, l'enseignement qui se dégage des faits observés pendant la guerre

(1) Consulter à ce sujet la *Thèse* de Lafoy, Contribution à l'étude de l'extraction des balles intracraniennes, Paris, 1904, n° 318.

des Boërs est la nécessité d'une intervention aussi précoce que possible dans les coups de feu du crâne.

Ceci dit, je reviens à l'étude des fractures déterminées par les projectiles de petit calibre qu'on rencontre dans la vie civile.

Je conserverai la division admise dans toute notre étude des fractures du crâne par armes à feu, et j'envisagerai successivement le traitement des fractures de la voûte et celui des fractures de la base.

Intervention primitive dans les fractures de la voûte. — Dans les fractures de la voûte avec simple enfoncement sans perforation cranienne, la conduite à tenir est celle que nous avons indiquée à propos des fractures de la voûte de cause quelconque ; il faut, s'il y a lieu, après désinfection du foyer de fracture, relever les fragments enfoncés.

Clinton Dent a insisté sur la nécessité d'intervenir dans les fracrures en gouttières, qui, en apparence minimes, s'accompagnent généralement d'une fracture de la table interne étendue, dont les fragments viennent perforer la dure-mère et léser le cerveau.

Plus intéressantes sont les fractures de la voûte avec *perforation cranienne* et *pénétration du projectile.* C'est pour elles surtout que l'intervention chirurgicale a été discutée, en particulier devant la Société de chirurgie de Paris en 1881, en 1894 et en 1900. Les chirurgiens, qui, pendant longtemps, s'étaient montrés abstentionnistes, se sont peu à peu ralliés à l'intervention, et je crois pouvoir avancer sans me tromper que les abstentionnistes sont aujourd'hui l'exception ; personnellement, je suis absolument partisan de l'intervention exécutée dans les conditions que je vais indiquer. Le chirurgien est en présence d'une fracture ouverte, et son but unique doit être, dans un premier temps opératoire, qu'il existe des symptômes nerveux ou non, d'assurer la désinfection de la plaie et de parer aux accidents de méningo-encéphalite ; il ne faut pas oublier, en effet, que ces accidents infectieux constituent notre plus redoutable ennemi et qu'ils enlèvent trop souvent, au bout de quelques jours, des blessés dont l'état ne paraissait pas inquiétant au moment où ils étaient observés pour la première fois. Notre unique souci doit donc être d'abord d'assurer la désinfection de la plaie, sans nous occuper à ce moment-là de l'extraction du projectile, qu'il faut remettre, faute de renseignements précis sur son siège, à une séance ultérieure. Attendre, pour intervenir, l'apparition des accidents infectieux serait une pratique dangereuse qui nous exposerait, dans la plupart des cas, à agir trop tard ; cependant, même en pareil cas, l'intervention doit être tentée et est susceptible de fournir de temps à autre des succès. A plus forte raison, l intervention s'imposerait s'il existait un trouble de compression quelconque. L'opération sera conduite de la façon suivante : on taillera dans les téguments du crâne un lambeau en fer à

cheval (fig. 54), dont le centre répondra à peu près à l'orifice de perforation du projectile ; ce lambeau sera rabattu et le trajet de la balle dans les téguments soigneusement désinfecté : au niveau de l'orifice osseux, on procédera d'abord à l'ablation des esquilles et des corps étrangers, puis à l'agrandissement de cet orifice en se servant de la pince à morcellement, de façon à mettre largement à nu la dure-mère, qu'on nettoiera avant de l'inciser. Cette membrane sera incisée crucialement, puis la bouillie cérébrale sous-jacente doucement évacuée ainsi que les caillots sanguins et les corps étrangers, s'il en existe. On arrêtera l'hémorragie, s'il y a lieu. J'ai le souvenir d'avoir extrait de la sorte de la substance nerveuse du lobe frontal, en me servant avec une extrême prudence d'une curette, quatre ou cinq fragments d'os qui avaient été entraînés par le projectile et qui se présentaient pour ainsi dire d'eux-mêmes à la curette. *Il faut en effet ne tenter l'extraction des corps étrangers et en particulier du projectile qu'autant qu'ils sont d'un accès facile et que leur extraction ne nécessite aucune manœuvre susceptible d'aggraver les lésions déjà existantes de la substance nerveuse.* On doit se dispenser de toute exploration faite dans la profondeur avec le stylet ou le doigt au delà des limites de la zone contusionnée. L'opération sera terminée par un bon drainage.

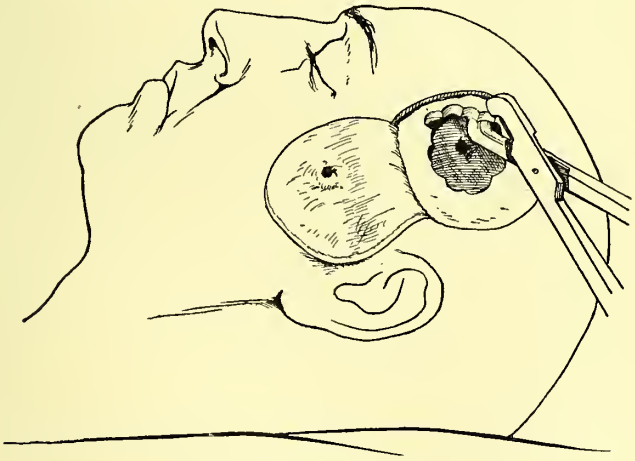

Fig. 54. — Agrandissement d'une plaie du crâne par arme à feu à l'aide de la pince à morcellement.

Il n'est pas douteux que cette manière de faire ait fourni d'heureux résultats et que de plus en plus elle entre dans la pratique chirurgicale. Elle a l'avantage non seulement de mettre à l'abri des accidents infectieux, mais encore de prévenir, dans une certaine mesure, l'apparition des accidents cérébraux tardifs. En régularisant la plaie, en enlevant les esquilles, les corps étrangers irritants, en désinfectant,

en relevant les lambeaux de la dure-mère, on prévient le développement de ces cicatrices épaisses, irrégulières, adhérentes, qui favorisent le développement des troubles épileptiques.

Intervention primitive dans les fractures de la base. — 1° *Fractures par armes à feu intéressant les sinus frontaux.* — La conduite à suivre est la même, en pareil cas, que pour les fractures de la voûte; il faut assurer la désinfection du trajet de la balle en se laissant guider de proche en proche par les lésions et en ayant soin de ne pas les aggraver par des explorations inutiles. On se souviendra, en outre, que, le foyer de fracture intéressant la cavité du sinus frontal qui est en communication normale avec les fosses nasales, il est indispensable d'assurer autant que possible la désinfection de ces cavités en même temps que le drainage de la fracture.

2° *Fractures par voie orbitaire.* — La conduite à tenir est la suivante : assurer aussitôt que possible la désinfection de la plaie orbitaire et cérébrale, enlever le projectile si on le peut, les corps étrangers et les esquilles, arrêter l'hémorragie, drainer l'étage antérieur du crâne. Pour atteindre ce but, le débridement de la plaie palpébrale suivi de drainage est insuffisant; il faut y joindre l'agrandissement de l'orifice osseux de perforation, ou mieux la trépanation sus-orbitaire du frontal, en réséquant même au besoin, comme le conseille Chipault, la voûte orbitaire jusqu'au trou optique pour se donner du jour. Dans un cas qui m'est personnel et où la balle, après avoir pénétré dans l'orbite à travers l'apophyse orbitaire externe, avait perforé la paroi supérieure de cette cavité pour entrer dans le cerveau, j'ai suivi la conduite suivante : je fis une longue incision parallèle à l'arcade sourcilière; je fis abaisser par un écarteur la lèvre inférieure de la plaie avec le globe oculaire, puis décollai le périoste qui tapisse la paroi supérieure de l'orbite ; celle-ci était assez largement exposée au fond de la plaie ; dans sa partie reculée, elle présentait un orifice de perforation par lequel s'écoulait du sang et de la matière cérébrale. Je réséquai à l'aide d'une pince à morcellement la portion du frontal qui répond à l'arcade sourcilière, puis de proche en proche la paroi supérieure très profondément, sans atteindre toutefois le trou optique. Dans cette vaste brèche, qui me permettait de drainer largement l'étage antérieur du crâne, apparaissait la dure-mère distendue par une petite quantité de sang qui lui donnait une teinte bleutée très caractéristique. Cette membrane fut largement incisée, le foyer de contusion cérébrale complètement évacué des caillots et de la substance cérébrale réduite en bouillie; avec mon doitg, j'explorai doucement les parties voisines à la recherche du projectile ou de débris osseux que je ne trouvai pas ; je terminai l'opération en laissant un gros drain qui plongeait par une de ses extrémités dans le foyer de contusion cérébrale et sortait d'autre part par ma plaie opératoire. Par suite de circonstances absolument indépendantes de

ma volonté, l'opération n'avait pu être pratiquée que deux jours après l'accident, et le but que je me proposais en trépanant, prévenir l'apparition de la méningo-encéphalite par désinfection du foyer contus, ne put être atteint; j'étais intervenu trop tard, le blessé ne tarda pas à succomber. L'opération avait eu l'avantage de me montrer combien est large le drainage qu'on peut obtenir en suivant la technique que je viens de décrire; je crois la résection de la voûte préférable à la simple trépanation sus-orbitaire du frontal; elle permet un nettoyage plus parfait du foyer de contusion et assure le drainage au point le plus déclive. Si, par exception, on se trouvait en présence d'une hémorragie profonde, abondante, qu'il soit impossible d'arrêter par les moyens ordinaires, on pourrait être amené à faire la ligature de la carotide primitive.

3° ***Fractures par voie buccale.*** — L'indication est d'assurer autant que possible l'antisepsie des cavités buccale et nasale avec lesquelles le trajet de la balle est en communication.

Si l'hémorragie était très abondante et tenace et qu'on soupçonne la blessure d'un gros vaisseau, on pourrait, comme le conseille Lejars (*Chirurgie d'urgence*), en rabattant le nez par la méthode d'Ollier, se créer une large voie d'accès et réaliser un tamponnement élevé et profond. Après abaissement du nez, on peut tamponner la voûte du pharynx, les sinus sphénoïdaux, le plafond des fosses nasales. On tamponne avec de longues mèches de gaze, qu'on fait sortir par leur extrémité antérieure à travers les narines, après avoir remis le nez en place.

4° ***Coups de feu de la région auriculaire.*** — Si la balle s'est arrêtée dans le conduit auditif sans pénétrer dans la caisse, son extraction ne présente pas généralement de bien grandes difficultés, et elle doit être faite immédiatement après l'accident, en s'aidant au besoin du décollement et de l'incision de la paroi postérieure du conduit membraneux. Mais les cas vraiment intéressants au point de vue thérapeutique sont ceux où le projectile a pénétré profondément dans l'oreille. Cette question a fait l'objet d'une discussion à la Société de chirurgie de Paris (1907), à propos d'un rapport de L. Picqué.

Le principe de l'intervention précoce, admis dès 1888 par Berger, est généralement accepté aujourd'hui par les chirurgiens. Il faut appliquer à ces fractures compliquées de l'oreille le traitement qui convient aux fractures compliquées en général. L'intervention précoce a pour but de prévenir l'infection du foyer de fracture, qui a pour conséquence une suppuration interminable et souvent des accidents de méningite liés à la propagation de l'infection aux méninges à travers les fissures multiples qui rayonnent autour du trajet de la balle.

Or le foyer de fracture communiquant avec le milieu extérieur est

voué fatalement à l'infection. Le chirurgien doit donc, comme l'a dit Sébileau, se résoudre à intervenir « lors même que nul symptôme grave, nulle complication ne lui forcent la main ». « Il devra s'appliquer à transformer le trajet étroit et tortueux du projectile en une brèche largement ouverte vers l'extérieur. Cette brèche, débarrassée des esquilles et corps étrangers accessoires, devra représenter un entonnoir évasé au dehors, répondant par son sommet au projectile et parfaitement disposé pour l'évacuation des liquides septiques, des débris d'os qui ont pu échapper au cours de l'opération et du projectile lui-même secondairement libéré, comme le fait s'est produit dans mon observation personnelle » (Picqué).

Doit-on s'en tenir là dans l'opération primitive ou la compléter en recherchant systématiquement le projectile. Il est évident que, si le projectile se présente pour ainsi dire de lui-même aux instruments de l'opérateur, s'il peut être extrait sans danger, on ne devra pas hésiter, il faut l'enlever primitivement. Mais il n'en est pas toujours ainsi, et alors les avis sont partagés.

Dans la dernière discussion de la Société de chirurgie de Paris, Picqué, Sieur, Sébileau ont admis que l'opération précoce était surtout destinée à prévenir l'infection inévitable et qu'elle ne devait pas avoir pour but l'extraction sytématique d'un projectile profond et difficile à désenclaver. Je me range à cette opinion, d'autant plus que, chez la plupart des sujets, au moment où a lieu l'intervention primitive, qui est en somme une opération de nécessité, qu'on devra exécuter le plus rapidement possible après l'accident, on n'a pas eu le temps ni les moyens en général de localiser le projectile par la radiographie; dans ces conditions, la recherche de ce projectile faite aveuglément peut causer des désordres graves : l'abstention me paraît donc, en pareil cas, la meilleure conduite à suivre. Mais il doit être bien établi que, si l'intervention primitive n'a pas pour but l'extraction systématique du projectile, celle-ci doit être faite secondairement. Elle est absolument nécessaire. « Du jour où il est infecté, on peut tenir pour certain que l'os suppurera tant que restera en lui un fragment du corps étranger » (Sébileau). Cet auteur rapporte des exemples très probants de suppurations de l'oreille entretenues pendant de longues années (jusqu'à vingt ans dans un cas) par la présence du projectile.

Cependant tous les auteurs ne partagent pas notre manière de voir : Pierre Delbet a admis, devant la Société de chirurgie, que l'extraction du projectile devait être le but même de l'intervention ; il considère qu'on doit être ménager des opérations précoces, c'est-à-dire antérieures à toute tentative de localisation.

Indépendamment des moyens purement chirurgicaux, les blessés du crâne par armes à feu sont appelés à bénéficier largement de la thérapeutique médicale, dont il a été précédemment question à propos

des fractures du crâne en général ; on essaiera de lutter, au début, contre le shock traumatique, plus tard contre les phénomènes congestifs.

J'insiste encore sur un point très important de la thérapeutique : il est absolument nécessaire de maintenir les blessés dans le repos et le silence le plus absolus. Les chirurgiens qui ont observé des plaies du crâne par armes à feu pendant la guerre de 1870 et pendant les guerres récentes ont montré les effets déplorables qu'avaient eu pour les blessés les transbordements effectués dans les différentes formations sanitaires.

Intervention secondaire dans les fractures du crâne par armes à feu. — Cette intervention a pour but l'extraction des projectiles, qui, n'ayant pu être enlevés dans l'opération primitive, séjournent dans la substance encéphalique. Les indications de la trépanation en pareil cas méritent d'être discutées, car les blessés ne se présentent pas toujours dans les mêmes conditions cliniques. Il en est qui, depuis l'accident, ont conservé des troubles nerveux, généralement paralytiques ; or la question est de savoir si ces troubles sont en relation avec la présence du projectile dans le crâne, ou s'ils sont la conséquence de la destruction d'un centre ou de la section d'un faisceau de transmission au moment de l'accident. La radiographie, en renseignant sur le siège du projectile, peut éclairer la question, car, s'il est démontré que la balle occupe un point des centres nerveux dont les lésions sont tout à fait indépendantes des phénomènes nerveux observés, on ne peut guère espérer faire disparaître ces accidents par une opération, et celle-ci devient discutable, à moins que de parti pris on ne soit décidé à extraire tous les projectiles inclus dans l'encéphale pour mettre le malade à l'abri de complications secondaires ; c'est un point sur lequel je vais revenir dans quelques instants.

D'autres blessés, après n'avoir présenté pendant des mois et même des années aucun accident, voient survenir des troubles tardifs (céphalalgie, épilepsie, paralysie, abcès) : dans ces cas-là, il n'est pas douteux que les phénomènes observés puissent être imputés au séjour du projectile, et la trépanation s'impose, guidée par la radiographie.

Enfin, d'autres fois, et ce sont là les cas les plus embarrassants, la balle est bien tolérée, et le sujet ne présente aucun trouble nerveux. Se basant sur ce fait que le projectile a été souvent toléré indéfiniment, certains auteurs sont partisans de l'abstention chirurgicale ; cette conduite ne me paraît pas la meilleure, car le corps étranger peut toujours devenir, à un moment donné, le point de départ d'accidents qu'il est impossible de prévoir et qui nécessitent, lorsqu'ils ont éclaté, des interventions toujours plus graves et plus aléatoires dans leurs résultats définitifs que la simple extirpation du projectile faite

à froid; il faut savoir que parfois la mort subite a été causée par le projectile.

Aussi j'estime que, lorsqu'on est en présence d'un projectile séjournant dans l'encéphale, il est toujours préférable, en principe, d'en faire l'extraction.

Il y a des cas cependant dans lesquels l'intervention mérite d'être discutée : l'*ancienneté de la blessure* peut être une contre-indication ; on sait en effet que, plus on s'éloigne de l'époque de l'accident initial, moins les complications graves ont tendance à se produire (il y a cependant à cette règle des exceptions, puisqu'on a vu des méningo-encéphalites éclater au bout de dix ans) ; on peut, dans un cas d'accident très éloigné, discuter l'opportunité de l'opération.

De même le *morcellement de la balle* peut créer une contre-indication; on sait que, dans certains cas, les fragments du projectile « s'épanouissent à la façon d'une gerbe dans la substance cérébrale à des profondeurs différentes ». On conçoit que, si les fragments sont éloignés les uns des autres, la recherche de chacun d'eux pris isolément peut rendre l'opération beaucoup plus complexe et les dégâts plus étendus. Les résultats fournis par la radiographie seront en pareil cas un guide précieux pour le chirurgien.

Enfin il faudra tenir compte, au point de vue de l'extraction du projectile, *du siège occupé par ce dernier*; en effet, sous le prétexte que la balle pourrait un jour provoquer des accidents, il ne faudrait pas produire des désordres plus grands que ceux causés par la balle elle-même. Il y a du reste, grâce aux perfectionnements de la technique opératoire, bien peu de régions inaccessibles aujourd'hui au chirurgien. Péan a enlevé, il y a déjà longtemps, une balle de la région de la selle turcique; Poirier a extirpé avec succès une balle qui occupait le ventricule latéral ; Barker et Chipault ont extrait avec succès des projectiles qui siégeaient dans le corps calleux ; Dollinger a pu saisir avec succès également une balle logée dans le cervelet. Il est évident que c'est seulement en présence d'accidents graves présentés par le blessé qu'on devrait se décider à intervenir pour des projectiles logés dans les noyaux gris centraux, dans les ventricules, dans le tronc cérébral ; mais ce sont là des cas rares, car le plus souvent, lorsque le tronc cérébral est intéressé, le blessé a succombé rapidement après l'accident.

Lorsqu'on aura décidé d'extraire le projectile, il faudra pratiquer l'opération dès que le blessé sera en état de la supporter et qu'il sera à l'abri des accidents primitifs. Bien entendu, on n'intervient jamais que guidé par les renseignements que la radiographie est susceptible de fournir.

Je ne peux décrire ici en détails la technique employée pour déterminer le siège du projectile. Je rappellerai seulement que, parmi les méthodes proposées, c'est à celle de Contremoulins, dont il a été sou-

vent question dans ces dernières années, qu'on donne généralement la préférence ; on ne compte plus aujourd'hui les succès qu'elle a fournis.

« Le principe de cette méthode, d'après Marion, est le suivant : 1° déterminer dans l'espace le siège du projectile par rapport à trois points précis du squelette cranio-facial relevés au moyen d'un compas spécial ;

2° Relever le siège du projectile dans l'espace au moyen du compas qui a déjà relevé les points choisis sur le squelette cranio-facial ; transporter les indications obtenues au moyen d'un autre compas sur la tête du malade.

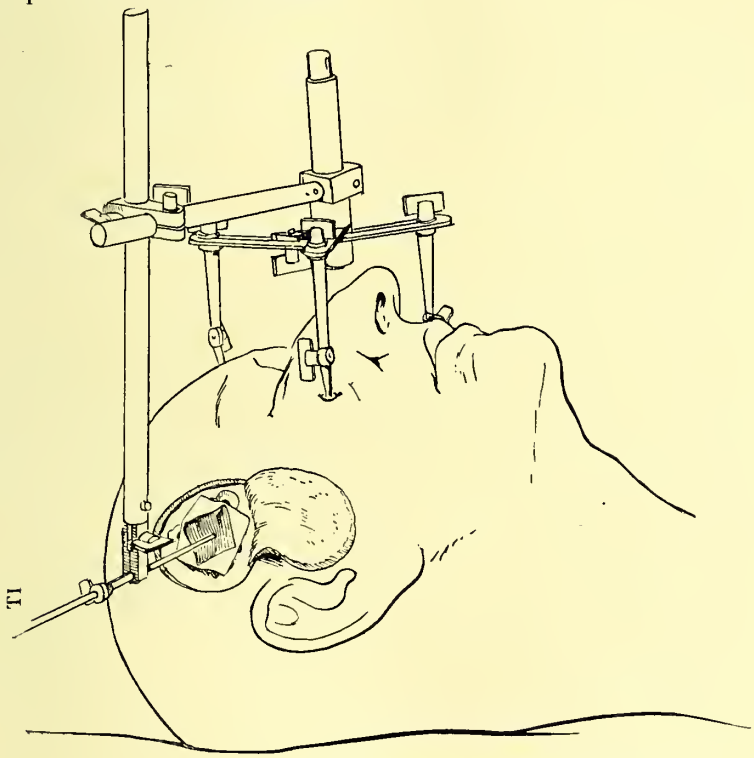

Fig. 55. — Compas chirurgical mis en place (d'après Marion).

Pour toutes ces opérations, le rôle du chirurgien est nul ; celui-ci se contente, une fois l'indication donnée sur le crâne, de se laisser guider par elle. » Je renvoie, pour tout ce qui concerne la technique de la méthode, à la description qu'on a donnée Marion dans sa *Chirurgie du système nerveux* (p. 107 et suiv.) La figure 55, que j'emprunte à cet ouvrage, montre le compas chirurgical mis en place ; la tige indicatrice TI indique le point où il faut trépaner, la direction qu'il faut suivre pour atteindre le projectile, la profondeur à laquelle il est

situé; la tige indicatrice peut être enfoncée dans le cerveau jusqu'au contact du projectile et servir de guide à une pince qu'on enfonce pour saisir le corps étranger. Les manœuvres de préhension doivent être faites avec douceur pour ne pas déplacer la balle (1). Il est une autre méthode de recherche, celle de Rémy et Peugnez, qui mérite également d'être signalée.

Les résultats fournis par l'extraction secondaire du projectile sont appréciés dans la thèse de Lafoy (1904). Cet auteur n'a pas relevé un seul cas de mort opératoire; il admet, d'autre part, que le projectile est presque toujours rencontré et extrait lorsque l'opération est méthodique; les cas où il a dû être abandonné sont rares; enfin il rapporte un certain nombre de cas dans lesquels les troubles ont complètement disparu après l'opération ou se sont notablement améliorés. Les suites éloignées paraissent généralement favorables.

L'intervention secondaire est également de mise pour l'*extraction des corps étrangers inclus dans les cavités de l'oreille* et qui n'ont pu être extraits au moment de l'accident; le corps étranger, en effet, situé en milieu septique, est appelé à provoquer autour de lui une suppuration interminable compliquée de carie des os, d'accidents méningés, d'ulcérations vasculaires, etc., et, comme il ne peut s'éliminer spontanément, il est indispensable d'aller à sa recherche. Le chirurgien doit régler son intervention sur l'examen otoscopique, l'étude des troubles subjectifs et surtout sur les résultats fournis par la radiographie; il peut être amené, dans certains cas, à faire des résections étendues du temporal et des opérations difficiles pour désenclaver le projectile; il peut assister aussi, au cours de l'opération, — le fait a été plusieurs fois signalé, — à des hémorragies très graves, d'origine sinusale, ou artérielle, succédant soit au déplacement du projectile, soit à la blessure de ces vaisseaux dans une fausse manœuvre. Le tamponnement des cavités de l'oreille doit être tenté tout d'abord pour arrêter l'hémorragie; il suffira en cas d'hémorragie sinusale ; mais, lorsqu'on est en présence d'une hémorragie venant de la carotide interne, il peut être insuffisant, et, comme dans un cas de Reverdin, on peut être conduit à lier la carotide primitive au niveau du cou.

Quoi qu'il en soit, *plusieurs voies d'accès* ont été proposées pour atteindre le projectile; mais aucune d'elles n'est applicable à tous les cas. Il faut savoir, comme l'a dit Delbet, choisir dans chaque cas particulier la voie qui paraît la plus simple et la plus sûre. Il n'y a pas une voie unique pour atteindre des projectiles dont le siège peut être très différent. Trois voies ont été préconisées : la voie rétro-

(1) On trouvera aussi dans le tome I, p. 64, du *Nouveau Traité de chirurgie* (A. Le Dentu et Pierre Delbet), la description du dispositif de l'appareil de Contremoulins et de son emploi pour l'extraction d'une balle intracranienne.

auriculaire, la voie préauriculaire, la voie sus-auriculaire. C'est à la voie rétro-auriculaire qu'on donne généralement la préférence ; toutefois la voie préauriculaire, préconisée par Gangolphe et Piraud, convient aux cas où le projectile est venu se loger dans la région préauriculaire, et la voie sus-auriculaire avec décollement de la dure-mère suivie par Pierre Delbet est bonne quand la balle occupe une position antépétreuse et qu'elle est rapprochée de la pointe du rocher.

Je ne saurais terminer cette étude sur l'extraction des corps étrangers intracraniens sans rappeler les services qu'ont pu rendre dans la découverte des projectiles les avertisseurs électriques, tel le révélateur électrique Trouvé. Peugnez a également imaginé un appareil qui joue à la fois le rôle d'avertisseur, lorsqu'il entre en contact avec le projectile et celui d'extracteur grâce à des griffes dont son extrémité est munie.

VI. — COMPLICATIONS DES TRAUMATISMES CRANIENS

A. — COMPLICATIONS INTÉRESSANT LES PARTIES MOLLES PÉRICRANIENNES.

J'étudierai successivement les *complications primitives* : épanchements de sang, de liquide céphalo-rachidien et d'air, qui peuvent siéger entre les différentes couches péricraniennes, et les *complications secondaires infectieuses*.

I. — COMPLICATIONS PRIMITIVES.

1° **Épanchements sanguins.** — Ceux-ci peuvent être sous-cutanés, sous-aponévrotiques et sous-périostiques.

Les épanchements sous-cutanés et sous-aponévrotiques ont été étudiés au début de ce livre à propos des contusions du crâne ; j'y renvoie le lecteur (Voy. p. 46).

Il en est de même pour les épanchements sous-périostiques, dont une variété, le céphalématome, a été décrite à propos des fractures du crâne chez l'enfant (Voy. p. 104), et dont la seconde variété sera étudiée au chapitre qui traite des tumeurs sanguines communiquant avec les sinus craniens (Voy. p. 277).

L'infiltration de sérosité pure ou sanguinolente, qui constitue la bosse séro-sanguine, occupe généralement le tissu cellulaire sous-cutané ; mais parfois les lésions sont plus profondes, et l'infiltration sanguine peut s'étendre jusqu'au niveau et au-dessous du périoste, et même jusqu'aux parties molles sous-jacentes aux os du crâne.

« On admet généralement, dit Tarnier, que l'infiltration séreuse

est le résultat de l'afflux du sérum contenu dans les vaisseaux de la région, à l'endroit où la compression est la moindre ; voilà pourquoi la bosse séro-sanguine correspond au vide de l'orifice utérin pendant la période de dilatation et à celui de la vulve pendant la période d'expulsion, quand ces périodes se prolongent. »

Je ne dirai ici que quelques mots des BOSSES SÉRO-SANGUINES observées chez le nouveau-né *à la suite du travail de l'accouchement* et dont l'histoire appartient surtout à l'obstétrique. Ces bosses séro-sanguines présentent une coloration rouge plus ou moins foncée: il existe assez souvent à leur surface des phlyctènes, qui peuvent se crever pendant l'accouchement, laissant ainsi le derme à nu ; leur forme est généralement arrondie, parfois ovale; leur consistance molle ; leur volume variable (de 2 à 5 centimètres d'après Depaul). Le siège de la bosse séro-sanguine varie sur le crâne avec la position du sommet : dans les positions occipito-antérieures, le pariétal antérieur descendant avant le pariétal postérieur, c'est sur le pariétal antérieur que siège la bosse séro-sanguine, au niveau de son angle postéro-supérieur ; dans les positions occipito-postérieures, la bosse séro-sanguine siège à l'angle supéro-antérieur du pariétal, qui est en rapport avec l'arcade du pubis.

Les bosses séro-sanguines constituent généralement une lésion sans gravité ; elles disparaissent spontanément en un temps plus ou moins long. S'il existait à leur surface des phlyctènes ouvertes, il serait indispensable d'en assurer la désinfection et d'appliquer un pansement protectif pour éviter l'infection de la collection sous-jacente. Si celle-ci venait à se produire, il faudrait assurer l'évacuation du contenu purulent de la poche par les procédés ordinaires.

2° **Épanchements de liquide céphalo-rachidien.** — Ils ont été décrits sous la dénomination de céphalhydrocèle traumatique à propos des fractures du crâne chez l'enfant (Voy. p. 113). C'est en effet presque exclusivement dans les premières années de la vie qu'on les observe ; cependant, exceptionnellement, on a signalé leur existence chez l'adulte. Cette rareté des épanchements de liquide céphalo-rachidien chez l'adulte s'explique par ce fait qu'à cet âge la dure-mère se laisse plutôt décoller qu'elle ne se déchire, condition indispensable pour la production du phénomène morbide.

3° **Emphysème traumatique péricranien. Pneumatocèle du crâne. Fistules aériennes.** — **L'emphysème traumatique** est caractérisé par l'infiltration de l'air dans le tissu cellulaire qui sépare les enveloppes péricraniennes. C'est là une complication rare, qui a pour origine une fracture intéressant les parois des cavités aériennes annexes du crâne (sinus frontaux, cellules mastoïdiennes). On l'a observée à la suite d'une fracture de la lame antérieure du sinus frontal, dans le cas de fractures de l'ethmoïde et de

la voûte orbitaire, et encore à la suite d'une fracture intéressant la table externe de l'apophyse mastoïde.

L'emphysème se traduit par ses symptômes ordinaires : tuméfaction molle de la peau, indolente, sauf au voisinage du trait de fracture, sonore à la percussion, réductible par les pressions digitales, qui amènent la diffusion du gaz vers les régions voisines, en provoquant une sensation spéciale de crépitation gazeuse. Le plus souvent l'emphysème est localisé au voisinage de la région traumatisée (frontale, palpébrale, auriculaire), mais il peut se généraliser, comme dans un cas cité par Desprès, à la presque totalité des téguments craniens.

L'emphysème traumatique n'est pas par lui-même une complication grave ; les sujets qui ont succombé étaient atteints de lésions cérébrales profondes. Il suffit, en pareil cas, de prévenir la pénétration de l'air sous les téguments en agissant par un pansement compressif sur l'orifice de communication avec les cavités aériennes et en conseillant au malade d'éviter tous les mouvements forcés d'expiration : l'orifice se cicatrise, et peu à peu les gaz épanchés se résorbent.

Pneumatocèle du crâne. — Nous sommes ici en présence d'une véritable tumeur gazeuse bien limitée, *située sous le périoste cranien décollé mais non déchiré*, et consécutive à la filtration de l'air à travers une perforation intéressant la paroi osseuse des cavités aériennes annexes du crâne.

La pneumatocèle peut être d'origine *traumatique*, la perforation succédant soit à une fracture qui occupe la paroi antérieure du sinus frontal, ce qui est le cas le plus fréquent, soit à une fracture de la table externe de l'apophyse mastoïde. Mais l'origine traumatique n'est pas la seule qui puisse être invoquée dans la production de la pneumatocèle ; il y a des pneumatocèles *spontanées*, qui succèdent à la résorption et à l'atrophie du tissu osseux, et des pneumatocèles *consécutives à des lésions d'ostéite*. Suivant en cela l'exemple de la plupart des auteurs classiques, j'étudierai, à propos des tumeurs des parties molles du crâne, ces diverses variétés des pneumatocèles dans un chapitre d'ensemble (Voy. p. 285).

Fistules aériennes. — Celles-ci sont tout à fait exceptionnelles. Chipault les divise en *fistules aériennes transitoires*, susceptibles de guérir spontanément au bout d'un temps plus ou moins long ; Boullet en a rapporté en 1869 un bel exemple dans lequel la fistule avait succédé à une fracture ouverte des cellules mastoïdiennes; et en *fissures aériennes durables*, dont Chipault a rapporté une observation concernant le sinus frontal.

II. — COMPLICATIONS SECONDAIRES, INFECTIEUSES.

Les infections consécutives aux traumatismes intéressant les parties molles péricraniennes sont **localisées** ou **diffuses**.

Les infections **localisées** se traduisent par de la rougeur avec tuméfaction des bords de la plaie, des phénomènes douloureux, de la fièvre et des troubles généraux plus ou moins intenses suivant le degré de l'infection. Il existe autour de la plaie enflammée et suppurante des traînées lymphangitiques, qui s'accompagnent d'engorgement douloureux des ganglions voisins. En pareil cas, si l'on veut prévenir les inflammations diffuses de voisinage, il faut avoir soin d'éviter tout ce qui peut favoriser la rétention septique dans la plaie, et, dans ce but, débrider celle-ci s'il y a lieu, enlever les points de suture s'il en existe, faire des irrigations, maintenir la plaie béante et recourir aux pansements humides, tant que l'inflammation n'a pas cédé. Si ces prescriptions sont bien suivies, la réparation se fera généralement d'une façon rapide. Bien entendu, les cheveux auront toujours été rasés au voisinage de la plaie et le cuir chevelu nettoyé à grande distance.

Les infections **diffuses** ont un caractère beaucoup plus grave. Elles sont le plus souvent consécutives à des infections localisées mal traitées; elles étaient surtout fréquentes avant l'application de la méthode antiseptique. Parmi ces complications diffuses, il faut citer l'***érysipèle*** et le ***phlegmon diffus*** du cuir chevelu.

Cette dernière affection arrêtera seule notre attention.

Le ***phlegmon diffus du cuir chevelu***, décrit pour la première fois par Dupuytren et plus tard dans la thèse de Guibal (1869), est particulièrement rare. On l'a vu compliquer des plaies contuses, irrégulières, mal désinfectées et pansées d'une façon défectueuse, ou encore un érysipèle du cuir chevelu. Le phlegmon occupe la couche cellulaire sous-aponévrotique. Il se traduit par les signes ordinaires de la suppuration : douleur, chaleur, œdème des téguments, troubles généraux plus ou moins graves, pouvant revêtir dans certains cas le caractère ataxo-adynamique; la nappe purulente soulève le cuir chevelu décollé; elle met à nu le périoste, qui peut être lui-même décollé ; puis peu à peu la suppuration devient superficielle et se fait jour au dehors à travers la peau ulcérée. Il est rare qu'on assiste à la nécrose des os du crâne ; mais le malade peut succomber à des accidents d'infection purulente, à des accidents de méningo-encéphalite ou simplement par cachexie. « Le diagnostic est à faire avec l'érysipèle et l'ostéomyélite. Avec l'érysipèle, il est d'autant plus délicat que les deux affections peuvent coexister; la rougeur des téguments et l'engorgement des ganglions sont toutefois beaucoup plus nets dans l'érysipèle. Avec l'ostéomyélite, il semble difficile d'arriver à un diagnostic précis avant l'incision, qui montre le siège exact du pus au-dessus ou au-dessous du périoste cranien » (Chipault).

L'intervention chirurgicale doit être précoce ; on fera de multiples incisions dans toute l'étendue de la surface suppurante; celle-ci sera

largement drainée et irriguée. La guérison sera plus ou moins rapidement obtenue; elle sera surtout lente à se faire lorsque les os auront été mis à nu sur une large étendue; mais à la longue les téguments finiront toujours par se recoller.

B. — COMPLICATIONS ENCÉPHALIQUES DES TRAUMATISMES CRANIENS.

Duret, en 1878, dans sa thèse de doctorat sur les traumatismes cérébraux, a admis que les accidents nerveux déterminés par ces traumatismes pouvaient être distingués en *primitifs*, *secondaires* et *tertiaires*.

Les **ACCIDENTS PRIMITIFS DE CAUSE MÉCANIQUE** débutent au moment de l'accident ou dans les heures qui suivent; ce sont la commotion, la contusion, la compression cérébrale, dont l'étude est si complexe.

Les **ACCIDENTS SECONDAIRES DE CAUSE INFECTIEUSE** sont la conséquence d'une infection propagée au cerveau ou à ses enveloppes et ayant pour point de départ le foyer de fracture; ce sont la méningo-encéphalite, la hernie et l'abcès du cerveau.

Les **ACCIDENTS TERTIAIRES OU TARDIFS**, qui peuvent apparaître des années après le traumatisme, sont d'*origine cicatricielle*; ils se traduisent par de la céphalée, des troubles épileptiques, paralytiques, psychiques, etc.

Je vais décrire successivement ces trois groupes d'accidents.

I. — ACCIDENTS PRIMITIFS.

Ces accidents sont la *commotion*, la *contusion*, la *compression cérébrale*. J'adopte cette classification, admise dès la fin du XVIIIe siècle par J.-L. Petit, bien que, en ce qui concerne la commotion et la contusion, la distinction qu'on a cherché à établir soit assez artificielle; nous verrons bientôt, en effet, que la commotion n'est pas une altération fonctionnelle des centres nerveux sans lésion matérielle, comme on l'a cru pendant longtemps, mais qu'elle s'accompagne de lésions cellulaires appréciables par les méthodes histologiques modernes; la commotion représenterait ainsi le premier degré de la contusion. Cependant il existe, dans les manifestations cliniques observées dans les deux cas et dans l'étendue des lésions anatomiques des différences telles que la division depuis si longtemps admise par la grande majorité des auteurs me paraît digne d'être conservée.

Je tiens à faire remarquer que, en clinique, ces trois états morbides (commotion, contusion, compression), que j'étudie ici séparément pour les besoins de ma description, sont souvent associés.

1° **Commotion de l'encéphale**. — On donne le nom de commotion encéphalique à un ensemble de troubles nerveux, d'intensité et de durée variables, caractérisés par l'arrêt ou la suppression brusque du fonctionnement encéphalique. Il existe une abolition des facultés intellectuelles et une diminution de toutes les fonctions de la vie de relation : sensibilité et mouvement, avec conservation mais amoindrissement notable des fonctions de nutrition (Gosselin).

ÉTIOLOGIE. — La commotion peut être *directe* consécutive à un traumatisme agissant directement sur le crâne (fractures de cause quelconque, fractures par armes à feu), ou *indirecte* consécutive à une chute sur les pieds, les genoux, les fesses, la violence traumatique étant transmise au crâne par l'intermédiaire de la colonne vertébrale.

HISTORIQUE. — Boirel, en 1677, avait deviné, dans son *Traité des plaies de tête*, l'existence de la commotion, qu'il considérait comme une contusion faible sans rupture d'aucune partie du cerveau. Littre, en 1705, distinguait nettement la commotion, qu'il considérait comme une affection fonctionnelle des autres affections traumatique du crâne. Mais c'est surtout avec les travaux de J.-L. Petit, de l'Académie de chirurgie, de Dupuytren et Boyer, que la commotion prit une place à part à côte de la contusion et de la compression cérébrales. Elle a suscité depuis lors de très nombreux travaux, parmi lesquels il faut mentionner particulièrement : le mémoire de Fano présenté à la Société de chirurgie en 1853; les travaux de Fischer (1871), de Koch et Filehne (1874), sur sa pathogénie; la remarquable thèse de Duret sur les traumatismes cérébraux (Paris, 1879); les leçons sur les traumatismes cérébraux de Duplay (Paris, 1883); le mémoire de Polis, dans la *Revue de chirurgie* (1894); la thèse de Braquehaye sur la méthode graphique appliquée à l'étude des traumatismes cérébraux (1895); le travail de Kramer sur la pathogénie de la commotion (1894); les articles de Mauclaire dans la *Presse médicale* (1899) et dans le *Dictionnaire de physiologie* de C. Richet (1899); celui de Courtney (1899); les articles de nos traités de chirurgie; la revue critique de J. Lépine dans la *Revue de médecine* (1900); la théorie nouvelle de la commotion cérébrale exposée par Roncali dans les travaux de neurologie chirurgicale de Chipault (1900).

Malgré ces travaux, dont on pourrait allonger indéfiniment la liste, nous allons voir que les lésions anatomiques et la pathogénie de la commotion sont encore insuffisamment connues et appellent de nouvelles recherches.

SYMPTOMES. — Tous les auteurs ont admis trois degrés dans la commotion cérébrale : la ***commotion légère***, la ***commotion grave***, la ***commotion foudroyante***.

La ***commotion légère*** est caractérisée par des troubles sans gravité et passagers : le blessé est étourdi, il a des éblouissements, des tintements d'oreille, des sensations subjectives lumineuses ; ses jambes fléchissent, il titube, il cherche un appui, sa face pâlit, il perd connaissance, sa respiration est faible, superficielle, son pouls petit et ralenti. Mais ces accidents sont passagers ; le blessé revient à lui au bout de quelques secondes ou de quelques minutes, rarement davantage, ne se rappelant pas les circonstances dans lesquelles s'est produit l'accident. Il persiste pendant quelques heures un peu de lourdeur de tête, de fatigue générale et d'inaptitude au travail ; puis peu à peu tous les troubles disparaissent.

Dans la ***forme grave*** de la commotion, le sujet tombe comme une masse, sans pousser un cri ; il est inerte et sans connaissance. « La résolution musculaire est complète ; les membres soulevés retombent lourdement. L'intelligence ne peut être éveillée par aucun excitant ; la face est pâle et sans expression, mais les traits immobiles conservent leur régularité et ne sont nullement déviés : les paupières abaissées recouvrent le globe oculaire, qui est fixe, immobile et brillant ; les pupilles sont généralement dilatées et immobiles à la lumière » (Duplay). On note l'abolition des sensibilités générales et spéciales (ouïe, vision, odorat) ; les extrémités sont froides ; le blessé ne peut avaler, il rejette les aliments qu'il avait pris avant l'accident ; il expulse involontairement ses matières fécales, ses urines ; il y a parfois même émission de sperme. C'est à cet état de contraction des muscles de l'économie que certains auteurs ont donné le nom de stade tétanique de la commotion.

Les caractères du pouls et de la respiration sont très particuliers : le pouls est mou, petit et *extrêmement ralenti*, battant de 40 à 60 pulsations à la minute, quelquefois moins ; la respiration est très faible, très superficielle, entrecoupée de temps à autre par de profondes inspirations.

Dans les cas favorables, on voit, au bout d'un temps plus ou moins long, les accidents s'améliorer peu à peu ; le coma est moins profond et le blessé réagit aux excitations extérieures ; si on le pince, il accuse de la douleur et présente des mouvements de défense ; si on l'appelle à haute voix, il répond par des mots inintelligibles et des grognements ; mais, dès que l'excitation a cessé, il retombe dans le coma, et, pour montrer combien le coma est profond, on peut citer l'exemple d'une femme dont parle Boyer qui accoucha sans en avoir conscience. La déglutition des liquides versés au fond de la bouche, impossible au début, s'effectue peu à peu ; le pouls devient plus fréquent et mieux frappé ; au relâchement des sphincters observé au début succède la constipation et la rétention d'urine ; on assiste au retour graduel, mais *toujours très lent*, de la sensibilité d'abord, puis de la motilité, et en dernier lieu de l'intelligence : longtemps

le malade conserve un air hébété, comprend difficilement les questions qu'on lui pose et y répond d'une façon obscure ; il a perdu la mémoire, souvent aussi il n'a pas conscience des actes qu'il exécute ; « ce sont principalement les facultés intellectuelles, écrit Duplay, qui présentent les troubles les plus persistants et les plus variés. La plupart des malades n'ont pas gardé la mémoire de leur accident ; quelques-uns ont perdu totalement la mémoire d'une langue étrangère ou de certains noms qu'ils remplacent par d'autres sans s'en apercevoir. D'autres, semblables aux vieillards, ne se rappellent que les faits récents ou ceux qui se sont passés dans leur enfance. Toutefois on doit admettre que, à moins de complications, le retour à l'intégrité de l'intelligence est la règle pour la commotion cérébrale » (Duplay).

Ce qui caractérise en somme le retour des malades atteints de commotion vers la vie normale, c'est la lenteur avec laquelle se fait l'amélioration des symptômes, et encore cette amélioration n'est-elle pas toujours régulière. On voit des blessés qui conservent pendant plus ou moins longtemps de la céphalée, une certaine faiblesse musculaire, des vertiges, des étourdissements.

Il en est qui présentent, dans certains cas, les symptômes du diabète (polyurie, polydipsie, glycosurie). Ce diabète traumatique, qu'on attribue à la commotion du plancher du quatrième ventricule (centre glycogénique de Claude Bernard), n'est pas rare et serait probablement rencontré plus souvent si on analysait systématiquement les urines chez les traumatisés du crâne. Le diabète, généralement constaté dans les quelques jours qui suivent l'accident, a tendance à disparaître assez rapidement; il est exceptionnel qu'il persiste.

Dans la ***commotion foudroyante***, ce sont les mêmes manifestations cliniques aggravées que l'on observe, et la mort ne tarde pas à survenir par syncope cardiaque et respiratoire.

ANATOMIE PATHOLOGIQUE ET PATHOGÉNIE. — Maintenant que nous connaissons le syndrome clinique de la commotion, essayons d'en établir le mode de production. Il n'est pas de question qui ait soulevé de plus vives controverses, et, malgré cela, la pathogénie de la commotion n'est pas encore définitivement élucidée. Voici, exposées en résumé, les diverses théories qui ont été mises en avant :

1° Théorie du tassement de la substance cérébrale. — La lésion anatomique est ici caractérisée par le tassement de la substance nerveuse. Cette théorie, admise par Littre, Sabatier, etc., et reconnue fausse par Bichat et Nélaton, etc., était basée sur le résultat de l'autopsie faite par Littre d'un criminel qui s'était tué en se précipitant contre le mur de sa prison et chez lequel on n'avait trouvé aucune autre lésion qu'un « resserrement » de l'encéphale, qui ne remplissait plus exactement la cavité cranienne.

2° Théorie de l'ébranlement de l'encéphale. — Pour J.-L. Petit, la commotion était due à l'anéantissement des fonctions cérébrales causé par la transmission à l'encéphale des vibrations de sa boîte osseuse. Pour prouver l'existence des vibrations et leur transmission à l'encéphale, Gama avait imaginé l'expérience suivante : dans un matras en verre, il plaça une solution d'ichtyocolle, de consistance à peu près analogue à celle du cerveau, et tenant en suspension un réticulum de fils divergents colorés ; puis, ayant fait subir au matras des chocs plus ou moins violents, il constata le déplacement des fils. Mais cette expérience un peu primitive fut jugée fausse (Nélaton, Denonvilliers, Fischer).

3° Théorie de l'apoplexie capillaire. — C'est à des apoplexies capillaires, dont on a constaté l'existence dans les diverses parties de l'encéphale (Fano, Blandin, Nélaton, Chassaignac) qu'on attribue les symptômes observés dans la commotion ; la commotion, dans cette théorie, devrait être considérée comme le premier degré de la contusion.

4° Théorie du choc céphalo-rachidien (Duret). — La théorie de Duret est basée sur l'étude de faits expérimentaux et anatomo-pathologiques. L'auteur fait jouer le rôle principal dans l'arrêt brusque du fonctionnement de l'encéphale au liquide céphalo-rachidien. Voici comment : dans une chute sur la tête, il se produit au niveau de la paroi cranienne qui subit le choc une dépression de la paroi (*cône de dépression*) et, à l'extrémité opposée de l'axe de percussion, un soulèvement de la paroi cranienne (*cône de soulèvement*). Si le traumatisme porte sur les régions temporo-pariétales, on peut observer, aux extrémités de l'axe de percussion, l'existence du cône de dépression et de soulèvement. Mais, « lorsque le traumatisme a lieu sur la région frontale, sur le sommet de la tête, un cône de dépression du point percuté ne saurait répondre au cône de soulèvement, car la base du crâne, soutenue par la colonne rachidienne, ne peut fléchir : c'est le ventricule bulbaire qui figure ce cône tout préparé » (Duret). Nous verrons bientôt, en étudiant la contusion cérébrale, qu'il peut exister des lésions encéphaliques au niveau du cône de dépression et du cône de soulèvement.

Mais ce ne sont pas là les seuls effets de la dépression cranienne ; l'aplatissement du crâne (fig. 56) au niveau de son sommet a pour conséquence la compression de toute la masse encéphalique contenue : le liquide céphalo-rachidien, chassé de la convexité, afflue vers les lacs arachnoïdiens de la base ; les hémisphères comprimés chassent plus ou moins brusquement le contenu liquide des ventricules ; le *flot* de liquide s'engage avec violence dans l'aqueduc de Sylvius en le dilatant et le déchirant, puis s'engouffre dans l'entonnoir qui forme le quatrième ventricule, provoquant sa distension, son éclatement, et des foyers hémorragiques à la surface et dans

l'épaisseur du bulbe, d'où paralysie des centres cardiaque et respiratoire ; c'est à ces lésions déterminées par le choc céphalo-rachidien sur le plancher du quatrième ventricule qu'il faut attribuer les phénomènes de la commotion cérébrale. Le liquide sort du quatrième ventricule par le trou de Magendie, qu'il déchire en passant, fait irruption dans le lac cérébelleux postérieur et de là gagne les espaces sous-arachnoïdiens rachidiens.

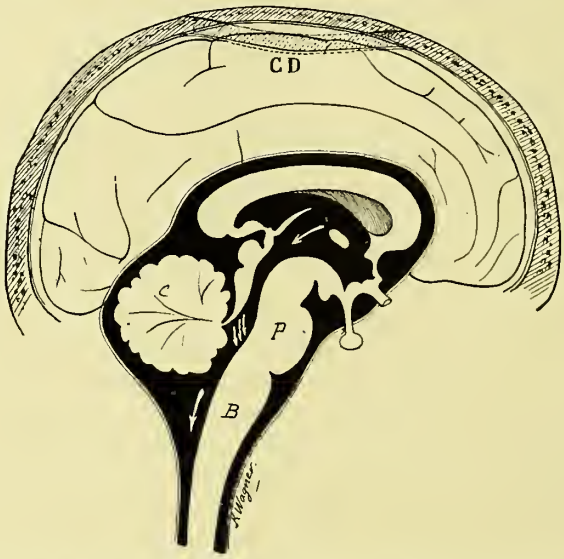

Fig. 56. — Le cerveau est comprimé en CD au niveau du cône de dépression de la paroi cranienne. Le liquide céphalo-rachidien est chassé vers la base du cerveau ; il fuit vers les espaces sous-arachnoïdiens périmédullaires, dilatant et déchirant l'aqueduc de Sylvius et agissant par percussion sur le plancher du IVe ventricule (d'après Forgue).

C'est surtout dans les chocs portant sur le front ou sur le sommet de la tête que le flot ventriculaire produit ses effets les plus graves.

A côté de cette action directe du liquide céphalo-rachidien sur les centres nerveux, Duret admet une action indirecte s'exerçant par l'intermédiaire des vaisseaux : au moment du traumatisme, le liquide céphalo-rachidien, refoulé dans les gaines lymphatiques qui entourent les artères cérébrales, amène autour de ces vaisseaux un excès de tension brusque, qui a pour conséquence l'anémie des centres : celle ci est augmentée et entretenue par une contracture vasculaire réflexe, dont le point de départ est dans l'irritation de toutes les parties sensibles de l'encéphale, et plus particulièrement des corps restiformes. Dans la commotion foudroyante, la mort peut survenir par anémie brusque du bulbe et suppression des fonctions respiratoire et cardiaque. Puis à la contracture vasculaire généralisée du début succède une paralysie vasculaire non moins étendue, qui, troublant

les échanges entre le sang et les éléments nerveux, entretient leur mauvais fonctionnement.

En somme, la théorie de Duret attribue un rôle capital au liquide céphalo-rachidien dans la production des accidents de commotion, ce liquide agissant et par les lésions de contusion nerveuse que le flot de percussion détermine principalement au niveau de la base de l'encéphale et par les troubles de vascularisation cérébrale.

Les expériences de Duret sont corroborées par les constatations anatomiques faites chez des sujets qui, avant leur mort, avaient présenté des symptômes de la commotion : Duplay a signalé l'hémorragie et la déchirure du bulbe chez un blessé mort par commotion foudroyante, et il y a longtemps que Sanson, Chassaignac, Nélaton avaient reconnu des apoplexies capillaires siégeant dans les hémisphères.

5° Théorie des lésions histologiques du tissu nerveux. — Mais il est des cas dans lesquels les lésions de la substance nerveuse ne sont pas appréciables à l'œil nu ; ce sont ces cas qu'on peut considérer, si aucun examen histologique n'est pratiqué, comme des commotions cérébrales sans lésion matérielle. Or les progrès réalisés dans la technique histologique et en particulier la méthode de Golgi ont permis de constater l'existence d'altérations frappant les cellules et les fibres nerveuses.

Stromeyer admettait que l'aplatissement de la voûte au point traumatisé avait pour conséquence de chasser brusquement le sang du territoire cérébral sous-jacent et de provoquer un état d'anémie susceptible de déterminer des troubles de nutrition des éléments nerveux, ces altérations expliqueraient les symptômes de commotion observés ; Macpherson, étudiant la structure des cellules nerveuses à la suite d'un cas de commotion, observait des vacuoles dans les noyaux des cellules et en attribuait la formation à des troubles de circulation.

Depuis, ces altérations histologiques du système nerveux ont été étudiées par Schmaus, Budinger, Bickells, Kazowsky, etc...

Scagliosi, expérimentant sur les lapins, dont il frappait le crâne avec un petit maillet de bois, a vu à l'autopsie des lésions localisées surtout dans le cerveau ; mais on les rencontrait aussi à un plus faible degré dans la moelle. « Elles consistaient en déformation du corps cellulaire, atrophie ou hypertrophie irrégulières ; chromatolyse, vacuoles, disparition du nucléole et coloration uniforme du noyau, etc. Les altérations seraient beaucoup plus précoces dans les cellules de la névroglie que dans les pyramidales et ne manqueraient pas, même dans les cas les plus rapidement suivis de mort, alors qu'en telle circonstance les cellules pyramidales seraient encore intactes. » Pour l'auteur, ces altérations paraissent provenir de troubles circulatoires.

Pour Roncali (*Travaux de neurologie chirurgicale*, 1900), dans la commotion *très grave*, immédiatement ou rapidement mortelle, il se produit dans les cellules nerveuses et en particulier dans celles du bulbe, sous l'influence de l'ébranlement, une polarisation et désorientation moléculaire, qui a pour conséquence la suppression des échanges matériels et dynamiques et la mort violente des neurones par inanition et intoxication avec absence complète de lésions appréciables de l'élément nerveux.

Mais, lorsque la commotion est moins grave et qu'elle doit se dissiper plus ou moins rapidement, la désorientation moléculaire a pour conséquence seulement une suspension transitoire des échanges matériels et dynamiques et des troubles passagers de nutrition et d'intoxication. On trouve, en pareil cas, des lésions cellulaires ; les neurones sont comme en léthargie : leur corps cellulaire est diminué de volume, leurs prolongements cellulipètes et cellulifuges rétractés et leur substance chromatique en état de diffusion. Cette rétraction des prolongements protoplasmiques supprime les contacts entre les neurones, d'où impossibilité de la formation de l'onde nerveuse avec abolition passagère des fonctions vitales.

6° Théorie dynamique de Koch et Filehne (1874). — Ces auteurs ayant produit expérimentalement le tableau clinique de la commotion cérébrale en agissant sur le crâne des animaux par des chocs légers, et, n'ayant pas constaté à l'autopsie de lésions macroscoqiques du cerveau, ont admis la nature purement dynamique de la commotion : cette commotion est provoquée par des lésions purement fonctionnelles; elle est due à l'action directe de la violence agissant soit par ébranlement moléculaire de la substance nerveuse, soit par choc de l'encéphale contre la paroi, sur les différents centres encéphaliques, pour les parésier.

7° Théories vasculaires.

a. *Théorie vaso-motrice de Fischer* (1871). — La commotion serait un simple choc dû à des modifications purement fonctionnelles du système vasculaire. Il y aurait ischémie subite des centres par paralysie réflexe des vaisseaux cérébraux, paralysie vaso-motrice qui est comparable à celle que Goltz a produite chez la grenouille par des chocs sur l'abdomen.

Cette théorie a été reprise et transformée par le travail de Kramer et par celui de Polis (1894).

b. *Théorie de Polis* (1894). — Pour cet auteur, la commotion cérébrale est due à la déséquilibration des centres par *anémie réflexe*. Des centres qui étaient toujours unis dans leur fonctionnement se séparent et agissent indépendamment l'un de l'autre, et ce défaut de coordination se prononce à mesure que la commotion progresse. Pour expliquer les phénomènes observés, Polis, tout en attribuant une certaine part à l'action de la violence sur les centres nerveux

eux-mêmes, s'est efforcé de démontrer, en étudiant graphiquement la pression sanguine, qu'il fallait les attribuer à l'anémie cérébrale réflexe, due à l'action directe du traumatisme sur les vaisseaux. Polis a démontré, à l'appui de sa théorie, qu'on pouvait reproduire expérimentalement le tableau clinique de la commotion cérébrale en provoquant l'anémie des centres nerveux par la ligature des vaisseaux afférents ; dans l'anémie expérimentale comme dans les traumatismes, il y a rupture de l'équilibre entre les divers centres.

c. *Théorie de Courtney* (1899). — Pour cet auteur, c'est à l'*anémie réflexe*, comme Polis l'a montré, qu'il faut attribuer la part prépondérante dans la pathogénie des accidents de commotion ; mais, pour Courtney, le choc cérébral, sans aucune lésion matérielle, n'existe pas.

Courtney, s'appuyant sur la découverte des nerfs vaso-moteurs cérébraux, dont Obersteiner, Gullaud et Morison venaient de démontrer l'existence, explique les accidents de la commotion cérébrale de la manière suivante. Je cite textuellement le passage où J. Lépine expose la théorie de Courtney : « Les chocs sur le crâne, transmis par le contenu encéphalique aux nerfs vaso-moteurs cérébraux dont la sensibilité aux excitations est extrême, entraînent immédiatement la paralysie de ces nerfs. Il s'ensuit une vaso-dilatation plus ou moins étendue et, comme conséquence, de l'anémie des territoires nerveux correspondants. Si le traumatisme a été très léger, ces accidents peuvent se dissiper rapidement, et ils n'ont alors que la signification d'une anémie cérébrale très transitoire.

Mais, quelquefois, les phénomènes dépassent cette phase primitive. Il y a des commotions cérébrales, au sens strict du mot, sans hémorragies, sans contusions, suivies de mort. Comment expliquer la persistance de l'anémie réflexe ? C'est ici que Courtney fait intervenir l'œdème cérébral observé dans quelques cas.

La vaso-dilatation paralytique, la stase sanguine est suivie de transsudation séreuse dans le tissu voisin. Or le tissu cérébral n'est pas compressible, et toute augmentation de volume doit être immédiatement compensée par le départ d'une partie des fluides contenus dans la cavité cranienne. Pour l'auteur, — et c'est en ceci surtout que sa théorie s'oppose à celle de Duret, — le liquide céphalo-rachidien n'est pas en quantité suffisante pour pouvoir, à lui seul, compenser la différence de pression que cette vaso-dilatation peut produire. Ce sont les vaisseaux eux-mêmes qui doivent diminuer de volume, lorsque la pression intracranienne augmente. Ainsi la vaso-dilatation paralytique issue du traumatisme a fait secondairement de l'œdème cérébral, dont la conséquence est la compression des petits vaisseaux intracérébraux et l'aggravation de l'anémie.

C'est ainsi, par anémie persistante et croissante des centres bulbaires, surtout respiratoires, que la mort surviendrait, dans ces cas

graves, au bout d'un temps variable » (Jean Lépine, *Revue de médecine*, 1900, p. 85 et 86).

Conclusions. — En somme, deux groupes de théories sont en présence :

1° Les théories qui nient l'existence de lésions matérielles du système nerveux et attribuent la commotion à des troubles purement dynamiques ou à de simples troubles de circulation cérébrale ;

2° Les théories qui rattachent la commotion à des lésions matérielles du système nerveux et la considèrent en somme comme le premier degré de la contusion ; ces lésions sont tantôt appréciables macroscopiquement sous forme de foyers contus occupant surtout la région du bulbe, tantôt appréciables seulement au microscope ; ces lésions histologiques mériteraient d'être recherchées systématiquement et sont probablement plus fréquentes qu'on ne le suppose.

A quelles théories doit-on donner la préférence ? A mon sens, il est probable qu'on ne doit pas admettre une théorie à l'exclusion des autres ; plusieurs facteurs interviennent dans la production des accidents de commotion cérébrale. Il faut tout d'abord attribuer une part, dans la pathogénie des accidents, à l'ébranlement de la masse encéphalique et à sa projection contre la paroi cranienne. Il faut reconnaître aussi que la théorie du choc céphalo-rachidien de Duret est applicable à un certain nombre de cas, dans lesquels on a pu constater, à l'autopsie de sujets ayant succombé avec tous les signes de la commotion cérébrale, l'existence de foyers de contusion occupant la région bulbaire et intéressant les centres cardiaque et respiratoire.

Mais Duret lui-même, nous l'avons vu, attribue dans sa théorie un rôle important aux troubles de la circulation cérébrale ; or il n'est pas douteux, les faits expérimentaux et anatomiques le prouvent, qu'il faille attribuer une part très importante dans la pathogénie des accidents de commotion à ces troubles de la circulation cérébrale, mis en avant dans toutes les théories vasculaires, surtout si l'on admet, comme Macpherson, Scagliosi et d'autres auteurs, que les altérations révélées au microscope dans les cellules nerveuses proviennent de troubles circulatoires.

DIAGNOSTIC. — En ce qui concerne le diagnostic de la commotion avec la contusion et la compression cérébrale, il en sera question dans les chapitres suivants, où j'étudierai les caractères cliniques propres à chacune de ces complications des traumatismes craniens. Pour le moment, je veux n'envisager que les cas difficiles où un malade tombé sur la voie publique est amené à l'hôpital en état de résolution plus ou moins complète, sans qu'on ait de renseignements à son sujet. En pareil cas, la commotion cérébrale succédant à un traumatisme cranien peut être confondue avec certains états coma-

TEUX; le blessé est-il un ALCOOLIQUE, un ÉPILEPTIQUE, ou a-t-il été frappé d'APOPLEXIE? Chez les ivrognes, le diagnostic est souvent d'autant plus délicat que, chez eux, les traumatismes du crâne sont fréquents ; « ce sont ces sujets, dit Forgue, qui meurent dans la nuit au poste où on les enferme ». Mais généralement l'évolution des accidents nous renseigne sur la nature des lésions, car l'ivrogne qui n'est pas atteint de commotion cérébrale ne tarde pas à sortir de l'état de torpeur dans lequel il était plongé ; l'odeur de l'haleine dans l'ivresse peut aussi aider au diagnostic.

De même, chez les épileptiques, les accidents disparaissent généralement avec rapidité, et l'on retrouve, chez le malade, l'existence de crises convulsives, avec écume à la bouche, morsures de la langue, qui mettent sur la voie du diagnostic.

Chez l'apoplectique, la rougeur de la face contraste avec la pâleur du sujet en état de commotion; le coma est moins profond, la respiration et la circulation n'offrent pas le ralentissement caractéristique de la commotion; enfin l'existence constatée d'une hémiplégie immédiate est un signe de grande valeur. Il est vrai que cette hémiplégie pourrait être en relation avec la compression exercée par un épanchement intracranien; mais, en pareil cas, l'hémiplégie ne s'établit pas d'emblée, et elle est plus lente dans son apparition.

Dans les cas douteux, il ne faudra jamais négliger l'examen des cavités naturelles de la face pour ne pas laisser passer un signe important des fractures du crâne (issue de matière cérébrale, écoulement de sang par les fosses nasales, par le conduit auditif, paralysie faciale, d'ailleurs difficile à constater, étant donné l'état de résolution complète du sujet).

TRAITEMENT. — Dans les formes légères de la commotion, la guérison se fait spontanément et rapidement; il faut simplement prescrire au blessé d'éviter toute fatigue physique et cérébrale pendant quelque temps après l'accident.

Dans les formes graves, la thérapeutique doit être très active ; au premier moment, l'indication est de lutter contre les phénomènes de shock et contre le ralentissement considérable de la circulation et de la respiration, par des injections d'éther, de caféine, de sérum et par la respiration artificielle; en même temps, le blessé doit être mis à l'abri de tout bruit et de tout mouvement et maintenu dans la position absolument horizontale. Plus tard, après la période de shock, il faut lutter contre les phénomènes de congestion cérébrale, toujours à redouter, par les applications de glace sur la tête, de sangsues au niveau des apophyses mastoïdes, par la révulsion faite sur les extrémités et par les purgatifs.

2° **Contusion de l'encéphale.** — La contusion est caractérisée par l'attrition ou la destruction plus ou moins étendue et profonde de la substance encéphalique, sous l'influence d'un traumatisme.

ÉTIOLOGIE. — Elle peut être la conséquence de la pénétration dans le crâne d'un projectile ou d'un instrument quelconque; j'ai déjà décrit, au chapitre des plaies du crâne par armes à feu, les lésions déterminées par le projectile dans son trajet intracranien. Mais le plus souvent la contusion cérébrale est la conséquence d'un traumatisme cérébral avec ou sans fracture du crâne, le plus souvent d'un traumatisme accompagné de fracture. On l'a vue également succéder à des chutes sur les pieds, sur les genoux, sur le siège, sur le menton.

DIVISION. — Tantôt la contusion est ***directe***, c'est-à-dire qu'elle porte au point d'application du traumatisme, les fragments enfoncés d'une fracture du crâne pouvant, par exemple, blesser directement la substance nerveuse ; tantôt elle est ***indirecte*** (contusion dite encore, par *contre-coup*), et peut être localisée alors en un point diamétralement opposé au point d'application du traumatisme (contusion bipolaire), ou en tout autre point de la masse encéphalique, particulièrement au niveau du plancher du quatrième ventricule. Dans quelques cas, l'ébranlement de la masse encéphalique est tel que les lésions sont disséminées de tous côtés; on est alors en présence d'une *contusion générale diffuse* (S. Duplay).

ANATOMIE PATHOLOGIQUE. — Il existe deux variétés anatomiques de la contusion : la ***contusion hémorragique*** et la ***contusion destructive*** :

La ***contusion hémorragique*** répond aux premiers degrés de la contusion ; elle se présente généralement sous la forme de foyers multiples, qui peuvent être localisés au point traumatisé ou disséminés dans différentes parties de l'encéphale. Leur aspect est variable suivant l'intensité de la contusion.

A un premier degré, on constate sous l'arachnoïde, à la surface des circonvolutions, un véritable piqueté hémorragique formé par un grand nombre de petits points rouges, qui, par leur réunion, peuvent constituer une plaque plus ou moins foncée et plus ou moins large. Il s'agit là, en somme, d'une lésion caractérisée par la dilatation de capillaires non rompus ou par de très petits épanchements sanguins. Vis-à-vis du point malade, la pie-mère est quelquefois le siège de petites ecchymoses.

A un degré plus avancé, les vaisseaux se sont rompus plus largement, et le sang s'est extravasé dans la substance nerveuse, formant de petits foyers hémorragiques, gros comme une tête d'épingle et

qui, par leur réunion, peuvent constituer des plaques hémorragiques plus ou moins étendues et d'un rouge plus ou moins foncé. Il peut exister plusieurs de ces plaques séparées par des circonvolutions saines ou présentant un piqueté hémorragique. La pie-mère, au niveau des plaques hémorragiques, est le siège d'une suffusion sanguine plus étendue, et, au-dessous d'elle, il y a du sang épanché dans les sillons qui séparent les circonvolutions.

La ***contusion destructive*** représente une étape plus grave encore des lésions de contusion. Il existe alors une dilacération, un broiement véritable de la substance nerveuse, qui varie en étendue et qui peut aller jusqu'au broiement d'un lobe et même d'un hémisphère entier. Au niveau du point contus, la substance nerveuse dilacérée forme par son mélange avec le sang épanché une bouillie de coloration rouge brun contenue dans des foyers aux parois irrégulières, sur lesquelles se voient de multiples épanchements sanguins miliaires. Tout autour des parois, la substance nerveuse est ramollie et jaunâtre. Bien entendu, au niveau des foyers de contusion, la pie-mère est déchirée, largement infiltrée de sang, et au-dessous d'elle du sang s'étale à la surface des circonvolutions et dans les sillons qui les séparent.

Parfois les lésions de contusion se traduisent par de véritables déchirures, des fissures plus ou moins étendues de la substance nerveuse (Bergmann).

Dans les cas où le foyer de contusion communique avec l'extérieur à travers une solution de continuité des os du crâne, on peut voir s'écouler au dehors, à travers la solution de continuité des téguments, de la bouillie cérébrale mélangée à du sang et à des fragments osseux.

Répartition des foyers de contusion. — Les lésions de contusion s'observent surtout au niveau de la substance grise des circonvolutions; mais on les observe également dans la substance blanche. La contusion siège le plus souvent au point d'application du traumatisme (foyer de contusion directe); mais elle s'accompagne assez souvent d'un foyer de contusion indirecte siégeant exactement au point opposé de l'axe de percussion. Certaines parties du cerveau sont plus particulièrement atteintes : telles la région temporo-pariétale, les parties de la base qui sont en rapport avec les arêtes séparant les divers étages, la corne frontale, sphénoïdale et occipitale. Plus rarement, la lésion occupe les parties profondes du cerveau (corps calleux, centre ovale, corps opto-strié).

Les foyers de contusion ventriculaire ont été bien décrits par Duret; ils sont surtout fréquents et intéressants à étudier au niveau du quatrième ventricule (ventricule bulbaire) : à ce niveau, les lésions de contusion sont principalement marquées vers l'angle inférieur du plancher bulbaire, au niveau du noyau des pneumogastriques, parce

que c'est en ce point surtout que s'exerce l'effort du liquide céphalo-rachidien. Il existe parfois des lésions interstitielles dans l'épaisseur du bulbe et de la protubérance, et dans certains cas la dilacération du bulbe peut aller jusqu'à sa fragmentation. Les parties voisines du bulbe sont également atteintes : l'aqueduc de Sylvius, le trou de Magendie, le canal central de la moelle sont le siège de déchirures plus ou moins étendues.

MÉCANISME DE LA CONTUSION. — J'ai dit, en étudiant la pathogénie de la commotion cérébrale, que celle-ci était généralement considérée actuellement comme le premier degré de la contusion et que, dans les cas où en apparence il n'existait aucune lésion anatomique des éléments nerveux, il avait été permis bon nombre de fois de déceler l'existence de lésions appréciables seulement au microscope. Mais alors quelle différence existe-t-il entre la commotion et la contusion cérébrale ? Nous verrons, au point de vue clinique, qu'aux symptômes de la commotion s'ajoutent des symptômes variables avec le siège occupé par le foyer de contusion (paralysies, convulsions, contractures) ; au point de vue anatomique, la contusion ne différerait de la commotion que par le siège et la gravité des lésions.

Pour Duplay, dans la commotion, la violence du choc déterminerait seulement une modification de calibre dans les vaisseaux, tandis que dans la contusion elle les romprait. « Ces deux états si longtemps confondus coexistent forcément dans la majorité des cas dits de contusion, puisque la contusion n'est que l'exagération des effets de commotion » (Duplay).

Pour Gérard-Marchant : « Dans la commotion cérébrale, le choc n'a pas été suffisant pour amener des lésions des circonvolutions, mais le reflux du liquide céphalo-rachidien a produit des déchirures ventriculaires (plancher du quatrième ventricule). Commotion et contusion sont engendrées par des foyers, des déchirures vasculaires grandes ou petites, mais, dans la commotion, les lésions sont ventriculaires, tandis qu'elles sont corticales dans la contusion. Voilà pourquoi ces lésions coexistent presque toujours à l'autopsie et se retrouvent cliniquement. »

Quoi qu'il en soit, nous retrouvons ici, pour expliquer le mécanisme de la contusion, les théories invoquées pour la pathogénie de la commotion (théorie de l'ébranlement encéphalique, théorie du choc céphalo-rachidien) (Duret). Cet auteur explique les lésions de contusion au niveau de la base des hémisphères et au niveau du bulbe par le choc du liquide céphalo-rachidien refoulé par la dépression de la voûte dans un coup portant sur le sommet de la tête.

Mais, pour expliquer la pathogénie des foyers de contusion (directs et indirects) qui occupent la partie convexe des hémisphères et siègent

aux extrémités de l'axe de percussion, Duret fait intervenir l'élasticité cranienne; lorsque le traumatisme porte sur le côté du crâne, il se produit au point percuté une dépression de la paroi qui fuit devant le traumatisme (*cône de dépression*) et à l'extrémité opposée de l'axe de percussion au contraire un soulèvement de la paroi (*cône de soulèvement*). « Duret ne pense pas que les lésions observées au niveau du foyer du choc soient dues à une action immédiate du cône de dépression sur la substance nerveuse. Elles lui paraissent plutôt être l'effet du redressement de la partie déprimée. Quant aux lésions correspondant au cône de soulèvement, elles ne sont pas non plus le résultat du heurt de l'hémisphère opposé qui, projeté par la force percutante, vient se contusionner contre la voûte du crâne. » Il existe pour l'auteur un certain nombre de conditions anatomo-physiologiques qui s'opposent à ce mécanisme des lésions. « Les lésions encéphaliques, aussi bien au point percuté qu'à l'extrémité opposée de l'axe de percussion, sont donc le résultat d'un soulèvement cranien : ce soulèvement crée brusquement un vide, et les liquides aqueux et sanguin affluent aussitôt pour le combler; il en résulte des ruptures vasculaires et des phlyctènes sanguines sous la pie-mère; le *soulèvement fait l'effet d'une ventouse appliquée à la surface de l'hémisphère* » (Duret).

Des objections sérieuses ont été faites par Braquehaye et Chipault à la théorie de Duret : ces auteurs se sont efforcés de montrer qu'elle était en contradiction avec les résultats de l'enregistrement graphique des traumatismes craniens et ont proposé de lui substituer une *théorie osseuse*. Je ne saurais reproduire ici en détail les arguments dont ils se sont servis, et je renvoie le lecteur à la thèse de Braquehaye : « De la méthode graphique appliquée à l'étude des traumatismes cérébraux » (1895) et au travail publié par cet auteur en collaboration avec Chipault : « Études graphiques sur les fractures indirectes du crâne : définition et mécanisme (*Arch. gén. de médecine*) ». Leurs conclusions sont les suivantes : « La contusion cérébrale directe au niveau de la voûte est due à la rencontre du cerveau par la paroi cranienne au cône de dépression. La contusion cérébrale indirecte au niveau de la voûte est due à la fois au choc du cerveau lancé contre la paroi soulevée pendant un espace de temps extrêmement court, revenant sur elle-même au moment où le cerveau s'est mobilisé, et au retour de cette paroi sur elle-même, lésant le cerveau mobilisé en sens inverse. Les lésions indirectes de la base du cerveau, qui se confondent souvent avec celles des parties latérales, sont dues : 1° au choc du cerveau contre la base, en certains points où la pression se fait surtout sentir, et particulièrement au niveau des voûtes orbitaires, où le traumatisme rapproche ces voûtes de la corne frontale, soit d'emblée lorsqu'il s'agit d'un traumatisme péribasilaire, soit au moment du retour de la voûte primitivement soulevée lorsqu'il s'agit

d'un traumatisme de la voûte; 2° à la lésion de la base contre les arêtes qui séparent les étages; 3° à l'arrachement par le mouvement de translation; 4° accessoirement au choc du liquide céphalo-rachidien. »

SYMPTOMES. — Ce qui domine dans la commotion cérébrale, nous l'avons vu, c'est l'état de somnolence et de torpeur générale du blessé. La contusion s'annonce par des effets opposés, que les auteurs du *Compendium de chirurgie* avaient nettement indiqués, et que j'ai eu souvent l'occasion de constater : le blessé atteint de contusion est délirant et dans un état de grande agitation; il se tourne sans cesse et en tous sens dans son lit; parfois on a la plus grande peine à l'y maintenir; un blessé du crâne que j'observais récemment réclamait continuellement ses vêtements pour s'en aller. C'est en me basant sur l'état d'agitation que présentait ce blessé que je portai le diagnostic de contusion cérébrale, vérifié bientôt par la ponction lombaire, qui ramena un liquide céphalo-rachidien très sanglant et sur la table d'autopsie la mort étant survenue très rapidement.

Il faut reconnaître toutefois que, les deux états de commotion et de contusion cérébrale coïncidant souvent, le tableau clinique ne se présente pas toujours avec toute la netteté désirable.

Parfois, dans la contusion, aux troubles diffus du système nerveux s'ajoutent des troubles locaux (contractures, convulsions partielles, paralysies), qui sont en rapport avec la localisation de la contusion à certaines parties des lobes encéphaliques. Suivant la nature des désordres observés (moteurs ou sensoriels), on pourra, pour qui connaît les localisations cérébrales, déterminer le siège occupé par le foyer contus. Supposons que la contusion ait pour siège la zone motrice des circonvolutions : en pareil cas, si la contusion est légère, elle provoque une excitation des centres moteurs qui se traduit par des convulsions et des contractures partielles des membres, des muscles de la face, de la déviation des yeux, du nystagmus, etc.

Si la contusion est plus profonde et s'il y a destruction d'un centre cortical, on observe des phénomènes de paralysie limités à un côté de la face, à un membre tout entier ou à une portion de membre, suivant le siège de la contusion. La lésion intéresse-t-elle le centre du langage, il y a aphasie.

Les foyers de contusion profonds intéressant la capsule interne s'accompagneront d'hémiplégie sensitive ou motrice. Parfois on a noté, chez les contusionnés du cerveau, l'existence d'une hyperthermie qui peut atteindre 40°.

ÉVOLUTION. — D'une façon générale, le pronostic de la contusion cérébrale doit être considéré comme très grave, surtout lorsque les

lésions siègent du côté de la base et du côté du bulbe. Il est évident qu'ici il faut tenir grand compte de l'étendue, de la profondeur et du siège des lésions. Le pronostic est encore assombri par l'existence de complications, qui viennent s'ajouter aux lésions déjà si graves de la destruction cérébrale. Les complications pulmonaires (bronchopneumonie, pneumonie), qu'on les attribue à des phénomènes vaso-paralytiques ou à la pénétration dans les voies respiratoires de liquides ou de débris alimentaires chez des sujets comateux, ne sont pas rares. Mais, de toutes les complications, la plus fréquente est la méningo-encéphalite consécutive à l'infection du foyer de contusion : du troisième au sixième jour après l'accident, on voit alors apparaître de la fièvre, du délire, de l'agitation, des convulsions, de l'accélération du pouls, etc., et le blessé ne tarde pas à succomber. Toutefois, si le pronostic est grave, il faut savoir cependant que le foyer de contusion, lorsqu'il n'est pas infecté, peut guérir, absolument comme un foyer d'apoplexie cérébrale. Malheureusement la guérison est souvent incomplète, et le foyer morbide laisse après lui des traces de son existence susceptibles de provoquer des complications plus ou moins tardives. Il se forme au niveau du foyer contus du tissu de cicatrice, des lésions de sclérose, quelquefois des kystes superficiels, adhérents aux méninges, à contenu séreux, trouble, à parois lisses, tomenteuses ou aréolaires.

Le tissu cicatriciel se développe aux dépens du tissu conjonctif ; mais, d'après Tedeschi, les éléments nerveux prendraient une certaine part à la constitution de ce tissu. Ce sont là des complications sur lesquelles nous reviendrons ultérieurement.

DIAGNOSTIC. — Le diagnostic entre la commotion et la contusion est difficile, puisque les symptômes des deux états se combinent souvent ; néanmoins on peut dire, d'une façon générale, que la commotion est caractérisée par des symptômes diffus et plus passagers, tandis que la contusion se traduit par des phénomènes localisés et plus persistants.

On ne saurait faire grand cas, au point de vue du diagnostic, des renseignements fournis par l'examen ophtalmoscopique. Bouchut avait prétendu que les altérations du fond de l'œil étaient nulles dans la commotion, tandis que, dans la contusion, il existerait de l'œdème de la papille et de la rétine. Mais Schwalb, Panas les ont rattachées non pas à une lésion de l'encéphale, mais à un épanchement séreux ou sanguin dans la gaine du nerf optique.

Quant au diagnostic entre la contusion et la compression cérébrale, il s'appuiera sur les signes propres à la compression qui seront étudiés dans le chapitre suivant.

Duplay et Gérard-Marchant ont admis que l'irritation des nerfs de la dure-mère pouvait donner lieu, dans les traumatismes du crâne, à

des symptômes qui rappellent ceux de la contusion cérébrale. Les physiologistes ont démontré, en effet, que l'irritation de la dure-mère entraînait des troubles réflexes moteurs, sensitifs et vasculaires. Or, pour Duplay, les contractures liées à l'irritation de la dure-mère « siégeraient tantôt du même côté que la lésion, tantôt du côté opposé ; elles seraient diffuses et n'auraient jamais la localisation des contractures qui apparaissent dans les traumatismes cérébraux (1) ».

TRAITEMENT. — On soumettra tout d'abord le blessé à une médication stimulante pour remédier aux accidents de choc du début ; puis on luttera contre les phénomènes congestifs par l'application de glace sur la tête, de sangsues au niveau des apophyses mastoïdes, par les dérivatifs sur l'intestin ; en ce qui concerne l'intervention chirurgicale proprement dite, il faut savoir que nous sommes sans action sur la contusion elle-même ; mais, dans le cas de fractures avec enfoncement ou de fractures ouvertes, l'intervention s'impose pour relever les fragments, pour assurer l'ablation des caillots et la désinfection du foyer de fracture.

3° **Compression cérébrale. — Épanchements sanguins intracraniens d'origine traumatique**. — On peut définir la compression cérébrale l'ensemble des troubles fonctionnels, provoqués par la diminution de la capacité cranienne, quelle qu'en soit la cause, sans qu'il y ait altération de la pulpe cérébrale.

Cette diminution de la capacité cranienne a pour conséquence la gêne ou la suppression de la circulation des centres nerveux, la compression des éléments nerveux, la déformation du cerveau, l'aplatissement du bulbe sur la gouttière basilaire, l'effacement des cavités ventriculaires et le refoulement du liquide céphalo-rachidien. On comprend aisément qu'il en résulte des troubles dans le fonctionnement normal du cerveau et du bulbe et que ces troubles varient avec le degré de la compression et le point sur lequel elle porte.

HISTORIQUE. — Tour à tour bien établie par J.-L. Petit et l'Académie de chirurgie, puis niée par Desault, Gama, Malgaigne, elle a été remise en honneur par les chirurgiens et les physiologistes modernes ; son existence aujourd'hui ne fait doute pour personne ; elle a du reste été reproduite expérimentalement sur les animaux.

PHYSIOLOGIE PATHOLOGIQUE. — Les effets de la compression cérébrale ont été en effet étudiés par un certain nombre d'expérimentateurs : Magendie, Leyden (1865), Pagenstecher (1869), François Franck (1877), Duret (1878), Bonnot (1882), Adamkiewicz (1884), Schul-

(1) Duplay, Leçons sur les traumatismes cérébraux.

ten (1884), Falkenheim et Naunyn (1886,) Adamkievicz (1888 à 1897), Albert (1889), Deucher (1893), von Stockum (1893), Reiner et Schnitzler (1894), Albert et Schnitzler (1894), Schnitzler et Reiner (1895), Leonard Hill (1896), Funke (1900), Kocher (1901), Cushing (1902-1903-1908).

Pour réaliser la compression des centres nerveux, les expérimentateurs ont eu recours à l'introduction de substances diverses dans le crâne des animaux : Magendie, Malgaigne, etc., ont introduit de l'eau; François Franck, de l'air; Adamkiewicz, des tiges de laminaire; Bonnot, du sang; Spencer et Horsley, Funke, des ballons de caoutchouc qu'ils dilataient en y injectant des liquides : Pagenstecher, un liquide coagulable tel que la cire fondue poussée à la dose de quelques centimètres cubes.

Il est utile de faire remarquer à ce propos que les injections d'eau simple ne sauraient être employées, si l'on veut reproduire expérimentalement la compression cérébrale, parce que l'eau est résorbée au fur et à mesure de sa pénétration; c'est pour avoir méconnu ce fait que Malgaigne, qui eut recours à ce liquide dans ses expériences, en était arrivé à nier l'existence de la compression cérébrale.

Les diverses substances injectées l'ont été tantôt et le plus souvent entre la dure-mère décollée et l'os, tantôt dans l'espace sous-dural, tantôt dans la substance nerveuse elle-même.

Au cours de ces expériences, on constate, lorsque la pression intracranienne atteint 5 à 8 centimètres de mercure, un ralentissement extrême du cœur et de la respiration. Lorsqu'on étudie les effets de la compression cérébrale progressive, on voit, après une période latente qui répond au début de la compression, apparaître des troubles bulbaires et cérébraux. Les troubles bulbaires se traduisent par le ralentissement progressif du pouls et de la respiration et par l'abaissement de la température : les troubles cérébraux sont caractérisés par la dépression des facultés psychiques; l'animal en expérience devient somnolent; il présente de l'engourdissement, de la faiblesse musculaire générale, en même temps que de la lenteur des perceptions sensorielles et sensitives; puis il tombe dans un état soporeux, de résolution générale, qui aboutit au coma et à la mort.

Comment expliquer la production de ces divers symptômes? Ici plusieurs théories sont en présence :

La plupart des auteurs, et parmi eux Leyden, Duret, Bergmann, Cybulski, etc., admettent que les accidents observés sont la conséquence de l'*anémie* cérébrale provoquée par l'obstacle que la compression apporte à la circulation artérielle. Cette gêne de la circulation se traduit à l'hémodynamomètre par une diminution notable de la pression sanguine dans la veine jugulaire, qui ramène le sang du crâne, et par l'augmentation très grande de la pression sanguine

dans les carotides, qui est l'indice de l'obstacle que rencontre le sang artériel du côté du cerveau comprimé. On peut combattre les effets de l'anémie cérébrale en renforçant la pression du sang dans l'aorte, de façon que le sang puisse vaincre la résistance qu'il rencontre du côté du cerveau.

Von Stockum (de Leyde) (1893) a admis que la compression était le résultat de l'anémie des hémisphères et de troubles de circulation du bulbe ayant leur point de départ dans un centre vaso-moteur propre du cerveau. Mais l'existence de ce centre n'est pas démontrée par l'auteur.

Adamkiewicz admet que la compression agit par elle-même, comme un excitant mécanique des éléments nerveux ; les cellules cérébrales seraient sensibles au choc brusque que provoque un changement soudain de pression. La chose parait naturelle. Du reste, comme le dit Soury, une preuve que l'excitation mécanique agit. c'est l'influence d'une décompression brusque, qui produit un ralentissement du cœur, tout comme la compression brusque.

Il semble donc qu'il y ait place pour une théorie mixte (Fr. Franck, Soury) qui fait jouer un rôle à la fois à l'anémie cérébrale et à l'excitation mécanique des éléments nerveux. Soury admet « que la compression agit par action mécanique quand elle est brusque, mais qu'elle agit par l'anémie cérébrale quand elle est graduelle et sans heurts ».

SYMPTOMES. — Les symptômes observés relèvent les uns d'un *excès de pression générale*, les autres d'un *excès de pression localisée*. Ils varient avec le degré de la compression et selon que cette compression s'est faite brusquement ou lentement, donnant pour ainsi dire au cerveau le temps de s'accoutumer à la compression.

S. Duplay les divise en deux catégories :

Les ***troubles cérébraux*** et les ***troubles bulbo-médullaires***.

1° Les ***troubles cérébraux*** consistent en troubles *intellectuels*, *moteurs* et *sensitifs*.

a. Les troubles INTELLECTUELS varient suivant le degré de la compression ; si celle-ci est faible, on observe seulement de la diminution des facultés intellectuelles ; si elle augmente, le blessé devient somnolent, puis tombe dans le coma ;

b. Les troubles MOTEURS sont différents selon que la compression subie par le cerveau est *localisée* en un point de la surface ou *généralisée*.

Les compressions localisées se traduisent quelquefois par des phénomènes convulsifs revêtant les caractères de l'épilepsie jacksonienne, par des phénomènes paralytiques siégeant dans le côté du corps opposé à celui où siège la compression ; ce sont des hémiplégies ou des monoplégies suivant que la compression s'exerce sur toute

l'étendue ou sur un point limité de la zone motrice de Rolando; malheureusement ces troubles moteurs, si précieux pour diagnostiquer le siège de la compression, ne sont pas appréciables chez les sujets comateux, plongés dans la résolution complète.

Les compressions généralisées se traduisent suivant le degré de la compression par de la faiblesse musculaire ou par une résolution musculaire plus ou moins profonde ;

c. Les troubles SENSITIFS et SENSORIELS, de même que les troubles moteurs, varient suivant que la compression est *localisée* ou *générale*; dans le premier cas, on observe des phénomènes d'anesthésie localisée, des troubles d'hémianopsie ;

Dans le second cas, on assiste, suivant l'intensité de la compression, à un affaiblissement plus ou moins prononcé des perceptions sensorielles et sensitives, qui peut aller jusqu'à leur abolition complète dans le coma.

2° ***Troubles bulbo-médullaires.*** — On sait que le bulbe et la moelle président aux actes réflexes, aux fonctions cardiaque et respiratoire. A un moment donné, ces fonctions persistent seules, mais avec les progrès de la compression elles s'altèrent (Duplay).

La *sensibilité réflexe* s'affaiblit d'abord, puis disparaît ; le réflexe cornéen disparaît l'un des derniers ; le *pouls* est ralenti : il bat à 50, 40, 30 pulsations ; parfois il est extrêmement ralenti; mais ce n'est pas un symptôme constant, puisque Hutchinson, dans un cas de compression cérébrale, a compté plus de 140 pulsations.

La *respiration* est également très ralentie, et, avec les progrès de la compression, le ralentissement augmente jusqu'à l'arrêt complet. La respiration est *stertoreuse*, c'est-à-dire que le blessé respire bruyamment en faisant entendre une sorte de ronflement dû à la paralysie des muscles du voile du palais ; mais ce symptôme, que quelques auteurs considèrent comme pathognomonique de la compression cérébrale, et dont la valeur n'est pas discutable, n'est pas un symptôme constant de la compression et ne lui appartient pas exclusivement. Dans certains cas, la respiration revêt le type de Cheyne-Stokes.

L'abaissement progressif de la *température* est signalé dans beaucoup de cas, mais souvent aussi on a noté l'*hyperthermie*, qu'il faut attribuer, en l'absence de toute infection, et d'après ce que nous ont appris les recherches de Battle et de J.-F. Guyon, à une contusion concomitante de la base du cerveau.

La compression cérébrale peut encore s'accompagner de troubles pupillaires, de vomissements, d'incontinence des matières et des urines, enfin d'une agitation continue des membres, la carphologie, très marquée chez certains malades, qui présentent une agitation incessante.

CAUSES ET MÉCANISME. — La compression cérébrale relève de causes multiples : tantôt elle est la conséquence d'un traumatisme (fragment osseux enfoncé, épanchement sanguin intracranien) en pareil cas, elle se produit brusquement ou tout au moins d'une façon rapide ; tantôt elle relève d'une lésion non traumatique, telle qu'un abcès ou une tumeur, et s'installe lentement. Cette dernière variété sera étudiée dans les chapitres consacrés à l'étude des abcès et des tumeurs ; je m'occuperai exclusivement ici de la compression d'origine traumatique.

A. **Fragments osseux enfoncés.** — Les enfoncements osseux ont été déjà longuement étudiés à propos des fractures du crâne chez l'adulte et chez l'enfant. J'ai dit à ce moment-là qu'ils étaient parfois admirablement tolérés, surtout chez l'enfant. Mais j'ai fait remarquer, et j'insiste à nouveau sur ce point, que la compression exercée sur l'écorce sous-jacente par les fragments enfoncés était susceptible de provoquer à la longue l'atrophie, la sclérose cicatricielle de la substance nerveuse et des accidents tardifs redoutables, et je me suis appuyé sur ces faits pour conseiller, avec la plupart des chirurgiens actuellement, l'intervention précoce destinée à relever les fragments enfoncés, lorsque l'enfoncement est assez prononcé et même en l'absence d'accidents primitifs.

Il est un seul point sur lequel je désire insister ici : c'est la rapidité avec laquelle s'installent les accidents de compression dans le cas d'enfoncement osseux ; celui-ci détermine des symptômes immédiats et brusques ; la perte de connaissance et l'hémiplégie arrivent d'emblée à leur maximum ; ce sont là des éléments importants de diagnostic différentiel avec les épanchements sanguins intracraniens ; j'aurai l'occasion d'y revenir.

B. **Épanchements sanguins intracraniens traumatiques.** Ces épanchements offrent un intérêt pratique considérable et méritent de nous arrêter longuement.

Je conserve la division admise par Chipault en : 1° épanchements intracraniens obstétricaux, et 2° épanchements intracraniens non obstétricaux.

1° ***Épanchements sanguins intracraniens obstétricaux.*** — Je ne m'occuperai pas ici des épanchements extraduraux, dont il a déjà été question à propos du céphalématome (céphalématome interne) et dont il sera question au chapitre suivant, à propos des épanchements non obstétricaux.

J'envisage seulement pour le moment les hémorragies méningées intradure-mériennes qui se produisent, sans lésion de la paroi osseuse du crâne, à la suite d'accouchements laborieux, chez des enfants débiles, prématurés, extraits par forceps ou par version et sur lesquels ont été exercées des tractions énergiques pour sortir la tête dernière. Il se produit dans ces accouchements difficiles une stase sanguine

capable de provoquer des ruptures vasculaires et l'hémorragie méningée, ou encore une déchirure des veines s'abouchant dans le sinus longitudinal, par suite du chevauchement trop accentué des os.

Dans la première édition de ce Traité, Chipault consacrait à ces épanchements sanguins une courte étude et admettait qu'au point de vue chirurgical « il serait tout à fait rationnel, le siège des lésions possibles au niveau de la région motrice et surtout de la partie supérieure étant bien déterminé, d'ouvrir le crâne, d'ouvrir la dure-mère et d'enlever, si on a la bonne fortune de les trouver, les caillots sous-arachnoïdiens ; ce serait là, chez le petit enfant, une intervention très facile, rapide, et certainement fructueuse dans bon nombre de cas ».

Il semble donc que ces hémorragies méningées puissent être considérées comme du domaine chirurgical ; c'est à ce titre que je m'en occupe ici.

Je rappellerai seulement quelques points de leur histoire clinique : l'enfant naît généralement en état plus ou moins prononcé de mort apparente ; mais parfois les symptômes d'hémorragie n'apparaissent qu'au bout de quelques heures et même de quelques jours, peut-être en vertu de l'extensibilité que possède le crâne fœtal grâce aux fontanelles ; il pourrait ainsi s'accumuler une certaine quantité de sang avant qu'apparaissent les phénomènes de compression. Quoi qu'il en soit, le syndrome clinique est constitué par de la cyanose plus ou moins prononcée, des convulsions localisées ou généralisées, de la raideur de la nuque, des contractures, de l'exagération des réflexes, une élévation de la température, qui atteint 38 à 39°, du coma.

Le diagnostic reste souvent incertain ; mais nous avons actuellement, dans la ponction lombaire, un moyen qui nous permet de reconnaître l'existence des hémorragies *intradurales*. Devraigne (1), qui l'a employée sans hésiter chez le nouveau-né, en a montré l'utilité et en a décrit la technique, qui ne diffère guère de celle de la ponction faite chez l'adulte. Il conseille de ne pas la faire immédiatement après l'état de mort apparente, pour laisser au liquide céphalo-rachidien le temps de se teinter. Nous verrons bientôt que la ponction lombaire n'est pas seulement utile au point de vue du diagnostic des cas difficiles d'hémorragie méningée, mais encore qu'elle a fourni au point de vue thérapeutique des résultats appréciables.

La question thérapeutique a été diversement interprétée par les auteurs. Nous avons vu déjà que Chipault conseillait d'ouvrir le crâne et d'enlever les caillots sous-arachnoïdiens. Dans un article récent, Seitz (2) trouve également légitime de tenter la cure chirurgicale de ces hémorragies et donne le manuel opératoire suivant : incision du

(1) Devraigne, Valeur diagnostique, pronostique et thérapeutique de la ponction lombaire chez le nouveau-né (*Presse méd.*, 1905, p. 513).

(2) Seitz, *Arch. f. Gynäk.*, Bd LXXXII.

cuir chevelu à quelque distance de la ligne médiane et parallèlement à la suture sagittale jusqu'à la suture coronale en avant et la suture lambdoïde en arrière; dissection des lèvres de la plaie et section de l'os sous-jacent au bistouri jusqu'à la dure-mère, puis décollement de cette membrane. Aux deux extrémités de l'incision osseuse, faire avec des ciseaux glissés entre la dure-mère et le crâne deux nouvelles incisions perpendiculaires à la précédente ; avec des instruments mousses, achever le décollement de la dure-mère jusqu'au niveau de la bosse pariétale ; puis, profitant de l'élasticité du crâne fœtal, éverser le pariétal en enfonçant la bosse pariétale en dedans. La dure-mère serait alors ouverte le plus bas possible par une incision transversale, et on enlèverait les caillots. Mais les auteurs précédents ne rapportent pas de cas où la trépanation ait été tentée chez le nouveau-né.

Cushing (1), de Baltimore, partisan également de l'intervention chirurgicale, a eu l'occasion au contraire d'opérer *neuf* enfants nouveau-nés atteints d'hémorragie méningée, et a obtenu dans ces conditions *quatre* succès complets. Il est intervenu du deuxième au douzième jour. Dans trois cas, il dut faire la mise à nu bilatérale des hémisphères et deux fois une opération secondaire. L'ouverture du crâne porte au niveau du pariétal, qui est mis à nu par une incision en fer à cheval et incisé un peu en dedans de ses bords avec une pince coupante de forme spéciale; le périoste est décollé; puis le pariétal est brisé en travers vers sa base et relevé ; la dure-mère est ouverte et les caillots enlevés; on peut recourir à une irrigation douce à l'aide d'une solution salée chaude.

A côté de la méthode chirurgicale comprise telle que nous venons de la décrire, il y a place pour une méthode beaucoup plus simple, qui a déjà fait ses preuves et qui paraît susceptible de procurer la guérison dans les cas où les lésions du système nerveux ne sont pas trop étendues; je veux parler de la méthode des ponctions lombaires répétées, faites dans un but analogue à celui que nous avons indiqué à propos du traitement des fractures du crâne. Préconisée par Devraigne, la méthode des ponctions lombaires semble devoir être substituée à la thérapeutique médicale classique trop souvent impuissante. Dutreix (1905) (2) a consacré sa thèse inaugurale à l'étude de cette question et a rassemblé les premières observations publiées (observations de Devraigne, Bonnaire, Jeannin). Des travaux de Devraigne et Dutreix, il résulte que la ponction lombaire faite asep-

(1) Cushing, Intervention chirurgicale dans les hémorragies intracraniennes du nouveau-né (*Amer. J. of the med. Sc.*, 1905, vol. CXXX, p. 563, et in *Surgery of the Head*, Baltimore, 1908, p. 99. — A consulter aussi : Carmichael, Intervention dans les hémorragies intracraniennes du nouveau-né (*Scottisch med. and. Surg. Journ.*, juin 1906, vol. XVII, p. 524).

(2) Dutreix, La ponction lombaire dans le diagnostic et le traitement de l'hémorragie méningée chez le nouveau-né, *Thèse de Paris*, 1905.

tiquement, est sans danger pour l'enfant et facile à exécuter pour l'accoucheur. On ponctionnera dans le quatrième espace lombaire, en enfonçant l'aiguille de 10 à 12 millimètres seulement ; la quantité de liquide céphalo-rachidien enlevée varie de 3 à 10 centimètres cubes, et les ponctions peuvent être répétées à plusieurs reprises ; chez un des petits malades de Devraigne, quatre ponctions furent faites avant d'obtenir la guérison.

Sur cinq cas publiés dans la thèse de Dutreix où les ponctions lombaires ont été pratiquées, trois fois la guérison a été obtenue. Je sais que d'autres cas heureux ont été observés dans les hôpitaux de Paris; Jeannin m'écrivait récemment que personnellement il était tout à fait convaincu de l'efficacité de la méthode. Mais Devraigne a raison de dire qu'il sera bon, pour ne pas avoir des succès trop faciles, de ne faire la ponction que dans les cas sérieux où il y a cyanose, convulsions, contractures, coma, élévation de la température. D'autre part, la ponction ne doit pas avoir la prétention de guérir toutes les hémorragies du névraxe et des méninges ; elle permettra de sauver les enfants chez lesquels les lésions ne sont pas trop graves. La ponction agit « soit par décompression momentanée des centres nerveux, soit par soustraction d'une partie du sang diffusé dans l'espace arachnoïdo-pie-mérien jouant peut-être le rôle de principe toxique » (Devraigne).

Dans les cas où la ponction lombaire échoue, la trépanation pourrait-elle faire mieux? Je ne le pense pas, étant donnée l'étendue des désordres anatomiques constatés en pareil cas et qui rendent la guérison impossible. Chez des malades de Devraigne, où la ponction échoua, il y avait hématomyélie et un effondrement du plafond des ventricules.

Des faits nouveaux pourront nous renseigner à l'avenir sur la valeur réelle de la ponction lombaire appliquée au traitement des hémorragies méningées.

2° ***Épanchements sanguins intracraniens non obstétricaux.*** — Ces épanchements sanguins sont consécutifs le plus souvent aux fractures du crâne, aux plaies pénétrantes (plaies par balles) et aux contusions du cerveau ; mais il n'est pas douteux qu'on peut les observer à la suite de traumatismes craniens sans fracture ; Luys (1900) en a cité des exemples concernant la rupture des sinus de la dure-mère, et Hovnanian a consacré sa thèse (Paris, 1902) aux ruptures de l'artère méningée moyenne sans fracture du crâne.

Sans entrer ici dans un long historique de la question, je rappellerai que l'étude des épanchements sanguins intracraniens a été pendant longtemps négligée et qu'il faut arriver au mémoire de Gérard-Marchant sur les déchirures de l'artère méningée moyenne dans la *Revue de chirurgie* (1880) et à sa thèse inaugurale sur les épanchements sanguins intracraniens (1881), pour trouver un exposé

à peu près complet de la question. Les opinions émises par l'auteur ont été reproduites dans tous les travaux modernes et généralement admises. C'est surtout la question thérapeutique qui a été envisagée dans les publications les plus récentes, dans le traité de chirurgie cérébrale de Broca et Maubrac (1896), dans le précis de chirurgie cérébrale de A. Broca (1903), dans la chirurgie du système nerveux de Marion (1905). Mais, à côté de ces ouvrages principaux, que d'observations isolées, que de thèses ont été publiées, qu'il m'est impossible d'énumérer ici. J'en signalerai quelques-unes dans le courant de cet article.

Origine de l'épanchement sanguin. — Le sang épanché peut avoir pour origine :

1° Les *vaisseaux de la paroi cranienne*, représentés par les veines du diploé, par l'artère carotide et la veine jugulaire interne, qui peuvent être blessées dans les canaux osseux de la base, où elles sont logées avant leur pénétration dans le crâne.

2° Les *vaisseaux dure-mériens* et parmi eux les *sinus de la dure-mère*, l'*artère méningée moyenne*, les veines méningées qui l'accompagnent et, parmi elles, le sinus de Breschet.

a. La blessure des *sinus de la dure-mère* a fait l'objet de plusieurs travaux récents, parmi lesquels il faut citer l'article de Gangolphe et Piéry, publié dans la *Revue de chirurgie* de 1899, sur les ruptures du sinus latéral par traumatisme ; la thèse documentée de Georges Luys (Paris, 1900); la publication de Wharton dans les *Annals of Surgery* (1901), où l'auteur rapporte 70 observations ; celle de Louis Morel dans les *Archives générales de médecine* (1905-1906); enfin la thèse de Ch. Boutaud (Paris, 1907), sur les ruptures traumatiques des sinus craniens, où se trouvent résumées 100 observations.

Les lésions traumatiques des sinus ne sont pas très fréquentes ; elles s'observent surtout chez l'adulte, tandis qu'elles sont rares chez l'enfant, ce qui s'explique par ce fait que, chez l'enfant, les os réunis par des membranes fibreuses jouissent d'une certaine mobilité et fuient devant le traumatisme.

Ce sont les sinus découverts qui sont le plus souvent atteints, c'est-à-dire le sinus longitudinal supérieur et le sinus latéral (1). Les lésions du sinus longitudinal sont plus fréquentes que celles du sinus latéral, parce qu'il est plus exposé aux traumatismes, qui atteignent plus souvent la voûte, et parce que le sinus latéral est mieux protégé par l'occipital, qui est un os très résistant.

Le sinus longitudinal peut être atteint dans tout son trajet ; parfois, comme chez un blessé que j'ai eu l'occasion de traiter, ce

(1) Il résulte d'une statistique de Wharton, publiée dans les *Annals of Surgery*, juillet 1901, vol. XXXIV, p. 81, et qui porte sur 71 cas, que : le sinus longitudinal supérieur a été lésé 40 fois, le sinus latéral 25 fois, le sinus caverneux 3 fois, le sinus droit 1 fois et le sinus transverse 2 fois.

n'est pas le sinus lui-même qui est atteint, mais les lacs sanguins qui lui sont immédiatement contigus; leur blessure peut être la source d'une hémorragie très abondante.

Les ruptures du sinus latéral présentent un lieu d'élection qui est le point d'union de la portion horizontale avec la portion verticale du sinus.

Les lésions des sinus peuvent se produire à la suite d'une fracture du crâne ou sans fracture du crâne; dans le premier cas, on peut observer des *piqûres* de la paroi veineuse par des esquilles osseuses, des *déchirures* plus ou moins étendues par disjonction des fragments osseux, des *perforations* à la suite de fractures par balle ; dans le second cas, on observe des *ruptures* par extension forcée des parois du sinus, condition qui se trouve réalisée chez le nouveau-né par la compression du crâne amenant le chevauchement des os, le tiraillement des sinus et leur rupture (Bergmann en a cité quatre observations pour le sinus longitudinal supérieur et une pour le sinus transverse); et chez l'adulte (Bergmann en a cité deux cas et Bouland en rapporte cinq autres observations) par le changement de forme violent et instantané du crâne déterminé par un traumatisme; c'est le sinus latéral qui est surtout lésé en pareil cas.

b. Les hémorragies de l'artère méningée moyenne *tiennent une place prépondérante dans l'histoire des épanchements sanguins intracraniens* ; lorsque l'on étudie cette question, ce sont le plus souvent les hémorragies de cette artère que l'on a en vue. Cependant Trolard a insisté sur l'importance des hémorragies provoquées par la blessure des veines méningées moyennes, qui seraient peut-être plus fréquentes que celles de l'artère.

D'après les recherches de Gérard-Marchant, l'artère méningée moyenne peut être rompue dans deux points différents : « 1° au niveau de son *tronc*, dans le trou petit rond et le canal osseux de 1 à 2 centimètres qui le continue ; 2° au niveau de ses *branches émergentes* antérieure, moyenne, postérieure, dans les dépressions si nombreuses de la feuille de figuier ».

Jacobson, cherchant à établir quel est le siège ordinaire de la déchirure artérielle, admet que le plus souvent elle intéresse la branche antérieure de l'artère, vers l'angle antéro-inférieur du pariétal, quelquefois la branche postérieure et exceptionnellement le tronc lui-même.

La blessure de la méningée siège généralement du côté où a porté le traumatisme ; mais, dans certains cas, elle s'est produite par contre-coup du côté opposé à celui qui avait reçu le choc.

La blessure de l'artère méningée peut être consécutive à une plaie par instrument piquant ou tranchant, tel un éclat de verre, comme dans le cas de Comier, ou par balle ; le plus souvent, elle reconnaît pour origine une fracture du crâne, et elle est alors ou bien déchirée

par une esquille ou rompue par la fissure cranienne ; parfois la déchirure a été produite par une esquille provenant d'une fracture limitée à la table interne. Mais il est parfaitement établi aujourd'hui par des observations assez nombreuses que les vaisseaux méningés peuvent être lésés sans fracture du crâne à la suite d'un traumatisme cranien. Il est à remarquer qu'en pareil cas la violence causale a souvent été très légère. Hovnanian, dans sa thèse (Paris, 1902), en a réuni 13 observations. Pour expliquer le mécanisme de la lésion vasculaire, Dubujadoux, se basant sur un cas personnel qu'il a traité par la trépanation, admet que, « sous l'influence du choc par un corps de surface limitée, la dure-mère peut se décoller au niveau du cône de dépression et donner lieu à une hémorragie importante par la déchirure des nombreux petits vaisseaux qui la relient au crâne et sans qu'une branche sérieuse de la méningée moyenne soit lésée. Dans son cas personnel, en effet, la dure-mère était intacte ; un petit vaisseau qui donnait en jet nécessita une anse de ligature; l'hémorragie était surtout en nappe et venait de points multiples. » Plusieurs cas de rupture de l'artère méningée moyenne sans fracture ont été observés chez l'adulte ; c'est donc par erreur que Ruth avait admis que les épanchements sanguins ne peuvent se produire sans fracture que chez les enfants.

3° Les *vaisseaux sous-dure-mériens*, c'est-à-dire les vaisseaux qui rampent dans la pie-mère à la surface des circonvolutions et dans les sillons qui les séparent et les vaisseaux de la substance nerveuse elle-même, dont la blessure est susceptible de provoquer des épanchements sanguins intra-encéphaliques.

Si maintenant nous cherchons à établir le *degré de fréquence comparé de ces différentes* sources d'hémorragie intracranienne, nous voyons que toutes les statistiques s'accordent pour constater que les hémorragies des vaisseaux méningés moyens sont de beaucoup les plus fréquentes et qu'en pratique c'est de celles-là surtout qu'il faut tenir compte.

En effet, dans sa statistique qui porte sur 35 observations, Gérard-Marchant constatait que 30 fois l'hémorragie était due à la rupture des vaisseaux méningés moyens, 16 fois à celle d'un sinus, 8 fois à la lésion des vaisseaux pie-mériens et une fois à celle des veines du diploé.

Chipault, sur 117 cas, incrimine comme source de l'hémorragie 72 fois les vaisseaux méningés, 30 fois les sinus veineux, 14 fois les vaisseaux sous-arachnoïdiens, 5 fois les vaisseaux de la paroi cranienne.

Dans la statistique de Trèves (*System of Surgery*, vol. II, p. 121), la proportion des blessures des vaisseaux méningés est de 85 p. 100, celle des sinus est de 15 p. 100.

Phelps (*Traumatic Injuries affecting the Brain*) n'a observé que

4 cas de ruptures des sinus sur 300 blessures du cerveau et des méninges.

Siège, volume et nature de l'épanchmeent sanguin. — L'épanchement sanguin peut être :

1° Extradure-mérien, c'est-à-dire situé entre la dure-mère décollée et la paroi osseuses du crâne ;

2° Intradure-mérien, c'est-à-dire situé entre cette membrane et le cerveau ;

3° A la fois intra et extradure-mérien, si la dure-mère a été perforée ;

4° Intra-encéphalique (L'histoire de ces épanchements intra-encéphalique est liée à celle des contusions profondes de l'encéphale) (1)

a. Épanchements extradure-mériens. — Ce sont les plus fréquents (85 p. 100 des cas d'après Prescott Hewett) et les plus intéressants. Ils sont consécutifs à la blessure des branches de la méningée et à celle des sinus. Pour que le sang puisse s'épancher entre la dure-mère et les os du crâne, il faut que la méninge fibreuse se laisse *décoller* ; or, *chez l'enfant*, bien qu'il y ait des exceptions à cette règle, la dure-mère est généralement adhérente à l'os et ne se laisse pas décoller au niveau du trait de fracture, et, s'il y a blessure d'un vaisseau intracranien, le sang s'écoule directement au dehors à travers la fissure de la paroi osseuse, quelquefois mélangé à de la matière cérébrale ; chez l'enfant donc, l'hématome extradure-mérien est exceptionnel.

Chez l'adulte, au contraire, il est une région où la dure-mère se laisse décoller (*zone décollable de Gérard-Marchant*) et où se font presque toujours les épanchements extradure-mériens (fig. 57) ; cette zone est constante. Gérard-Marchant en a étudié les limites anatomiquement et expérimentalement. « Elle s'étend d'avant en arrière, depuis le bord postérieur des petites ailes du sphénoïde jusqu'à 2 ou 3 centimètres de la protubérance occipitale interne ; de haut en bas, depuis quelques centimètres en dehors de la faux du cerveau jusqu'à une ligne horizontale qui, partant du bord postérieur des petites ailes du sphénoïde, rencontrerait le bord supérieur du rocher et passerait au-dessus de la portion horizontale du sinus latéral, et qui a dès lors environ 13 centimètres de largeur sur 12 de hauteur. On comprend dès lors qu'en règle générale l'épanchement sanguin consécutif à la lésion des vaisseaux méningés se fasse dans l'espace virtuel situé entre l'os et la dure-mère décollable. Le trauma-

(1) On a noté exceptionnellement la coexistence d'une hémorragie de l'artère méningée moyenne et d'une hémorragie encéphalique. Il en était ainsi dans un cas de Borsuk et Witzel (*Arch. für klin. Chir.*, Bd. LIV, Heft 1). Une première opération décela une hémorragie de la méningée moyenne, mais les symptômes s'étant aggravés, une nouvelle opération fit découvrir un second foyer hémorragique qui siégeait dans la profondeur de l'encéphale ; après son évacuation, la guérison fut obtenue.

tisme, par son action directe, par la dépression des fragments osseux mobilisés commence le décollement, et l'hémorragie l'achève sous l'influence de la pression sanguine » (Gérard-Marchant). Dechaume-Montcharmant insiste aussi sur ce décollement « pré-hémorragique » de la dure-mère dû au traumatisme.

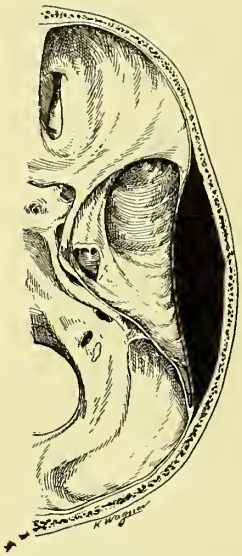

Fig. 57. — Zone décollable de Gérard-Marchant et épanchement sanguin extradure-mérien.

Mais l'épanchement sanguin peut rester limité à une partie seulement de l'étendue de la zone décollable. C'est ainsi que Krönlein a décrit un hématome antérieur ou fronto-pariétal, correspondant à la branche antérieure de l'artère méningée ; un hématome postérieur ou pariéto-occipital répondant à la branche postérieure ; un hématome tempo-pariétal, le plus fréquent, au niveau de la branche moyenne.

La quantité de sang épanché varie de quelques grammes à 300 grammes; d'après Gérard-Marchant, les caillots mesurés présentaient en moyenne 8 à 10 centimètres en hauteur, 8 à 9 centimètres en largeur, 6 à 7 centimètres en épaisseur.

Le caillot sanguin est d'autant plus considérable que le vaisseau lésé est plus volumineux et que la dure-mère s'est laissée plus facilement décoller ; les épanchements consécutifs à la blessure d'un sinus sont généralement considérables, ce qui s'explique par la rigidité de leurs parois, qui restent béantes à la coupe, et par la grande quantité de sang qu'ils renferment.

L'épanchement est plus épais généralement au centre qu'à la périphérie ; on l'a comparé à une brioche, à une calotte, à une galette, à une demi-sphère ; par sa partie externe, il se moule sur la paroi osseuse du crâne et, en dedans, sur la dure-mère, qui le sépare des circonvolutions cérébrales plus ou moins déprimées. Dans certains cas de blessure du sinus longitudinal supérieur, l'hématome affecte une forme en dos d'âne due à l'épanchement du sang sur les deux versants du sinus lésé.

Le sang épanché forme un coagulum d'aspect noirâtre, épais, cohérent à sa périphérie, plus mou dans sa partie centrale et au contact du vaisseau blessé, où il existe même parfois du sang liquide. Le caillot est assez adhérent à la paroi osseuse et à la dure-mère, à tel point que, pour le détacher, on peut être obligé de recourir à la curette. Au contact du caillot, la face externe de la dure-mère apparaît avec un aspect villeux, rugueux, chagriné, sur lequel insiste Gérard-Marchant.

Pour que l'épanchement extradure-mérien puisse se produire, il faut non seulement que la dure-mère se laisse décoller, mais aussi que le sang ne trouve pas une issue facile sous les téguments péricraniens à travers la solution de continuité des os du crâne. C'est ainsi que chez un blessé, auquel j'ai déjà fait allusion, qui avait reçu sur le crâne un poids considérable, il y avait fractures multiples de la voûte, avec enfoncement et disposition telle des fragments que le sang provenant des lacs sanguins qui accompagnent le sinus longitunal supérieur s'écoulait directement, à travers la fente osseuse et le périoste déchiré, sous les téguments du crâne, où il provoquait un vaste hématome dont je pouvais suivre le développement progressif.

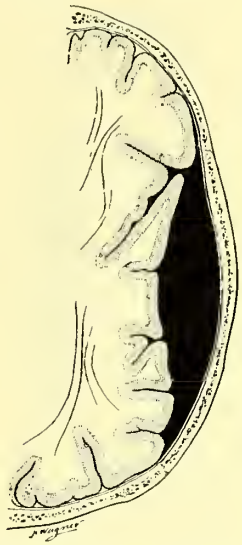

Fig. 58. — Épanchement sanguin intra dure-mérien.

b. Épanchements intradure-mériens (fig.58). — Ces épanchements sont moins fréquents que les précédents, sans être exceptionnels. Ils ont souvent pour origine un foyer de contusion cérébrale avec rupture des vaisseaux pie-mériens ; mais on les observe également à la suite d'une blessure d'un sinus (le trait de fracture déchirant la dure-mère en même temps qu'il intéresse le sinus au niveau de sa face profonde), à la suite de la rupture des veines volumineuses qui vont de la pie-mère aux sinus, ou encore à la suite d'une blessure du tronc de l'artère méningée moyenne dans le trou petit rond ; à ce niveau, en effet, la dure-mère est intimement adhérente au squelette ; il en résulte que, dans les fractures irradiées de la voûte à la base, la membrane fibreuse se déchire au lieu de se décoller; le sang qui s'écoule de la méningée filtre à travers la déchirure dure-mérienne pour venir s'épancher en dedans de cette membrane.

Dans les hématomes intradure-mériens, l'épanchement se fait en nappe ; le sang diffuse dans les mailles du tissu sous-arachnoïdien ou entre les deux feuillets de l'arachnoïde et obéissant aux lois de la pesanteur, se collecte surtout dans les parties déclives, au niveau de la base du crâne. Dans ses expériences sur les chiens, Serre, pratiquant l'ouverture du sinus longitudinal, trouvait toujours la plus grande partie du sang épanché au niveau de la base du crâne. Il est rare que le sang se collecte en un caillot bien limité. Le caillot est généralement plus mou que dans l'épanchement extradure-mérien ; il a l'aspect de la gelée de groseille. Au niveau de l'hématome intradurémérien, la dure-mère est rénitente et présente

une coloration ardoisée due au sang que l'on voit par transparence. On conçoit qu'en pareil cas la ponction lombaire puisse fournir un liquide sanglant dû au mélange du sang épanché avec le liquide céphalo-rachidien.

c. Épanchements a la fois extra et intradure-mériens (fig. 59). — Cette variété d'épanchement s'observe dans le cas où la dure-mère est non seulement décollée, mais également déchirée, par une esquille par exemple ; le sang filtrant à travers la membrane déchirée forme un hématome à la fois intra et extra-dure-mérien.

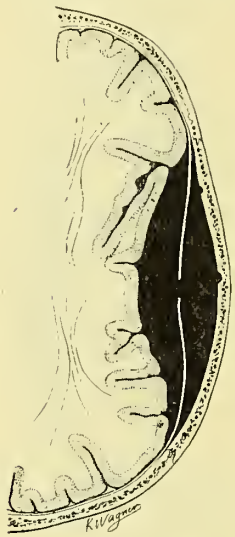

Fig. 59. — Épanchement à la fois extra et intra-dure-mérien.

d. Épanchements intra-encéphaliques. — Ces épanchements peuvent être situés plus ou moins profondément dans la substance nerveuse : ils peuvent occuper le cortex, le centre ovale, les ganglions de la base, le cervelet, etc. Il peut exister un ou plusieurs foyers sanguins de dimensions variables.

Évolution de l'épanchement sanguin. — La *résorption* du sang épanché est-elle possible ? Le sang épanché entre la dure-mère et l'os se trouve en contact avec des surfaces non absorbantes et n'a pas tendance à se résorber; il persiste à l'état de corps étranger plus ou moins modifié (il était à l'état de masse pâteuse chez un soldat blessé à Solférino en 1859 et vu par Legouest en 1862) et susceptible de provoquer des accidents de compression cérébrale, ou tout au moins d'entretenir une irritation permanente de la dure-mère si la résorption a été suffisante pour que les accidents de compression disparaissent ; mais, lorsque le sang est situé sous la dure-mère mélangé au liquide céphalo-rachidien et que l'épanchement n'est pas trop abondant, la résorption est possible.

La *transformation purulente* du foyer sanguin consécutive à une *infection* souvent contemporaine du moment de l'accident était observée surtout à l'époque où les précautions antiseptiques, que nous observons aujourd'hui dans la thérapeutique des traumatismes craniens, étaient négligées. Le caillot infecté devient noirâtre, plus mou, diffluent, et les accidents de méningo-encépalite sont particulièrement à redouter en pareil cas.

C. **Épanchements de sérosité intracraniens**. — Je rattache à l'histoire des épanchements sanguins intracraniens celle, encore fort peu connue, des *épanchements sous-dure-mériens de sérosité* susceptibles d'exercer sur le cerveau une compression analogue à celle

d'un épanchement sanguin. On trouvera, dans l'*État actuel de la chirurgie nerveuse* de Chipault (t. 1, p. 669) des cas de ce genre publiés par Winkler et Gohl, Winkler et Kortewcg.

Je dois à l'obligeance de mon maître Pierre Delbet deux observations analogues inédites, que je vais résumer en quelques mots : le premier blessé, tombé d'une hauteur de 5 à 6 mètres sur la tête, est amené à l'hôpital dans le coma ; il y reste pendant trois jours ; au bout de ce temps, il reprend connaissance sous l'influence des ponctions lombaires ; quatre jours après, il perd de nouveau connaissance, en même temps que son pouls se ralentit notablement ; il y a de la dilatation de la pupille à droite, hémiplégie gauche, respiration stertoreuse : on trépane une première fois au lieu d'élection pour la méningée moyenne ; on trouve un vieil hématome au-dessus de la dure-mère, et on l'enlève. Les accidents persistent ; on se décide à une deuxième intervention dans laquelle on incise la dure-mère ; « il s'écoule alors une certaine quantité de liquide teinté en brun, mais transparent : le cerveau est déprimé en cupule ; il y a une sorte de kyste séreux entre la dure-mère et le cerveau ; il est limité par des adhérences et mesure environ 7 centimètres dans son diamètre transversal ». Le lendemain de l'opération, le malade a repris connaissance, son pouls s'est accéléré, la pupille droite est à peine plus dilatée que la gauche ; il subsiste de la parésie du côté gauche. Mais, le surlendemain, le malade retombe dans le coma : on intervient une troisième fois : on trouve de nouveau le cerveau affaissé sous la dure-mère. Le malade ne tarde pas à succomber. L'autopsie ne peut être faite.

Le deuxième blessé présentait les signes d'une fracture de la voûte (pariétal gauche) irradiée à la base ; la ponction lombaire donne issue à du liquide franchement hématique. Cinq jours après son entrée à l'hôpital, le blessé est complètement inconscient et immobile ; il présente une crise d'épilepsie jacksonienne à droite ; il y a de l'hémiplégie droite, du stertor, de la dilatation pupillaire à gauche. On trépane au foyer de la méningée moyenne ; on ne trouve pas d'hématome extradural ; la dure-mère bombe, est très tendue et ne présente pas de battements ; on l'incise ; un flot de liquide céphalo-rachidien s'échappe, très abondant ; le cerveau apparait très éloigné de la dure-mère. A ce moment, le malade respire mieux, et la mydriase cesse brusquement ainsi que le stertor. Le cerveau est presque immobile, ne se rapproche pas de la dure-mère, reste déprimé. Le blessé meurt le lendemain de l'opération. L'autopsie ne peut être faite.

En somme, dans les cas observés par Pierre Delbet, les symptômes de compression analogues à ceux que peut provoquer un épanchement sanguin, comme nous allons le voir, sont apparus au bout de plusieurs jours, lorsque l'épanchement de sérosité a eu le temps de se constituer.

Mais sous quelle influence s'est produit cet épanchement de liquide séreux ? On l'attribue à une exsudation de l'arachnoïde irritée par du sang tombé dans sa cavité. Ceci n'explique pas en tout cas pourquoi l'épanchement s'est localisé au point de constituer un véritable kyste séreux limité par des adhérences. Les autopsies nous l'auraient peut-être révélé, mais elles ne purent être pratiquées. Les cas de traumatismes craniens sont nombreux où du sang épanché au contact de l'arachnoïde peut l'irriter, et tout à fait exceptionnels sont les cas d'épanchements de sérosité enkystés sous la dure-mère, puisqu'il n'en existe que quelques rares observations publiées dans la science.

SYMPTOMES. — C'est surtout l'épanchement sanguin, dû à la rupture de l'artère méningée moyenne, qu'il faut envisager comme type clinique, parce qu'il est le plus fréquent.

Lorsque l'épanchement sanguin est *constitué*, les symptômes observés sont ceux de la compression cérébrale ; ils ont été décrits précédemment ; je ne ferai que les rappeler brièvement ici.

Ces symptômes sont de deux ordres : des symptômes de compression générale et des symptômes de compression localisée, dont la rapidité d'apparition et l'intensité varient avec l'abondance de l'hémorragie.

La *compression cérébrale* se manifeste : *a*. par des troubles intellectuels qui peuvent aboutir au coma le plus profond ; mais le plus souvent celui-ci est incomplet, et l'on peut, par des excitations un peu vives, faire sortir de sa torpeur le blessé, qui pousse quelques grognements ;

b. Par des troubles moteurs, qui se traduisent rarement par des convulsions, plus souvent par des troubles paralytiques localisés (monoplégie, hémiplégie) en cas de compression localisée ou par une résolution musculaire plus ou moins profonde en cas de compression généralisée.

Mais il faut savoir que les troubles moteurs localisés sont parfois très peu marqués ; qu'ils peuvent être temporaires, comme si le cerveau s'habituait à la compression (A. Broca) ; qu'on les voit dans certains cas disparaître pour réapparaître à nouveau, probablement parce qu'il se fait une seconde hémorragie (A. Broca) ; qu'enfin ils manquent parfois totalement. Il résulte d'une statistique de Jacobson que, sur 37 observations où les troubles de la motilité ont été consignés, il y a eu 19 hémiplégies.

L'hémiplégie siège généralement du côté opposé à celui qu'occupe l'hématome. Cependant il existe des hémiplégies homonymes, situées du côté sur lequel a porté le traumatisme et qu'on peut attribuer à la production d'un épanchement par contre-coup ou à l'absence de décussation des pyramides. On a observé aussi des diplégies dans des cas où la violence extérieure avait occasionné un hématome bilatéral.

Lorsque l'hémorragie méningée siège du côté gauche, elle est susceptible de provoquer des désordres aphasiques.

Quand le caillot sanguin empiète sur la base du crâne ou siège exclusivement à ce niveau, les paralysies des nerfs craniens tiennent une large place dans la symptomatologie (Raymond).

c. Par des troubles sensitifs (hémianesthésie généralement incomplète en cas de compression localisée) et par des troubles sensoriels; ce sont surtout les troubles oculo-pupillaires qui méritent de retenir notre attention ; on les observera habituellement du côté sur lequel a porté le traumatisme cranien; ils se manifestent par de l'amaurose de l'œil du côté correspondant au traumatisme, ou par de l'amaurose double, ou encore par de l'hémianopsie, par l'abolition du réflexe cornéen, par la dilatation de la pupille (1) du côté de l'épanchement, par de l'œdème de la papille. Le Professeur Raymond conseille, dans un cas de traumatisme cranien suivi d'accidents imputables à une hémorragie méningée, de ne jamais négliger l'examen ophtalmoscopique.

Lorsque la compression se généralise et que le blessé devient comateux, on assiste à l'abolition complète des perceptions sensitives et sensorielles.

La *compression bulbo-médullaire* se traduit par des troubles réflexes, une altération des fonctions cardiaque et respiratoire.

La sensibilité réflexe s'affaiblit, puis disparaît ; le pouls est généralement très ralenti et tendu ; la respiration a le même caractère ; elle est en outre stertoreuse; mais ce ne sont pas là des signes absolument constants.

On a signalé également des modifications de la température, l'existence de vomissements, d'incontinence des matières et des urines, une agitation continue des blessés, enfin parfois la présence de sucre et d'albumine dans les urines.

ÉVOLUTION. — Telle est l'énumération des symptômes que peut provoquer la compression encéphalique par épanchement sanguin intracranien. Au point de vue de leur évolution, il y a lieu de distinguer *deux types cliniques* différents :

1° Dans un premier cas, l'évolution symptomatique est absolument caractéristique d'une compression par épanchement sanguin. Le blessé qui, après l'accident, a présenté un état de commotion cérébrale passagère, ou qui même peut n'avoir ressenti aucun accident de commotion, continue à marcher, et parfois même a repris ses occupations, lorsque, au bout d'un temps plus ou moins long, il

(1) Cet état de la pupille est essentiellement variable, ainsi que cela résulte de la statistique de Wiesmann : cet auteur, sur 70 cas, a trouvé que les pupilles étaient larges et sans réaction (ce qui indique une compression très prononcée) 39 fois, qu'elles étaient toutes les deux rétrécies dans 7 cas, que la pupille était dilatée du côté de l'épanchement dans 20 cas, que 4 fois la pupille était dilatée du côté opposé.

voit apparaître des accidents de compression localisée (troubles paralytiques) qui vont en augmentant à mesure que l'épanchement sanguin devient plus abondant ; puis, peu à peu, les symptômes de compression se généralisent, et le blessé devient comateux.

J.-L. Petit insistait déjà sur cet intervalle qui existe entre le moment de l'accident et l'apparition des troubles et répond à la période où l'hémorragie n'est pas encore assez abondante pour causer des accidents de compression, qui s'établissent progressivement. On l'a désigné sous le nom d'*intervalle lucide* ; les Allemands l'appellent *intervalle libre*.

Chipault rapporte que, sur 127 cas qu'il a étudiés à ce point de vue, 67 fois il en a constaté l'existence ; d'après Jacobson, il manque dans un tiers des cas environ ; ce qu'il y a de certain, c'est qu'il n'est pas aussi constant que le voulait Hutchinson.

L'intervalle lucide est variable comme durée : il peut être de quelques minutes, de quelques heures, de plusieurs jours (huit jours dans un cas de Ransohoff, treize jours chez un blessé de Duret), de dix semaines dans un cas de Boyd et même de plusieurs mois, comme dans un cas de Köhl (1899), cité par le professeur Raymond, où un homme de quarante-deux ans, à la suite d'une chute de 8 mètres de hauteur, se rétablit presque aussitôt et ne présenta une hémiplégie que *quatre mois* après l'accident. La trépanation fut faite, qui révéla la présence d'un hématome sous-dure-mérien. Mais ce sont là des faits exceptionnels, qu'on observera plutôt dans les cas d'épanchements intradure-mériens. « Il s'agit, pour A. Broca, d'hémorragies retardées, presque d'hémorragies secondaires. Le retard fréquent des symptômes tient peut-être à ce que les épanchements assez abondants pour causer des symptômes immédiats relèvent de contusions rapidement mortelles. »

Pendant cette période lucide, le blessé a pu vaquer à ses occupations, comme à l'état normal ; en voici quelques exemples : un blessé de Boinet, qui, trois jours auparavant, avait fait une chute sur la tête dans un escalier, va chercher une sage-femme pour sa femme qui était sur le point d'accoucher, parcourt avec son agilité ordinaire un espace de plus de deux lieues, rentre chez lui, est obligé de s'aliter et meurt le lendemain. Chipault rapporte le cas d'un médecin qui ramène chez lui le cabriolet d'où il a été renversé, donne sa consultation, va faire une piqûre de morphine et n'est atteint qu'au retour.

La rapidité d'évolution des accidents est très variable ; elle dépend évidemment de la rapidité avec laquelle se fait l'épanchement et de son abondance ; dans une observation de Flament et Bachelet, un cavalier tombe de cheval le matin à huit heures ; il entre subitement dans le coma à trois heures et demie et meurt à cinq heures ; chez un

malade de Holt, les symptômes apparaissent deux heures et demie après l'accident, et le blesssé succombe en six heures. Même lorsque l'intervalle lucide a été de longue durée, les accidents peuvent s'installer avec rapidité. Mais parfois le blessé survit pendant plusieurs jours ; dans certains cas, on aurait même observé la guérison spontanée par résorption du sang épanché. Heidenhain (1890) a montré que, dans certains cas, l'évolution des accidents s'était faite *en deux temps* ; sous l'influence d'une première hémorragie, des accidents sont apparus qui ont cessé lorsque, à l'occasion d'un mouvement brusque, une nouvelle hémorragie s'est produite qui a provoqué l'éclosion de nouveaux troubles.

2° Dans le second cas, l'évolution symptomatique n'a plus rien de caractéristique ; l'intervalle libre fait défaut, soit que le blessé soit plongé dans l'ivresse au moment de l'accident, soit que l'épanchement se soit fait avec une extrême rapidité, soit enfin qu'il existe un état de commotion ou de contusion cérébrale concomitant, qui masque l'apparition des accidents de compression. Le malade est observé dans le coma, et le diagnostic de l'épanchement sanguin est alors bien difficile en l'absence de renseignements précis sur les circonstances dans lesquelles s'est produit l'accident.

DIAGNOSTIC. — 1° ***Diagnostic de l'existence de l'épanchement sanguin intracranien*** (1). — On conçoit, d'après ce qui vient d'être dit de l'évolution symptomatique, que le diagnostic se présente dans des conditions bien différentes suivant qu'on est en présence du premier ou du deuxième type clinique. Dans le premier cas, lorsque les symptômes de compression ont été précédés d'un intervalle lucide, le diagnostic de l'épanchement sanguin est facile ; mais il en va tout autrement lorsque le blessé est observé en état de coma.

Il faut, en pareil cas, interroger avec soin, si la chose est possible, les personnes qui ont été témoins de l'accident et qui ont observé le blessé dans les moments qui ont suivi ; on peut apprendre, en effet, que le blessé n'est devenu comateux qu'au bout d'un temps plus ou moins long pendant lequel son intelligence était conservée et les mouvements possibles : si l'on parvient à décéler l'existence d'une période d'intégrité fonctionnelle, on possède évidemment un élément de diagnostic important. Il faut aussi analyser avec soin les symptômes présentés par le malade ; le coma est souvent incomplet ; la résolution musculaire n'est pas absolue, et l'on peut, en étudiant comparativement l'état des membres d'un côté et de l'autre, constater l'existence d'une paralysie ; on peut même assister à l'évolution de cette paralysie, qui augmente progressivement, en même temps que le coma devient de plus en plus profond, que le pouls se ralentit, que

(1) Pierre, Diagnostic clinique des épanchements sanguins intracraniens d'origine traumatique ; leur traitement par la trépanation, *Thèse de Lyon*, 1899.

la respiration devient stertoreuse, que des troubles pupillaires apparaissent.

Cependant il faut reconnaître qu'en pareil cas le diagnostic est toujours très difficile ; la confusion est possible avec divers états cérébraux observés à la suite des traumatismes craniens et parfois associés à la compression par épanchement sanguin.

Le diagnostic doit être fait d'abord avec la compression déterminée par un ENFONCEMENT OSSEUX DE LA VOÛTE DU CRANE ; mais alors la compression est instantanée, les accidents qu'elle provoque apparaissent immédiatement après le traumatisme et atteignent d'emblée leur maximum ; ce n'est pas là l'évolution progressive des hématomes intracraniens, précédée souvent d'une période de lucidité. Enfin, dans le cas d'enfoncement cranien, la main qui explore la surface du crâne constate une dépression de la paroi osseuse.

Le diagnostic de la COMMOTION, de la CONTUSION CÉRÉBRALE avec l'hématome intracranien est souvent impossible, d'autant plus que ces diverses lésions peuvent coexister ; cependant, en cas de commotion ou de contusion, les troubles ont apparu immédiatement après l'accident ; ils ont atteint d'emblée leur maximum et ont tendance à s'atténuer plutôt qu'à s'accentuer ; les foyers de contusion sont souvent disséminés et provoquent des accidents éparpillés, des paralysies partielles. Dans les hématomes intracraniens, les paralysies sont plus étendues et associées à la respiration stertoreuse.

La MÉNINGO-ENCÉPHALITE est d'un diagnostic généralement facile. Elle n'apparaît en effet que plusieurs jours après l'accident et s'accompagne de fièvre. Cependant la fièvre peut exister dans les épanchements sanguins et ne constitue pas un symptôme pathognomonique d'une infection méningo-encéphalique . Oppenheim et Lenormant trépanèrent, croyant avoir affaire à un abcès, et tombèrent sur un gros épanchement sanguin à l'intérieur de la dure-mère. A. Broca a observé deux épanchements sanguins volumineux entre l'os et la dure-mère qui ont provoqué dans un cas une température de 40°,2, et dans l'autre une élévation thermique à 42°, six heures et demie après l'accident ; l'un des blessés fut considéré comme atteint de méningo-encéphalite, et c'est seulement à l'autopsie qu'on trouva une compression cérébrale intense sans trace de méningite. Du reste, l'existence de la fièvre au cours des épanchements sanguins intracraniens avait été signalée dans des observations de Charcot, Duret, Billroth, etc. ; Battle et J.-F. Guyon, reprenant l'étude de ce symptôme, ont admis, en s'appuyant sur des autopsies, que l'épanchement sanguin ne provoque pas à lui seul l'hyperthermie, et que celle-ci est l'indice d'une contusion basilaire accompagnant l'hémorragie. Au point de vue pronostic, la fièvre constitue donc un symptôme fâcheux, puisqu'elle indique l'association des deux lésions ; cependant des blessés qui avaient présenté de l'hyperthermie ont guéri.

Pour faire le diagnostic entre la méningo-encéphalite et ces hématomes intracraniens fébriles, il faut surtout s'appuyer sur l'époque d'apparition de la fièvre; il ne saurait être question de méningo-encéphalite lorsque l'hyperthermie survient en quelques heures comme chez un des blessés observés par A. Broca ; dans la méningo-encéphalite, les accidents n'apparaissent qu'au bout de quelques jours.

Dans un certain nombre de cas où le diagnostic est douteux, la ponction lombaire est susceptible, en fournissant un liquide céphalo-rachidien plus ou moins teinté par le sang, de donner des renseignements précieux. J'y reviendrai dans quelques instants à propos des épanchements intradure-mériens.

Lorsqu'on se trouve en présence d'un sujet comateux, qui ne présente pas les symptômes d'une fracture du crâne et qu'on ignore dans quelles sirconstances le coma est survenu, le diagnostic peut se poser avec l'*apoplexie cérébrale*. Gangolphe a cité un cas dans lequel il porta le diagnostic d'apoplexie par hémorragie cérébrale chez un blessé qui avait une petite plaie du cuir chevelu sans signe de fracture du crâne ; l'autopsie ne tardait pas à révéler une fracture du crâne avec blessure du sinus latéral et gros épanchement sanguin extradure-mérien ; aussi, comme le conseille Gangolphe, lorsqu'on suspecte en pareil cas l'existence d'un traumatisme antérieur, le mieux est de recourir d'emblée au traitement chirurgical.

Enfin on a cité des cas où une hémorragie méningée avait été confondue avec une tumeur cérébrale (Saenger, 1895), avec un abcès cérébral (Ceci, 1897), avec une hémorragie de la capsule interne (Schloffer, 1899), avec une paralysie pseudo-bulbaire (Carthy, 1899).

2° ***Diagnostic de la variété anatomique.*** — Lorsqu'on a acquis la notion de l'existence d'un épanchement intracranien, il faut essayer de déterminer *quelle est sa topographie exacte* et de préciser s'il est *extra*, *intradure-mérien* ou *intra-encéphalique*.

Le diagnostic topographique sera étayé sur l'analyse des symptômes observés. Pour localiser l'hémorragie à droite ou à gauche, on tiendra compte du point d'application du traumatisme, des plaies ou des traces de contusion qu'on relève à la surface du cuir chevelu, de la localisation de l'ecchymose, des points douloureux provoqués par les pressions digitales exercées sur la boite cranienne, de l'unilatéralité des phénomènes oculaires qu'on observe habituellement du côté sur lequel a porté le traumatisme cranien, de la localisation des phénomènes convulsifs ou paralytiques observés. Des paralysies multiples des nerfs craniens, l'otorragie feront penser au siège basal de l'épanchement sanguin (Raymond.)

Quant au siège extra ou sous-dural du foyer sanguin, il n'est pas facile à déterminer. Il est cependant deux signes qui sont tout en faveur de l'épanchement sous-dural : c'est d'abord le signe de Kernig ; en essayant d'asseoir le blessé sur son lit, on voit ses jambes se con-

tracter immédiatement en flexion sur ses cuisses, et il devient impossible d'obtenir l'extension de l'articulation du genou. C'est ensuite le résultat fourni par la ponction lombaire, qui ramène du liquide céphalo-rachidien plus ou moins chargé de sang lorsque l'épanchement est sous-dural, tandis que, dans l'épanchement extradure-mérien, la dure-mère forme une barrière infranchissable aux pigments, et le liquide rachidien présente sa coloration normale (Sicard et Monod).

De même, il est bien difficile de diagnostiquer l'existence des hémorragies intracérébrales, qui s'accompagnent des mêmes troubles fonctionnels que les hémorragies méningées.

3° ***Diagnostic de la source de l'hémorragie.*** — L'hémorragie a-t-elle sa source dans l'artère méningée moyenne, dans l'un des gros sinus veineux du crâne, ou dans les vaisseaux pie-mériens? C'est là un point intéressant du diagnostic, qui servira à déterminer le siège de notre intervention. En pareil cas, il faut tenir compte des commémoratifs et des circonstances qui ont accompagné l'accident, des constatations qui peuvent être faites directement à la surface du crâne, du siège de la blessure, de l'os intéressé par la fracture, du siège de la douleur, de l'empâtement et de l'ecchymose, des symptômes observés.

Gérard-Marchant s'est efforcé de déterminer quels étaient les symptômes propres aux HÉMORRAGIES DE L'ARTÈRE MÉNINGÉE MOYENNE. Il distingue entre les cas où la lésion de l'artère s'accompagne d'une plaie des parties molles extracraniennes et ceux où cette plaie fait défaut.

a. *En l'absence d'une plaie des parties molles*, il considère comme symptômes caractéristiques : l'*œdème diffus de la région temporo-pariétale*; la *douleur* localisée à la même région et particulièrement vive en un point limité, au niveau duquel les pressions exercées sont susceptibles de faire sortir le blessé de sa torpeur, l'*ecchymose* occupant les parties déclives de la région temporo-pariétale et la région mastoïdienne à laquelle elle se propage secondairement. Cette ecchymose, qui apparaît au bout de quelques heures, varie suivant l'abondance de l'épanchement sanguin, « depuis la simple ecchymose, la bosse sanguine, jusqu'au décollement par le sang de tout le péricrâne ». Cet épanchement sanguin peut tirer sa source de l'artère méningée elle-même, lorsqu'il y a écartement des fragments de la paroi osseuse fracturée au niveau du vaisseau lésé et lorsqu'il s'y joint une déchirure de l'aponévrose épicranienne permettant la diffusion du sang sous la peau. Mais ce sont là des conditions rarement réalisées, et, pour Gérard-Marchant, dans la plupart des cas, l'ecchymose est due à la rupture des vaisseaux du cuir chevelu sous l'influence du traumatisme violent.

A ces symptômes locaux, il faut ajouter : les troubles oculaires

(dilatation pupillaire, abolition du réflexe cornéen, etc.), du côté où siège l'épanchement, les troubles moteurs et sensitifs, la respiration stertoreuse, les modifications du pouls, le coma, tous les troubles en un mot qui relèvent de la compression cérébrale en général.

Gérard-Marchant insiste encore sur ce fait : c'est que, pour que ces symptômes aient une réelle valeur diagnostique, il faut qu'ils soient associés, qu'ils coexistent.

b. *S'il y a plaie des parties molles*, le diagnostic est beaucoup plus facile, parce que alors le chirurgien peut, à travers la solution de continuité, voir et sentir la fracture qui répond à la région du crâne occupée par l'artère méningée moyenne et ses branches, et parfois même apercevoir la filtration du sang à travers les fragments écartés.

Est-il possible d'aller plus loin et de dire quelle est la branche de l'artère méningée qui a été lésée par le traumatisme? — Pareil diagnostic est toujours très délicat et ne présente pas une grande utilité, aujourd'hui que nous intervenons par les larges ouvertures craniennes. Cependant la notion du point où a porté le traumatisme, le siège de la douleur maxima, la tendance de l'ecchymose à se porter en avant ou en arrière, l'existence d'une plaie du cuir chevelu sont autant de facteurs qui peuvent aider à localiser la blessure vasculaire aux branches artérielles antérieure ou postérieure.

Les hémorragies provenant des sinus de la dure-mère peuvent être soupçonnées d'après le point d'application du traumatisme, d'après le siège de la blessure, d'après le siège de la douleur, d'après les os intéressés par la fracture (une blessure de l'occipital fera songer à une lésion du sinus latéral, une blessure des pariétaux à une lésion du sinus longitudinal), d'après le siège occupé par l'ecchymose et le gonflement des parties molles, d'après les symptômes observés (des troubles de l'équilibre, des vomissements incoercibles indiquant par exemple une compression du cervelet par une hémorragie venue du sinus latéral).

D'après Bergmann, cité par Luys, les phénomènes de compression par lesquels se manifesteraient les lésions des sinus semblerait se produire plus lentement que dans les blessures de l'artère méningée moyenne.

Les hémorragies provenant d'une blessure des vaisseaux pie-mériens n'ont pas une symptomatologie qui permette de les diagnostiquer. On peut en soupçonner l'existence, en procédant par exclusion dans le diagnostic et en se souvenant que ces hémorragies accompagnent des foyers de contusion cérébrale et qu'elles siègent souvent en un point opposé de l'axe de percussion, au niveau du foyer de contusion indirecte.

4° Le ***diagnostic de la suppuration de l'épanchement*** se fera par l'apparition de phénomènes fébriles infectieux, joints à l'aggravation des symptômes de compression et de l'état général.

PRONOSTIC. — Le pronostic des hématomes intracraniens d'origine traumatique abandonnés à eux-mêmes est toujours grave.

Il en est assurément qui peuvent guérir spontanément ; Wiesmann admet que ces guérisons spontanées se produisent dans la proportion de 10 p. 100 ; on voit alors les troubles moteurs et sensoriels s'atténuer progressivement au fur et à mesure de la résorption spontanée de l'épanchement sanguin. Mais le plus souvent, pour peu que l'épanchement sanguin soit un peu abondant, les troubles de compression s'accentuent jusqu'à la mort du blessé, qui survient généralement dans les quelques jours qui suivent l'accident. Bien entendu, le pronostic est d'autant plus grave que les lésions concomitantes de contusion cérébrale sont plus étendues ; il varie avec l'importance du vaisseau lésé. Il faut savoir aussi que, dans les cas où le sujet ne succombe pas rapidement à ses lésions, on peut voir, lorsqu'il est sorti de l'état comateux, persister indéfiniment et même s'aggraver les troubles moteurs et sensoriels et les troubles de la vue. « Cela tient, dit le professeur Raymond, à ce que l'épanchement de sang provoque autour de lui une inflammation chronique des méninges, en même temps qu'il s'organise. Ainsi prennent naissance de véritables plaques fibreuses, des cavernes et jusqu'à des kystes, résidus de l'hémorragie antécédente. »

Mais la gravité du pronostic est, à l'heure actuelle, notablement atténuée par l'intervention chirurgicale, qui a fourni, comme nous allons le voir bientôt, d'heureux résultats.

TRAITEMENT. — Il n'est pas de question où l'intervention du chirurgien ait été plus discutée.

Indications opératoires. — Pendant longtemps, malgré les efforts de Denonvilliers et de Sédillot, la trépanation fut rejetée. Or, de toutes les objections qui lui furent faites (difficulté d'établir le diagnostic, nécessité d'une large ouverture cranienne, difficulté d'assurer l'hémotase, dangers de méningo-encéphalite, lésions concomitantes des contusion cérébrale, etc.), il n'en est pas une qui constitue un obstacle réel à l'opération. Nous avons vu que le diagnostic des épanchements sanguins pouvait être fait ; nous avons préconisé, d'autre part, à maintes reprises, la pratique des larges brèches craniennes ; nous sommes armés enfin contre l'hémorragie et la septicémie. D'autre part, les statistiques permettent de comparer la valeur de l'abstention et de la non-abstention chirurgicale. Wiesmann (1) (1884-1885) constate que, sur 147 épanchements non trépanés, il y a eu 131 morts, soit une mortalité de 90 p. 100, tandis que, sur 110 trépanations, il y a eu seulement 36 morts, soit une mortalité de 33 p. 100.

(1) Wiesmann, *Deutsche Zeitschr. für Chir.*, Bd. XXI, 1884-1885, p. 1 et 283 ; Bd. XXII, p. 52.

Nancrède (1) relève 24 guérisons sur 40 cas trépanés; Bergmann, au XIVe Congrès allemand de chirurgie, 20 sur 22; Roncali (1903), 13 guérisons sur 17 cas.

L'intervention chirurgicale constitue donc le seul traitement applicable aux hématomes intracraniens : elle doit être pratiquée le plus tôt possible après l'accident.

Les lésions concomitantes de l'hémorragie intracranienne, telles que la contusion cérébrale ou une fracture irradiée à la base communiquant avec les cavités voisines et exposant à la méningite, ne constituent pas une contre-indication à l'opération, parce que ces lésions, quoiqu'elles aggravent singulièrement le pronostic, ne sont pas fatalement mortelles par elles-mêmes.

Technique opératoire. — L'opération comprend les temps suivants : 1° ouverture du crâne ; 2° évacuation de l'épanchement sanguin; 3° hémostase du vaisseau rompu.

Lorsque le blessé est dans le coma au moment de l'opération, celle-ci peut être faite sans chloroforme.

1° Ouverture du crane. — Elle sera pratiquée par les procédés ordinaires ; mais la question délicate est de savoir *où il faut ouvrir le crâne.*

S'il y a une plaie, un enfoncement ou un écartement osseux de la paroi cranienne, un hématome sous-cutané, c'est là qu'il faut trépaner de préférence. Si la plaie a été produite par une balle ou par un instrument piquant, il faudra toujours prendre la petite plaie comme centre de trépanation. Mais il y a des cas où il faut savoir adopter un parti en l'absence de plaie ou de lésion osseuse apparente. Souvent le chirurgien s'est laissé guider par les signes de localisation cérébrale (troubles convulsifs, phénomènes paralytiques, aphasie), et cette conduite lui a permis de découvrir la source de l'hémorragie. En cas d'hémiplégie, la trépanation sera pratiquée au niveau de la zone de Rolando, du côté opposé à celui de l'hémiplégie. Si par hasard on est en présence d'un blessé atteint d'une hémiplégie siégeant du même côté que celui où a porté le traumatisme, on ira à la recherche d'un hématome intracranien du côté opposé, parce qu'il y a tout lieu de penser à un épanchement par contre-coup, qui est plus fréquemment observé que l'absence de décussation des pyramides.

En l'absence de tout commémoratif et de tout signe extérieur appréciable, on pourra se laisser guider par l'état de la pupille et trépaner du côté où elle est dilatée; on pourra encore, par des pressions exécutées méthodiquement à la surface du crâne, essayer de révéler l'existence d'un point douloureux en rapport avec le siège d'une fracture et trépaner à ce niveau ; on pourra aussi, en présence d'une fracture qui par elle-même n'indique pas l'intervention, mais

(1) Nancrède, *Medical News*, 28 janvier 1888.

s'il existe des symptômes de compression, mettre à nu le foyer de la fracture, en taillant un large lambeau cutané, découvrir la fissure et rechercher à son niveau le vaisseau lésé. On se souviendra enfin que les épanchements sanguins dus à une blessure de l'artère méningée moyenne sont les plus fréquents et que la déchirure artérielle atteint le plus souvent la branche artérielle antérieure; c'est donc cette branche qu'il faudra rechercher de préférence.

Cette question de l'ouverture du crâne a préoccupé les chirurgiens surtout à une époque où on hésitait à pratiquer les larges brèches craniennes; on s'efforçait d'atteindre le vaisseau, source de l'hémorragie, par une couronne de trépan appliquée en bonne place: c'est qu'en effet, dans la question qui nous occupe, le point important est non seulement d'évacuer le caillot, dont la découverte est assez aisée, parce qu'il est toujours de dimension assez large, mais surtout d'assurer l'hémostase du vaisseau qui saigne. C'est ce qui explique l'origine des nombreux procédés imaginés pour atteindre le tronc et les branches de l'artère méningée. La règle était d'aller d'abord à la recherche de la branche antérieure de la méningée, qui est le plus souvent atteinte et, si l'on ne trouvait rien, de trépaner à nouveau au niveau du tronc ou de la branche postérieure de l'artère. Mais à ces trépanations timides, étroites et multiples, il faut préférer à mon avis une ouverture large du crâne. Un grand lambeau ostéo-cutané sera taillé sur le milieu de la zone décollable et suffira le plus souvent pour faire face à toutes les éventualités, d'autant plus qu'on pourra toujours agrandir l'ouverture dans un sens ou dans l'autre vers le vaisseau déchiré.

Cushing préfère son opération intermusculo-temporale, qu'il considère comme plus simple et moins grave que la création du lambeau ostéo-cutané. Il passe à travers les fibres du temple temporal, qu'il écarte, et crée une ouverture dans la paroi cranienne de la région temporale. Celle-ci peut être agrandie dans le sens qui paraît nécessaire pour atteindre le vaisseau qui saigne. Le drainage est plus facile à assurer qu'avec le lambeau osseux.

Cependant je ne saurais passer complètement sous silence les divers procédés de trépanation appliqués à la découverte du tronc ou des branches de la méningée; j'en résumerai quelques-uns; ils ont été divisés en deux groupes : 1° procédés fournissant un point de trépanation pour le tronc et la branche antérieure de la méningée; 2° procédés fournissant à la fois un point de trépanation pour le tronc ou la branche antérieure et un autre point pour la branche postérieure.

Procédés du premier groupe : procédés de Jacobson, de Poirier, de Vogt, de Witherle, etc.

Procédé de Jacobson. — Jacobson trépane vers l'angle antéro-

inférieur du temporal, à 12 millimètres au-dessus et à 5 centimètres en arrière de l'apophyse orbitaire externe.

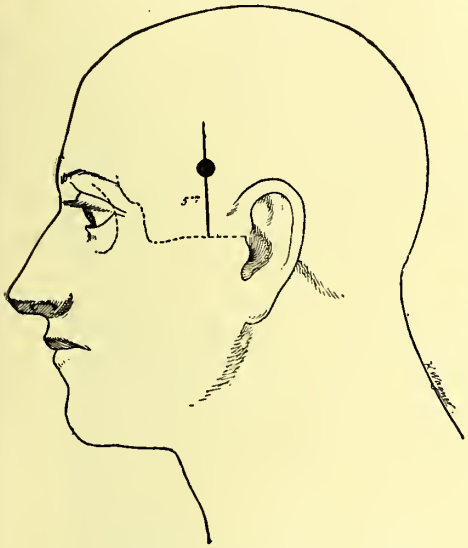

Fig. 60. — Procédé de P. Poirier.

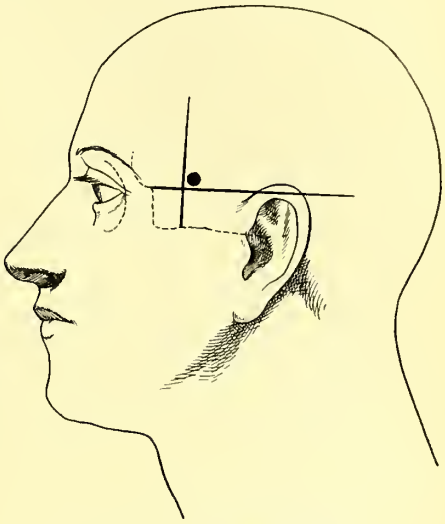

Fig. 61. — Procédé de Vogt.

Procédé de P. Poirier. — Ce procédé, qui a fourni de bons résultats, consiste à élever sur l'apophyse zygomatique une perpendiculaire, qui est située à égale distance du conduit auditif et du bord postérieur de l'apophyse montante de l'os malaire et à trépaner sur cette perpendiculaire à 5 centimètres au-dessus du bord supérieur à l'apophyse (fig. 60).

Procédé de Vogt. — Mener deux lignes, l'une verticale située à un travers de pouce en arrière de l'apophyse orbitaire externe ; l'autre, horizontale, passant à deux travers de doigt au-dessus de l'arcade zygomatique, et trépaner dans l'angle postéro-supérieur formé par la réunion de ces lignes (fig. 61).

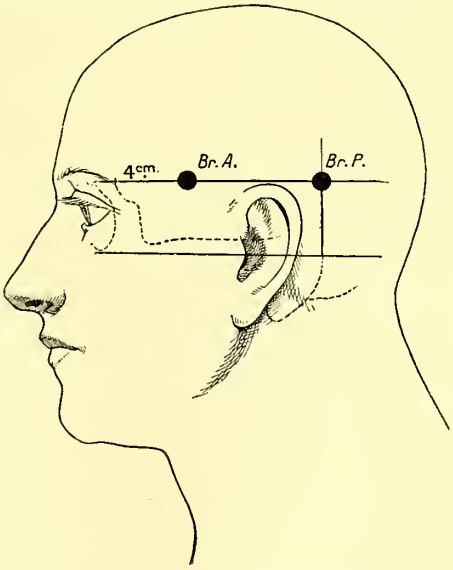

Fig. 62. — Procédé de Krönlein.

Procédés du deuxième groupe : procédés de Krönlein, de Chipault, de Steiner, etc.

Procédé de Krönlein. — Mener parallèlement à une ligne horizon-

tale passant par le bord orbitaire inférieur et le conduit auditif externe une seconde ligne qui passe par le bord orbitaire supérieur; la branche antérieure de la méningée est située à 3 ou 4 centimètres en arrière de l'apophyse orbitaire externe sur la ligne supérieure et la branche postérieure au point d'intersection de cette ligne avec une verticale passant immédiatement en arrière de la mastoïde (fig. 62).

Procédé de Chipault. — Dans le procédé de cranio-topographie proportionnelle de Chipault, décrit précédemment (Voy. p. 27), « on découvre le tronc ou la branche antérieure de l'artère dans l'angle que forment, par leur réunion, la ligne sylvienne et la ligne préfontale, et sa branche postérieure sur les quatrième et cinquième dixièmes de la ligne parallèle. »

Tous les auteurs s'accordent à reconnaître que ces divers procédés ont fourni des résultats à peu près concordants ; mais je répète encore une fois qu'ils n'offrent plus qu'un intérêt secondaire depuis qu'on a reconnu l'utilité des larges ouvertures craniennes.

2° Évacuation de l'épanchement sanguin. — Le sang épanché peut être situé en dehors de la dure-mère, sous la dure-mère ou dans l'encéphale.

Dans le premier cas, dès que le crâne est ouvert, il s'écoule au dehors du sang et des caillots ; pour détacher les caillots adhérents, on peut être obligé de recourir à la curette maniée avec prudence ; dans tous les cas, il faut procéder avant de fermer la plaie à un nettoyage soigneux de la cavité à l'aide de petits tampons montés. Au cours de ces manœuvres, le vaisseau source de l'hémorragie primitive peut à nouveau donner du sang ; il faut en assurer l'hémostase par les procédés que nous indiquerons.

Dans le second cas, lorsque le sang est situé sous la dure-mère, on voit cette membrane faire saillie dans l'orifice de trépanation; elle a pris une teinte ardoisée due à la présence du sang que l'on voit par transparence, et elle n'est plus soulevée par les battements du cerveau. La dure-mère est incisée, et il s'écoule au dehors un liquide séro-sanguinolent, souvent mélangé de bouillie cérébrale.

Lorsque l'hématome est intracérébral, le caillot peut être enlevé à travers une incision faite à la substance nerveuse.

3° Hémostase. — Si, au moment de l'opération, l'hémorragie s'est arrêtée spontanément, toute manœuvre d'hémostase devient inutile ; il suffit de tamponner légèrement la cavité avec de la gaze.

Si, au contraire, le vaisseau lésé continue à donner du sang, il faut recourir à l'un des procédés suivants d'hémostase, en fixant son choix d'après le volume du vaisseau blessé, le siège de l'hémorragie et les conditions dans lesquelles elle se produit :

La *compression digitale* est le plus souvent inefficace et ne peut être considérée que comme un moyen temporaire. C'est à ce titre qu'elle m'a rendu service dans un cas de traumatisme cranien où je

me trouvai en présence d'une déchirure intéressant la paroi des lacs sanguins qui avoisinent le sinus longitudinal supérieur. Un doigt appliqué sur la perforation veineuse me permit de faire une hémostase provisoire pendant que j'agrandissais la brèche faite à la paroi cranienne à l'aide de la pince coupante pour bien exposer la plaie vasculaire et en faire la suture.

La *ligature* est évidemment le procédé d'hémostase par excellence. Malheureusement elle est souvent difficile à réaliser; en cas d'hémorragie de la méningée ou de l'une de ses branches, il faudra passer sous le vaisseau, à l'aide d'une aiguille de Reverdin, le catgut qui doit servir à la ligature.

La *suture latérale* a été préconisée pour obturer des plaies latérales des sinus; c'est une méthode excellente quand elle est applicable, ainsi que le prouvent les faits cités par Maudlay, Brinton, Leonte et Bardesco, Schwartz et par moi-même, etc. Elle assure en effet une hémostase parfaite et conserve la perméabilité du sinus. L'obturation de l'orifice peut être faite soit à l'aide de points séparés, soit à l'aide d'un surjet et en se servant de l'aiguille de Reverdin, soit encore, comme je l'ai fait dans le cas personnel auquel je viens de faire allusion, en se servant d'une suture en bourse, le fil à ligature étant passé autour de la perforation vasculaire, dans l'épaisseur de la dure-mère, qui ne se laisse pas déchirer.

Le *bourrage au catgut* a été conseillé et exécuté avec succès dans les plaies des sinus (Lister, Lucas Championnière). Lucas Championnière arrêta une hémorragie du sinus longitudinal supérieur en empilant 6 à 7 mètres de catgut près de la paroi du sinus. Le sang, en se répandant entre les mailles formées par les faisceaux de catgut, se coagule rapidement, et le catgut se résorbe ultérieurement.

L'*oblitération* est applicable aux cas où le vaisseau est contenu dans un canal osseux, tels les vaisseaux veineux du diploé, telle l'artère méningée moyenne dans le trou sphéno-épineux. L'oblitération peut être faite à l'aide d'une cire fondue préalablement stérilisée. Pour arrêter une hémorragie de la méningée au niveau du trou sphéno-épineux, Chipault a conseillé, après avoir relevé le cerveau à l'aide de son écarteur basilaire, d'introduire dans le trou sphéno-épineux un clou (clou de tapissier ordinaire ou clou spécial en argent), en le faisant glisser le long du plancher cranien; le clou reste piqué dans les parties molles et appuyé contre la paroi par la pression des méninges et du cerveau réappliqués. Mais je ne sache pas que le procédé de Chipault ait été mis à exécution sur le vivant.

La *forcipressure à demeure* a rendu également des services; les pinces abandonnées dans la plaie, sous le pansement, doivent être enlevées trois ou quatre jours après leur application.

Le *tamponnement* exécuté en bourrant la plaie de gaze stérilisée est un bon moyen d'hémostase, quelle que soit la source de l'hémor-

ragie, dans tous les cas où les autres procédés sont inapplicables ; je le préfère, pour ma part, à la forci-pressure à demeure. Ce tamponnement, pour être efficace, doit être assez serré ; aussi lui a-t-on reproché, en invoquant des faits à l'appui, d'agir comme le faisait l'épanchement sanguin en comprimant le cerveau. Mais ces phénomènes de compression sont passagers et cessent dès que le tampon est enlevé, au bout de quarante-huit heures ; chez un malade de Routier, le tamponnement avait déterminé de l'aphasie, qui cessa dès que la mèche fut enlevée.

Ces divers procédés suffiront à assurer l'hémostase dans la grande majorité des cas que le chirurgien se trouvera appelé à traiter. Il faut considérer en effet, comme tout à fait exceptionnels, ceux où l'hémorragie, ne pouvant être arrêtée par les moyens ordinaires, on serait obligé de recourir *aux ligatures à distance*, telles que la ligature de la carotide primitive faite par Liddell et Ransohoff, celle de la carotide interne pratiquée par Roser, ou encore celle de la carotide externe qui réussit entre les mains de Howse. C'est à cette dernière ligature qu'il faudrait donner la préférence, si l'on était forcé de recourir aux ligatures à distance, réservant la ligature de la carotide interne pour les blessures intéressant ce vaisseau au niveau de la base du crâne.

4° On terminera l'opération en assurant la FERMETURE DE LA PLAIE et SON DRAINAGE.

Certaines complications peuvent survenir soit pendant, soit après l'opération.

Au cours de l'opération, l'hémorragie provenant d'un sinus peut être assez abondante pour amener la mort sur la table d'opération : mais il est rare qu'un tamponnement rapidement exécuté ne parvienne pas à arrêter l'écoulement du sang.

L'*entrée de l'air dans le sinus ouvert*, quoique assez rare, a cependant été plusieurs fois observée (Volkmann, Bergmann, P. Müller, etc.). Cette complication très redoutable a été étudiée expérimentalement par Genzmer et Senn, qui ont admis qu'elle était la conséquence d'une hémorragie très abondante, ou de profonds mouvements d'inspiration amenant une pression négative dans l'intérieur du sinus, et qu'il fallait tenir compte aussi (Senn) du poids de la colonne sanguine. Cet auteur, expérimentant sur les chiens et les chevaux, a vu l'introduction de l'air se produire lorsqu'il relevait la tête des animaux auxquels il avait fait une plaie des sinus. Pour prévenir cette complication, il faut éviter les mouvements respiratoires violents et, dans ce but, obtenir une anesthésie parfaite du sujet pendant l'opération ; Volkmann conseille aussi de protéger, au cours de l'opération, la plaie du sinus par une couche de liquide qui la sépare de l'air, condition qu'on réalisera en irriguant d'une façon continue le champ opératoire.

Après l'opération, on peut observer surtout les accidents d'infection, la thrombose des sinus et la pyohémie, qui en est la conséquence; mais ce sont là des complications évitables et rares grâce à l'asepsie et à l'antisepsie.

II. — ACCIDENTS SECONDAIRES. — COMPLICATIONS INFECTIEUSES INTRACRANIENNES.

Ces complications sont au nombre de trois : la **méningo-encéphalite**, la **hernie du cerveau**, les **abcès intracraniens**.

1° **Méningo-encéphalite traumatique.** — La méningo-encéphalite est une complication redoutable et très fréquente des traumatismes craniens.

ÉTIOLOGIE. — Elle reconnaît pour cause le transport au contact des méninges d'agents septiques (streptocoques ou staphylocoques) entraînés par l'agent vulnérant ou pénétrant à travers la fissure d'une fracture. Elle peut se montrer soit d'emblée, soit consécutivement à une infection localisée, telle que la hernie cérébrale ou l'abcès du cerveau.

ANATOMIE PATHOLOGIQUE. — Les lésions méningées, d'abord localisées au niveau du foyer traumatique, ne tardent pas le plus souvent à se généraliser. Mais, même lorsqu'elles sont diffuses, elles sont prédominantes au niveau du traumatisme. Elles sont caractérisées par l'hyperémie très prononcée des vaisseaux méningés, qu'accompagne un exsudat séro-purulent ou purulent avec fausses membranes qui occupent l'espace sous-arachnoïdien, se présentant sous forme de traînées jaunâtres, ou de plaques parfois assez abondantes pour dissimuler la surface des circonvolutions et les nerfs de la base du crâne. La pie-mère est œdématiée ; l'arachnoïde épaissie, dépolie ; les ventricules sont dilatés par de la sérosité louche ; le cerveau est d'abord hyperémié ; plus tard l'infection, pénétrant dans l'écorce cérébrale en suivant les vaisseaux, provoque de l'encéphalite ; la substance nerveuse se ramollit et est infiltrée de pus.

SYMPTOMES. — Le début des accidents a lieu tantôt à une époque rapprochée du traumatisme, le plus souvent du troisième au huitième jour, parfois même quelques heures seulement après l'accident, tantôt tardivement après plusieurs semaines, chez des sujets porteurs d'une plaie du crâne mal pansée, en état de rétention, ou compliquée d'une nécrose osseuse, plus ou moins étendue. Souvent, au début, les symptômes de la méningite sont voilés par les manifestations propres à la commotion, à la contusion ou à la compression

cérébrale. Quoi qu'il en soit, la marche des accidents n'est pas la même dans tous les cas ; Duplay a décrit deux formes principales : une *forme dépressive*, caractérisée par de la somnolence, de l'hébétude, de l'abattement, de la céphalalgie, qui vont en progressant et amènent le blessé à un état comateux, qui peut durer jusqu'à la mort avec ou sans phénomènes convulsifs ; il est rare d'observer la forme dépressive pure, dans laquelle les phénomènes d'excitation manquent jusqu'à la fin. Une *forme d'excitation* plus fréquente est caractérisée par de l'agitation, de l'irritabilité du blessé, du délire, avec nausées, vertiges, céphalalgie, élévation de la température, pouls plein et fréquent. Dans certains cas, on assiste à l'éclosion d'un délire furieux ; le blessé pousse des cris, arrache son pansement, et il est très difficile de le maintenir dans son lit. L'affection peut évoluer sans symptôme de localisation, sans convulsions et sans paralysies localisées. Mais, si des plaques d'exsudats siègent au niveau de la zone psycho-motrice, on peut observer des convulsions ou des contractures, ou des paralysies dans la face ou dans les membres du côté opposé à celui qu'occupe la méningite. Lorsque la méningite est basilaire, on observe la paralysie des nerfs craniens.

Aux symptômes précédents peuvent s'ajouter des lésions papillaires en rapport avec l'existence d'une névrite optique, lésions qui sont révélées par l'examen ophtalmoscopique.

La mort est la terminaison habituelle de la méningo-encéphalite ; elle survient du troisième au huitième jour, dans le collapsus, dans le coma ; « tous les sphincters perdent leur tonicité ; la peau se couvre d'une sueur visqueuse et fétide, la langue se sèche, la respiration est irrégulière et stertoreuse ; c'est le coma qui va durer jusqu'à la mort » (Duplay). Mais cette évolution fatale de la méningite est parfois entrecoupée par des rémissions, plus ou moins longues, pendant lesquelles les symptômes s'apaisent pour réapparaître bientôt avec plus d'intensité.

A côté de ces deux formes principales, Duplay signale l'existence d'autres formes. Il est des cas où les sujets succombent rapidement dans le coma sans avoir présenté de contractures, de convulsions, de paralysies et de fièvre.

Dans une autre forme qui, pour Duplay, n'est pas rare, on voit alterner les phénomènes d'excitation et de collapsus.

Dans certains cas rares, la méningo-encéphalite débute brusquement par une perte de connaissance ou une paralysie, des convulsions ou de la contracture.

Enfin, beaucoup plus rarement, les symptômes de la méningite sont négatifs, et l'inflammation du cerveau ne se révèle pendant la vie par aucun signe.

DIAGNOSTIC. — Le diagnostic de la méningo-encéphalite doit être

basé surtout sur l'existence de la fièvre et sur la fréquence du pouls; lorsqu'on voit, chez un blessé qui jusque-là avait présenté des signes de contusion ou de compression cérébrale avec ralentissement du pouls, survenir la fréquence du pouls et l'élévation de la température, jointes à des phénomènes d'agitation et de délire, on peut conclure à l'existence de la méningite. Je sais bien, je l'ai déjà dit en étudiant les épanchements sanguins intracraniens, que CERTAINS ÉPANCHEMENTS SANGUINS peuvent s'accompagner de fièvre; mais, dans les deux cas, l'époque d'apparition des accidents fébriles n'est pas la même; il ne saurait être question de méningo-encéphalite lorsque l'hyperthermie survient en quelques heures, comme chez un des blessés observés par A. Broca; dans la méningo-encéphalite, les accidents n'apparaissent qu'au bout de quelques jours; de plus, dans le cas d'un épanchement sanguin, on n'observe pas cette fréquence du pouls, ces frissons, ces phénomènes d'agitation et de délire qui accompagnent la méningo-encéphalite. Dans le cas où le diagnostic est incertain, la *ponction lombaire* est susceptible de fournir un renseignement précieux, en donnant un liquide céphalo-rachidien plus ou moins louche. Mais, pour affirmer la méningite septique, il ne faut pas s'en tenir à l'examen physique du liquide, il est nécessaire d'en faire l'examen bactériologique et des cultures (1).

L'*examen du sang* peut également fournir d'utiles renseignements au point de vue du diagnostic. Il y a augmentation du nombre des globules blancs et en particulier des polynucléaires. Une méningite généralisée se traduit par une leucocytose qui peut atteindre 35, 40 et même 50 à 60 000 globules blancs avec 90 à 95 p. 100 de poly-

(1) La ponction lombaire s'impose à l'heure actuelle chez tous les blessés qu'on suppose atteints de méningo-encéphalite. Le liquide céphalo-rachidien est trouble ou purulent dans les méningites. Il contient une quantité abondante de leucocytes. Au début de la ménigite, ce sont des leucocytes polynucléaires qui, dans les cas mortels, persistent jusqu'à la fin. Dans les cas qui doivent guérir, les polynucléaires seraient remplacés à mesure que la maladie évolue vers la guérison par des leucocytes mononucléaires; ceux-ci eux-mêmes disparaîtraient au bout d'un temps plus ou moins long (MESLIER, Contribution à l'étude des méningites consécutives aux fractures de la base du crâne, *Thèse de doctorat*, Paris, 1907).

Pour certains auteurs, parmi lesquels Braunstein, Lermoyez, Legueu (*Soc. de chir.*, 6 février 1907), « la polynucléose est le signe nécessaire, mais aussi suffisant, d'une méningite diffuse ». Pour d'autres, au contraire (Stadelman, Schultze, Luc, etc.), il faut qu'à la polynucléose s'ajoute l'existence des microbes. Ceux-ci seront révélés au moyen des méthodes de coloration ordinaire, des cultures, de l'inoculation aux animaux. Je me range à l'opinion de ces derniers auteurs, parce que nous savons que la polynucléose se retrouve non seulement dans les méningites, mais aussi dans les hémorragies méningées, où elle est même plus abondante que dans la méningite et où elle suit la même courbe (Widal et Froin). Il faut donc qu'à la polynucléose s'ajoute la purulence du liquide, l'existence des microbes, l'abaissement notable du point cryoscopique, et quelquefois la coïncidence d'une hyperleucocytose sanguine (Meslier).

Mais les microbes sont parfois fort difficiles à déceler même dans des cas non douteux de méningite.

nucléaires. Ces chiffres seraient moins élevés dans les cas de méningite circonscrite.

TRAITEMENT. — On s'efforcera de prévenir l'éclosion des accidents méningés chez les blessés du crâne en assurant la désinfection aussi complète que possible des plaies du crâne et des foyers de fracture par tous les moyens qui sont à notre disposition.

Lorsque l'infection méningée est constituée, il faut d'abord agir sur le foyer, point de départ de l'infection ; on peut enrayer par la *mise à nu et la désinfection du foyer traumatique* des méningites encore localisées. Mais cette désinfection, facile à entreprendre pour les fractures de la voûte, est au contraire très difficile à réaliser pour les fractures de la base, qui communiquent avec des cavités normalement infectées et qu'on ne peut atteindre qu'au prix d'opérations délabrantes et graves.

Lorsque la méningite est généralisée, on a conseillé d'aller plus loin et d'agir sur les méninges elles-mêmes. Horsley, Gérard-Marchant, Marion, etc., proposent d'appliquer aux méninges le traitement préconisé contre la péritonite septique, c'est-à-dire l'*ouverture large du crâne et la toilette des enveloppes cérébrales*. Par une hémicraniectomie temporaire, on mettra à découvert tout l'hémisphère du côté lésé ; la dure-mère sera incisée, l'arachnoïde mise à nu et ponctionnée là où on verra du pus ; une irrigation prolongée sera faite avec de l'eau boriquée ou du sérum physiologique ; enfin on drainera largement aux points déclives. C'est là une thérapeutique hardie, justifiée sans doute par la gravité du mal auquel elle s'attaque, mais qui restera souvent inefficace. C'est qu'en effet, quelle que large que soit l'hémicraniectomie pratiquée, elle ne permet d'agir par les lavages antiseptiques que sur la portion des méninges mise à nu ; les adhérences qui unissent entre elles les méninges ne permettent pas au liquide de s'insinuer bien avant vers la base du crâne, là où le liquide purulent et les fausses membranes sont surtout abondants ; on ne saurait prétendre au lavage de toute la cavité cranienne par une ouverture unilatérale, et il me semble que le lavage de la cavité méningée ne peut être comparé au lavage de la cavité péritonéale.

Cependant, la *trépanation avec drainage méningé* a été tentée dans quelques cas avec succès. Mignon a cité à la *Société de chirurgie*, en 1904, le cas d'un blessé qu'il avait traité par trépanation pour une méningite consécutive à une fracture de la base du crâne. Il fit une double trépanation en avant et au-dessus de l'attache du pavillon de l'oreille, incisa la dure-mère et enfonça un drain dans la direction de l'étage antérieur du crâne ; il obtint la guérison. Or, chez ce blessé, on avait trouvé dans le liquide extrait par ponction lombaire du pneumocoque pur. Déjà, en 1901, Poirier avait opéré avec succès un cas analogue par la double trépanation faite au-dessus des trous

auditifs et le drainage de la base; le liquide méningé renfermait du staphylocoque doré. Kümmell (de Hambourg), en 1905, a rapporté au Congrès de la Société allemande de chirurgie un cas de méningite suppurée consécutive à une fracture de la base traitée par la trépanation large de l'occipital; il introduisit des lanières de gaze vers la base du crâne aussi profondément que possible ; son opéré guérit.

Cushing conseille, pour assurer le drainage des méninges en bonne situation, de faire une large ouverture cranienne ou de préférence une ouverture bilatérale dans la région sous-occipitale. Après ouverture de la dure-mère, un instrument mousse serait passé sous le cervelet en avant et en dedans de cet organe, jusqu'à ce que le réservoir arachnoïdien soit ouvert de chaque côté. On terminerait en drainant avec un tube mou ou avec des mèches.

Les *ponctions lombaires* répétées, combinées à l'ouverture et à la désinfection du foyer traumatique infecté, peuvent être en pareil cas d'une grande utilité. Elles auront le double avantage : 1° de remédier aux accidents dus à l'augmentation de pression intracranienne en évacuant le liquide céphalo-rachidien en excès; 2° de soustraire une partie des germes qui sont la cause des accidents infectieux méningés.

Dans sa thèse, Meslier a rapporté un cas de Chastenet de Géry, dans lequel la méthode des ponctions lombaires répétées a été suivie de guérison. Malheureusement, dans ce cas, la nature du liquide céphalo-rachidien n'a pas été étudiée au point de vue microbien; nous savons seulement qu'il existait de la polynucléose ; c'est une lacune regrettable.

J'ai, de mon côté, essayé à deux reprises différentes la méthode des ponctions lombaires répétées comme moyen thérapeutique appliqué à la méningite traumatique. Dans le premier cas, il s'agissait d'une malade atteinte de méningite à la suite d'une plaie pénétrante du crâne par balle de revolver primitivement trépanée; malgré les ponctions, qui ne furent pas faites, il est vrai, d'une façon régulière, la malade succomba. Dans le second cas, il s'agit encore d'une méningite consécutive à une plaie du crâne par balle de revolver traitée primitivement par la trépanation; le liquide céphalo-rachidien a été examiné au point de vue microbien; au premier examen, on a constaté l'existence d'un microbe, qui n'a pas été retrouvé dans les examens suivants, et qu'on n'a pas pu déterminer ; les ponctions ont été faites avec régularité tous les jours et répétées même deux fois par jour, à la dose de 10 à 20 centimètres cubes ; le malade a lutté pendant quelques jours, puis il a fini par succomber. La valeur de la méthode ne peut pas être jugée d'après quelques faits isolés. L'avenir nous apprendra si la ponction lombaire employée systématiquement comme moyen thérapeutique est susceptible d'at-

ténuer la gravité du pronostic de la méningite suppurée traumatique et dans quelles limites.

2° **Hernie du cerveau**. — **DÉFINITION**. — La hernie du cerveau est caractérisée par l'issue d'une portion de l'encéphale à travers la boîte cranienne ouverte par un traumatisme. Cette définition *applicable à l'immense majorité des cas de hernie* n'est cependant pas toujours exacte, car il semble prouvé par plusieurs examens histologiques [entres autres par l'analyse d'un cas de Follet (*Bulletin médical du Nord*, 1888)] que la hernie n'est pas toujours constituée par du tissu cérébral. Elle serait formée parfois d'un tissu embryonnaire, très riche en vaisseaux capillaires, que rien ne distingue de celui d'un bourgeon charnu, et qui ne renfermerait pas traces d'éléments nerveux. Il s'agirait, en somme, d'un produit de végétation de la pie-mère (Caboche), d'un fongus bénin de la surface dénudée des méninges (Follet).

PATHOGÉNIE. — Quelle qu'ait été la nature du traumatisme (fracture du crâne le plus souvent), cette hernie de nature inflammatoire, consécutive à une infection localisée, reconnaît pour cause l'augmentation de volume des parties du cerveau enflammées (œdème local du cerveau), le ramollissement de la substance cérébrale consécutif à l'inflammation, la réaction méningée qui amène l'augmentation de pression intracranienne et parfois l'existence d'un abcès occupant la portion herniée ou les parties voisines du cerveau et provoquent l'augmentation de la pression intracranienne.

ASPECT ET CONSTITUTION DE LA HERNIE. — La hernie forme une saillie plus ou moins considérable qui peut être du volume d'une noix, d'une mandarine et même du poing. Elle est constituée en règle générale par la substance cérébrale recouverte de la pie-mère; les deux feuillets de l'arachnoïde ont disparu, et la dure-mère adhère au pourtour de l'orifice osseux à travers lequel s'est fait la hernie. Le plus souvent la hernie est formée uniquement par du tissu cérébral; parfois elle renferme du liquide céphalo-rachidien et est en communication avec le ventricule latéral; enfin elle peut contenir du pus. On voit parfois, sur une coupe, la substance qui forme la hernie ramollie par places et parsemée d'extravasats sanguins.

ÉTUDE CLINIQUE. — La hernie apparaît généralement dans les quinze jours qui suivent le traumatisme. Elle est molle, parfois même fluctuante lorsqu'elle renferme du liquide ; elle est animée de battements isochrones à la systole cardiaque; son volume augmente légèrement dans l'expiration et pendant l'effort. La masse herniée

n'a pas sa coloration normale; elle est noircie par des extravasations sanguines et par la mortification de ses parties superficielles. La hernie n'est pas elle-même douloureuse ni à la pression, ni spontanément.

Les troubles fonctionnels sont essentiellement variables suivant la région du cerveau herniée; des hernies de la zone rolandique ont provoqué des symptômes épileptiformes ou des symptômes de paralysie.

De la fièvre, de la fréquence du pouls sont attribuables à l'infection qui a pour conséquence la production de la hernie.

La durée d'évolution de la hernie cérébrale est très variable; certaines hernies peuvent durer pendant des mois.

La hernie peut aboutir à la GUÉRISON; on voit alors sa surface s'épidermiser, l'épidermisation partant des bords de la hernie ; il se forme une véritable coque épidermique qui, en se rétractant, amène peu à peu l'affaissement de la hernie.

Mais la terminaison n'est pas toujours aussi heureuse : la hernie peut SUPPURER OU SE SPHACÉLER; elle émet alors une odeur fétide et tombe en bouillie ; la hernie sphacélée peut se détacher et laisser une plaie qui se cicatrise; mais elle peut aussi provoquer la mort par hémorragies consécutives à la chute des escarres ou par complications méningo-encéphaliques, et l'on peut dire d'une façon générale que le pronostic de la hernie cérébrale est sombre.

La guérison, lorsqu'elle se produit, peut être suivie de la production d'adhérences unissant le cuir chevelu et le cerveau, susceptibles d'amener des complications ultérieures.

TRAITEMENT. — Le traitement préventif consiste à assurer la désinfection aussi complète que possible des plaies du crâne par tous les moyens qui sont à notre disposition.

En ce qui concerne le traitement curatif, il faut savoir que souvent la hernie guérit seule, sous l'influence de pansements antiseptiques, modérément compressifs; mais la réduction est plus ou moins longue à se faire.

L'ablation de la hernie au bistouri, au thermocautère ou à la curette, sauf dans le cas où la hernie est sphacélée, n'est pas recommandable, car elle expose à une hémorragie abondante, à l'ouverture d'un prolongement ventriculaire établissant ainsi une communication entre les ventricules et le milieu extérieur infecté, à la suppression d'une portion noble du cerveau, et qu'elle ne s'oppose pas à une récidive. Mais, dans certains cas, on peut être amené à ponctionner la hernie pour en extraire une certaine quantité de liquide céphalo-rachidien, ou à l'inciser pour évacuer un abcès qu'elle renferme. Enfin, consécutivement, après la guérison de la hernie, on peut être conduit à fermer la perte de substance cranienne.

3° **Abcès intracraniens. — ÉTIOLOGIE.** — Ces abcès sont toujours d'origine *infectieuse*. On les observe rarement à la suite des fractures fermées du crâne; ils succèdent le plus souvent aux lésions d'ostéite dont une fracture ouverte infectée est le siège: l'infection partie du foyer traumatique gagne de proche en proche vers la profondeur; ces foyers d'ostéite négligés constituent un péril très grand pour les méninges et le cerveau.

Dans les plaies du crâne par armes à feu, les abcès se développent soit autour du projectile enchâssé dans la substance nerveuse, soit sur le trajet qu'il a parcouru; l'infection est provoquée par les germes qui ont pénétré avec le projectile ou les débris de toute nature qu'il a entraînés avec lui.

ANATOMIE ET PHYSIOLOGIE PATHOLOGIQUE. — Suivant le siège occupé par la collection, on classe les abcès intracraniens en ***abcès extradure-mériens***, désignés encore par les Allemands sous le nom d'abcès de Pott, situés entre la dure-mère et l'os, et provenant tantôt d'un épanchement sanguin infecté, tantôt d'une ostéite;

En ***abcès intradure-mériens***, situés entre la dure-mère et le cerveau et limités par des adhérences qui unissent les feuillets méningés;

En ***abcès encéphaliques***, pouvant occuper les différentes parties de l'encéphale (cerveau, cervelet, bulbe) et divisés eux-mêmes en *abcès superficiels*, *corticaux* et en *abcès profonds*.

Les abcès encéphaliques sont tantôt *diffus*, entourés de tissu nerveux voué à la nécrose, tantôt au contraire bien *circonscrits* par une membrane d'enkystement.

Les abcès *diffus* sont des abcès de date récente et à progression rapide; leurs parois sont tomenteuses, irrégulières et poussent des prolongements en différents sens; la cavité est entourée d'une zone de tissu cérébral pulpiforme et hémorragique; le pus qu'elle contient est rougeâtre et fétide.

Les abcès *circonscrits*, limités par une membrane conjonctive d'enkystement adhérente au tissu nerveux voisin sont plus réguliers et ordinairement profonds; ce sont des abcès de date ancienne et qui ont terminé leur évolution; ils peuvent demeurer des années sans provoquer de symptômes; parfois même on les découvre par surprise à l'autopsie. Leur contenu est formé par un liquide séreux ou séro-purulent. Ces abcès circonscrits succèdent à des abcès aigus qui ont cessé de progresser et se sont enkystés; mais ces abcès, quoique enkystés, peuvent, à un moment donné, entrer de nouveau en activité et se mettre à progresser avec rapidité.

L'abcès d'origine traumatique est généralement unique et de volume variable; rarement les abcès sont petits et multiples.

L'abcès est généralement en rapport avec le foyer traumatique

initial, auquel il est plus ou moins sous-jacent. Parfois, chez le même blessé, on observe toute la série des lésions qui s'enchaînent depuis l'abcès extradure-mérien jusqu'à l'abcès plus ou moins profondément situé dans la substance cérébrale, constituant une succession de lésions superposées en chapelet. L'infection s'est faite sur place, de proche en proche, des parties superficielles vers les parties profondes, ralentie seulement dans sa marche pendant un certain temps par la résistance que lui offre la dure-mère.

L'abcès situé dans l'hémisphère cérébral ou dans le lobe du cervelet correspondant au foyer traumatique est parfois séparé de lui par une épaisseur plus ou moins grande de tissu nerveux sain. Pour expliquer en pareil cas la production de l'abcès, il faut admettre que le transport des germes s'est fait à distance, soit par l'intermédiaire des lymphatiques qui puisent ces germes au niveau de l'espace sus-arachnoïdien ouvert par le traumatisme ou au niveau des adhérences qui unissent la dure-mère au cerveau, soit par l'intermédiaire des veines enflammées au contact du foyer traumatique infecté. Les abcès seraient alors la conséquence ou d'une propagation de l'inflammation phlébitique jusque dans l'intérieur de la substance encéphalique où elle aboutit à la suppuration, ou d'embolies rétrogrades rendues possibles par l'absence de valvules dans les veines cérébrales et provoquées par un changement de pression intraveineuse (von Beck).

Enfin exceptionnellement la suppuration peut siéger dans l'hémisphère cérébral du côté opposé au foyer traumatique ; les abcès sont alors le plus souvent petits et multiples, véritables abcès pyohémiques, et il semble qu'on doive rattacher leur existence à des métastases par voie artérielle. Peut-être aussi, dans certains cas, l'abcès s'est-il développé au niveau d'un foyer de contusion par contrecoup, infecté secondairement par voie sanguine.

SYMPTOMES ET ÉVOLUTION. — Le début des accidents par rapport au traumatisme causal est immédiat ou tardif : tardif en ce sens que l'abcès apparaît parfois plusieurs semaines, plusieurs mois ou plusieurs années après le trauma initial chez des blessés qui ont conservé au niveau du crâne une plaie qui suppure, une fistulette non tarie avec un point d'ostéite, ou chez lesquels il n'existe même pas de plaie, mais simplement une cicatrice adhérente ou non, en rapport avec l'ancienne fracture. On cite des cas curieux de cette évolution tardive où l'abcès est survenu cinq ans, onze ans et même quinze ans dans un cas de Shapleigh après l'accident. Ils concernent ordinairement des abcès profonds. Au point de vue pronostic, ces faits sont utiles à connaître.

Les auteurs adoptent généralement, pour l'étude des symptômes, la division admise par Bergmann, en : symptômes de suppuration,

symptômes dus à l'augmentation de la pression intracranienne, symptômes de localisation.

1° ***Symptômes de suppuration.*** — Les signes de la suppuration consistent en frissons, élévation de la température avec oscillations du thermomètre, altération plus ou moins profonde de l'état général.

2° ***Symptômes diffus de compression cérébrale.*** — Les symptômes provoqués par l'augmentation de la pression intracranienne, augmentation qui est sous la dépendance de l'abcès et de l'œdème qu'il détermine autour de lui, sont :

La céphalée, qui est violente, tenace, fixe, rémittente, qu'on exagère parfois par les pressions exercées au niveau de l'abcès, et qui est augmentée par toutes les causes susceptibles de provoquer la congestion de l'encéphale (changements de position de la tête, ingestion de certaines substances et de certains médicaments, etc., travail de la digestion, etc.); les vertiges; le ralentissement du pouls et de la respiration ; les vomissements ; l'œdème de la papille ; la somnolence ; le coma.

3° ***Symptômes de localisation.*** — Les symptômes de localisation sont provoqués par l'action irritante ou destructive qu'exerce l'abcès sur la substance encéphalique ; ils varient suivant la région des centres nerveux qui est atteinte et se manifestent par des convulsions, des contractures, des paralysies motrices et sensorielles, de l'aphasie, de la titubation cérébelleuse, etc.

Il importe de faire remarquer que souvent le tableau symptomatique n'est pas au complet, que, parmi les symptômes précédemment énumérés, il en est qui peuvent faire défaut, telle la fièvre, tels les symptômes de localisation qui manquent lorsque l'abcès occupe une zone dite latente du cerveau, comme le lobe frontal.

L'Évolution des accidents est très variable : il est des cas où l'abcès a une *évolution aiguë* ; les accidents apparaissent peu après le traumatisme et ont une marche rapide. En pareil cas, les abcès sont généralement superficiels, diffus, mal circonscrits, et tendent à s'ouvrir du côté de l'arachnoïde ou des ventricules en provoquant une méningite suppurée mortelle. Cependant ils peuvent, je l'ai déjà dit, s'arrêter dans leur évolution et s'enkyster.

D'autres fois, l'évolution des accidents est *chronique* ; cette évolution s'observe dans les abcès de date ancienne, enkystés et ordinairement profonds ; tantôt l'évolution est chronique d'emblée, tantôt aux accidents aigus observés dans la forme précédente succèdent des accidents atténués, d'allure chronique ; mais il faut savoir que ces abcès à symptomatologie insignifiante peuvent, sous l'influence d'un traumatisme ou d'une maladie infectieuse, prendre des allures aiguës. Toutefois il est avéré que certains abcès profonds ont une évolution rapide et que, par contre, certains abcès superficiels sont lents à se produire.

Enfin, dans certains cas, les abcès peuvent évoluer d'une *façon latente* et révéler leur existence brusquement par des accidents dus à leur rupture, soit dans les ventricules, soit dans l'espace sous-arachnoïdien.

DIAGNOSTIC. — Le diagnostic de l'abcès intracranien est facile lorsque, chez un sujet atteint récemment d'un traumatisme cranien et qui porte une plaie du crâne infectée, on voit apparaître, joints aux accidents généraux de la suppuration, des phénomènes d'augmentation de pression intracranienne et des symptômes de localisation en rapport avec le siège de la blessure cranienne.

Mais, lorsque l'abcès apparaît longtemps après le traumatisme causal, que la plaie péricranienne est cicatrisée et que l'abcès évolue d'une manière chronique, le diagnostic peut présenter des difficultés.

Il n'est pas toujours facile de distinguer un abcès de la MÉNINGO-ENCÉPHALITE généralisée ; certains abcès même situés à la face externe de la dure-mère s'accompagnent d'accidents de réaction méningée qui simulent la méningite généralisée. C'est ainsi que, chez un blessé observé par Dieu, il existait des signes nets de méningite (cris, céphalée violente, hyperesthésie, nausées, ptosis, soubresauts tendineux, température élevée, coma); après trépanation et évacuation d'un foyer purulent compris entre la dure-mère et l'os, tous les accidents disparurent. Nous verrons que des faits analogues ne sont pas rares dans les cas d'otites suppurées, et que la simple désinfection des cavités de l'oreille a parfois suffi à faire disparaître tous les accidents méningés. Ce sont des faits dont il est bon d'être prévenu au point de vue pratique et qui prouvent qu'on ne doit jamais rejeter l'idée d'une intervention même dans les cas en apparence désespérés. Il y a toutefois un moyen de diagnostic que nous ne saurions négliger dans les cas douteux, c'est la *ponction lombaire*, qui, dans le cas de méningite, fournira un liquide trouble, plus ou moins chargé de globules blancs et de microorganismes, tandis que *le plus souvent* l'abcès ne s'accompagne pas de modifications du liquide céphalo-rachidien. Je dis « le plus souvent »; en effet, il y a des exceptions à cette règle, et on a vu parfois, en cas d'abcès, le liquide céphalo-rachidien, trouble et contenant des polynucléaires en plus ou moins grande quantité. A quoi attribuer cet état spécial du liquide céphalo-rachidien ? En dehors des cas où il peut s'agir d'une rupture de l'abcès dans l'espace sous-arachnoïdien, il paraît vraisemblable de l'attribuer à une irritation des méninges, à une plaque de méningite circonscrite au voisinage de l'abcès.

Dans les cas difficiles où l'examen du liquide céphalo-rachidien ne permet pas de trancher le diagnostic, l'*analyse du sang* peut être d'un précieux secours. En effet, dans l'abcès du cerveau avec méningite

circonscrite, la formule leucocytaire ne dépasse pas, en général, 20 000 leucocytes, dont 90 p. 100 environ de polynucléaires, tandis qu'une méningite généralisée se traduit par une leucocytose de 35 à 40 000 globules et plus, avec 92 à 95 p. 100 de polynucléaires.

Exceptionnellement, une HÉMORRAGIE MÉNINGÉE TRAUMATIQUE prêtera à confusion avec l'abcès cérébral en provoquant, comme l'abcès, des phénomènes de compression et de la fièvre, ce qui est tout à fait rare; dans les cas douteux, il faut surtout s'appuyer pour faire le diagnostic sur l'époque d'apparition des accidents, qui est beaucoup plus rapide dans le cas d'un épanchement sanguin; il ne saurait être question d'abcès lorsque l'hyperthermie survient en quelques heures, comme on l'a signalé chez quelques blessés; les accidents provoqués par l'abcès apparaissent plus tardivement. Ici encore l'examen du sang serait susceptible de fournir des renseignements utiles.

Lorsque l'abcès apparaît longtemps après le traumatisme, on peut hésiter pour le rattacher à sa véritable cause; c'est alors qu'il faut interroger le malade avec soin sur ses antécédents, rechercher l'existence d'un traumatisme parfois lointain, d'une cicatrice dissimulée par les cheveux, s'enquérir de l'état des oreilles, des fosses nasales, dont les suppurations peuvent se compliquer d'abcès encéphaliques.

En cas d'évolution chronique de l'abcès, celui-ci peut être confondu avec une TUMEUR INTRACRANIENNE, d'autant plus que, dans certains cas, on retrouve à l'origine d'une tumeur cérébrale l'existence d'un traumatisme et que certains abcès peuvent évoluer sans fièvre; mais, en général, la marche des accidents est plus rapide en cas d'abcès; la tumeur évolue sans réaction inflammatoire; enfin, dans les cas douteux, l'analyse du sang a pu renseigner utilement : l'absence de leucocytose intense chez un enfant de treize ans a permis à Head de rejeter le diagnostic d'abcès pour admettre celui de tumeur cérébrale; deux mois plus tard, à l'autopsie, on trouvait un sarcome de la couche optique droite.

On n'oubliera pas enfin qu'il est des cas où l'évolution de l'abcès est *latente* et où le diagnostic reste impossible jusqu'au moment où sa présence se révèle par des accidents brusques dus à sa rupture dans les ventricules ou sous les méninges.

Les renseignements fournis par les *rayons X* peuvent être utiles pour diagnostiquer l'existence et le siège de l'abcès; cependant leur valeur n'est pas telle qu'ils nous mettent toujours à l'abri de l'erreur.

PRONOSTIC. — Le pronostic des abcès intracraniens est très grave, car il est exceptionnel qu'une collection s'enkyste et demeure latente sans jamais provoquer d'accident, et il est non moins exceptionnel que l'abcès s'ouvre de lui-même à travers le foyer de fracture de la paroi cranienne. Généralement, la marche de l'abcès est envahis-

sante; la collection se rompt dans les méninges et provoque une méningite généralisée rapidement mortelle.

TRAITEMENT. — L'indication thérapeutique est donc formelle, étant donnée la marche fatale de l'abcès encéphalique; dès que l'abcès est diagnostiqué, il faut, le plus rapidement possible, en faire l'évacuation.

Où faut-il trépaner? — C'est là le point délicat, car, s'il est vrai que, dans la plupart des cas, l'abcès se forme en regard du foyer traumatique initial, nous avons vu qu'il n'en est pas toujours ainsi et que l'indépendance entre l'abcès et la blessure de tête est assez souvent constatée. En règle générale, c'est au niveau du foyer traumatique qu'il faut trépaner; cependant cette règle souffre des exceptions, et, à ce point de vue, il faut distinguer : 1° les cas où le chirurgien est guidé par des signes physiques (fistule suppurée avec point d'ostéite, cicatrice) ou des signes de localisation, ou par les deux à la fois; 2° ceux où il n'existe ni signes physiques, ni signes de localisation, mais seulement des troubles diffus cérébraux associés à des phénomènes de suppuration.

Dans le premier cas : s'il y a concordance entre les signes physiques et les troubles fonctionnels qui coexistent, c'est-à-dire si les troubles fonctionnels, d'après nos connaissances en topographie cranio-cérébrale, répondent au siège occupé par le foyer traumatique, c'est à ce niveau sans hésiter qu'il faut trépaner ;

Si les signes physiques et fonctionnels coexistent, mais ne concordent pas, c'est au point indiqué par les accidents cérébraux qu'il faut trépaner, quitte à agir en même temps sur le foyer suppuré traumatique pour en assurer la désinfection;

Si les signes physiques font défaut et qu'il existe seulement des symptômes fonctionnels, c'est au niveau de la circonvolution qu'on suppose lésée qu'il faut intervenir;

Si les signes physiques existent seuls, c'est au niveau du foyer traumatique qu'il faut ouvrir le crâne.

Dans le second cas, lorsque les signes physiques et fonctionnels font défaut, il est bien difficile de préciser le point où doit porter l'intervention. Il faudra rechercher avec le plus grand soin les moindres indices susceptibles de guider le chirurgien, qui sera toujours exposé à ne pas trouver l'abcès. En pareil cas, les très larges ouvertures craniennes sont tout indiquées; elles permettront une exploration étendue du cerveau, qui devra être ponctionné dans différentes directions.

Manuel opératoire. — L'opération comprend les trois temps suivants : 1° ouverture du crâne; 2° recherche de l'abcès ; 3° ouverture et drainage de la collection.

a. *Ouverture du crâne.* — Si l'on trépane au niveau du foyer trauma-

tique et qu'il y ait fistule, on se contentera d'agrandir l'orifice fistuleux, qui servira de centre à la trépanation en se servant de la pince-gouge; l'orifice sera élargi de proche en proche, autant qu'il sera nécessaire, pour agir facilement sur les parties profondes;

Si, au niveau du foyer traumatique initial, il n'existe pas d'orifice fistuleux, on pratiquera de préférence l'ouverture du crâne par une trépanation à large lambeau.

b. *Recherche de l'abcès.* — Il y a des cas où l'abcès est immédiatement découvert après l'ouverture du crâne, c'est lorsqu'il est situé superficiellement entre la dure-mère et l'os, ou encore lorsque la dure-mère est perforée et qu'il existe au-dessous de cette perforation un trajet fistuleux qui conduit à travers l'écorce dans la cavité abcédée.

Mais, lorsque la dure-mère est intacte, les difficultés commencent. Il faut tenir compte de l'aspect extérieur de cette membrane, des changements de coloration qu'elle peut présenter, voir si elle bombe en un point, si elle est soulevée par les battements du cerveau, car nous savons que ces battements font défaut dans le cas d'une collection sous-jacente (signe de Rose); il faut aussi explorer la surface de la dure-mère avec le doigt et en apprécier les changements de consistance. Les résultats fournis par l'examen de la dure-mère, s'ils sont positifs, indiquent au chirurgien le point où il doit inciser cette membrane; mais, si l'exploration de la dure-mère a été négative et que cependant l'existence de l'abcès soit très probable, il faut, sans hésiter, inciser la membrane fibreuse et explorer directement le cerveau mis à nu par la vue et par le toucher; on appréciera ainsi les changements de coloration et de consistance de l'organe; Gussenbauer conseille de rechercher la fluctuation cérébrale, qu'il considère comme un excellent moyen de reconnaître les collections liquides profondes.

Si l'on ne trouve rien, on sera autorisé à faire dans différentes directions des ponctions exploratrices. Ces ponctions pourront être faites avec des instruments spéciaux, tels le « pus-finder » (chercheur de pus) (fig. 63) de Horsley (instrument affectant la forme d'un long spéculum étroit, dont les deux valves peuvent être écartées pour laisser écouler le pus); elles seront faites le plus souvent avec le trocart, avec les aiguilles des appareils aspirateurs ou avec le bistouri, que beaucoup préfèrent aux aiguilles qui se laissent oblitérer par la substance nerveuse ou par des grumeaux purulents.

Ces ponctions répétées ne présentent pas d'inconvénients pour la substance nerveuse, mais elles ne permettent pas toujours de trouver les collections profondément situées.

c. *Ouverture et drainage.* — L'ouverture de l'abcès est faite en se servant comme guide du trocart laissé en place, ou en agrandissant la plaie si on a ponctionné au bistouri. Enfin on termine en drainant à l'aide d'un gros tube, introduit avec une pince et placé autant que

possible en position déclive. A la fin de l'opération, le lambeau ostéo-cutané, taillé au début de l'opération, est remis en place, après avoir eu soin de réserver un orifice pour le passage du drain.

Dans la suite, le drain est renouvelé de temps en temps, et on se guide, pour le calibre des drains, sur l'abondance de la suppuration ; des lavages très légers à l'eau bouillie dans l'intérieur de la poche sont parfois utiles. Le drainage ne doit être supprimé que lorsque la suppuration a entièrement disparu ; si le drain est enlevé trop tôt, l'opéré est exposé à l'éclosion d'accidents nouveaux, qui le conduiront à une nouvelle intervention.

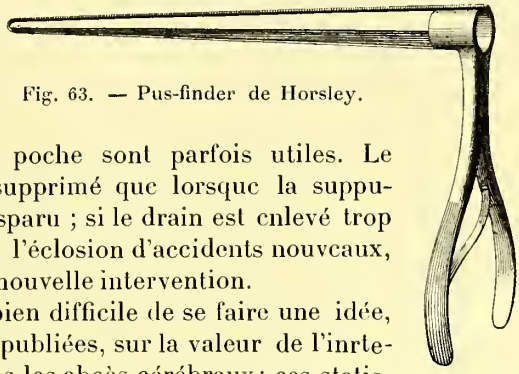

Fig. 63. — Pus-finder de Horsley.

Résultats. — Il est bien difficile de se faire une idée, d'après les statistiques publiées, sur la valeur de l'intervention chirurgicale dans les abcès cérébraux ; ces statistiques réunissent en effet des cas très dissemblables, empruntés à des chirurgiens dont la valeur n'est pas toujours comparable et concernant des faits dans lesquels les opérés ont été perdus de vue souvent trop tôt après l'intervention.

La question des résultats doit être envisagée au double point de vue des résultats *immédiats* et des résultats *éloignés* et en tenant compte du siège occupé par la suppuration, car le pronostic opératoire n'est pas le même pour les abcès superficiels et pour les abcès profonds.

A la suite de l'opération, on observe un certain nombre d'échecs immédiats ; mais le plus souvent les suites immédiates sont satisfaisantes ; l'état général s'améliore, les troubles fonctionnels s'atténuent progressivement, la suppuration se tarit plus ou moins rapidement ; la guérison est surtout rapide dans les abcès superficiels ; dans les abcès profonds, au contraire, elle est toujours très lente à se produire. Mais le point le plus intéressant à connaître est la valeur réelle de la guérison obtenue. Cette guérison est-elle complète et définitive ? Autrement dit, quels sont les résultats éloignés de l'intervention ?

Il faut savoir d'abord que, dans certains cas, si le malade guérit de son abcès, il peut conserver des troubles fonctionnels qui persistent indéfiniment ; c'est ce qui arrive par exemple lorsque la suppuration a détruit un centre moteur, la paralysie est définitive.

En outre, l'opéré reste exposé aux récidives, qui se produisent parfois longtemps après la guérison de l'abcès et qui ne sont pas rares, surtout dans le cas d'un abcès profond, insuffisamment drainé ; des accidents cérébraux éclatent à nouveau, qui conduisent à une seconde opération et souvent à la mort.

Enfin la cicatrice de l'abcès guéri peut, longtemps après l'inter-

vention, devenir le point de départ d'accidents épileptiformes susceptibles de provoquer la mort du patient.

En présence de pareils faits, il ne faut donc pas, chez les opérés d'abcès encéphaliques, se hâter de conclure à la guérison définitive : ces réserves faites, il n'est pas douteux cependant que celle-ci ait été bien des fois obtenue. Ce sont ces guérisons définitives qui justifient pleinement notre intervention, étant donné surtout que l'abcès cérébral, abandonné à lui-même, est fatalement mortel.

III. — ACCIDENTS TERTIAIRES.

Il nous reste à étudier les accidents tertiaires des traumatismes craniens, plus ou moins tardifs dans leur apparition, parfois même très tardifs, puisqu'on les voit survenir plusieurs années après le traumatisme. Ils ont été décrits encore par les auteurs sous le nom d'*accidents cicatriciels.*

Parmi ces accidents, il faut citer des troubles sensitifs se traduisant le plus souvent par une céphalée persistante et parfois atroce, par des fourmillements, des engourdissements, des analgésies (Duplay) ; des troubles moteurs avec paralysies, contractures, crises épileptiques (épilepsie jacksonienne) ; des troubles sensoriels ; des troubles intellectuels caractérisés par la perte de la mémoire, la diminution des facultés psychiques et pouvant conduire, dans certains cas, à la folie ou à la paralysie générale.

Ces accidents peuvent exister seuls ou associés. Le plus souvent ils surviennent à une époque plus ou moins éloignée de l'accident chez des sujets qui apparemment semblaient guéris de leur traumatisme, et, lorsqu'ils sont constitués, ils ont en général une évolution progressive. Parfois cependant, ces accidents apparaissent de bonne heure avant que le blessé ait eu le temps de se remettre des accidents primitifs (1).

La possibilité de voir apparaître tardivement ces accidents doit, au point de vue médico-légal, nous faire garder une prudente réserve sur l'avenir des blessés du crâne, lorsque nous sommes appelés à les expertiser peu de temps après l'accident; ces troubles tardifs sont en effet susceptibles de se développer même à la suite d'un traumatisme cranien en apparence léger.

I. **ANATOMIE PATHOLOGIQUE.** — Je vais tout d'abord, dans un chapitre d'ensemble, montrer à quelles lésions anatomiques répondent les troubles précédemment énumérés, en m'appuyant sur les constatations faites soit au cours des autopsies, soit pendant les

(1) On pourra consulter utilement la Revue générale que Tixier a consacrée dans la *Revue de chirurgie* à l'étude des traumatismes anciens du crâne (*Rev de chir.* 1906, p. 709).

trépanations. Ces lésions peuvent intéresser le cuir chevelu, la paroi osseuse cranienne, les méninges, le cerveau et les nerfs de la base. Elles peuvent exister toutes à des degrés divers chez un même malade et parfois la complexité des lésions trouvées à l'opération ou à l'autopsie contraste notablement avec le peu d'étendue des lésions apparentes superficielles.

Les LÉSIONS DU CUIR CHEVELU consistent en cicatrices adhérentes ou non et en cicatrices parfois extrêmement douloureuses, dont la pression pour certains auteurs serait susceptible de provoquer une attaque épileptique. Parfois, en cas de perte de substance de la paroi cranienne, la peau adhère par sa face profonde à la dure-mère ou même au cortex.

Du côté de la PAROI OSSEUSE CRANIENNE, on a observé l'épaississement et la vascularisation anormale du périoste très adhérent à l'os, des lésions d'ostéite avec fistule suppurante, l'enfoncement d'une portion de la paroi cranienne, des esquilles irritant les méninges ou la substance nerveuse dans laquelle elles ont pénétré, un épaississement plus ou moins étendu de l'os, qui prend une consistance éburnée, une vascularisation anormale du tissu osseux, des hyperostoses limitées parfois à la table interne et consécutives probablement à des fractures n'intéressant que cette table. Exceptionnellement, l'os est aminci et réduit à l'état d'une lame papyracée (Chavasse, Bergmann). La radiographie fournira parfois des renseignements utiles sur l'existence de ces lésions osseuses.

Ces lésions osseuses peuvent exister seules ou être associées à des lésions superficielles ou profondes intéressant les méninges et le crâne.

ENTRE L'OS ET LA DURE-MÈRE, on a trouvé des reliquats de foyers hémorragiques, devenus kystiques (*kystes sus-dure-mériens*) et susceptibles de provoquer une irritation permanente de la dure-mère et des signes analogues à ceux des tumeurs intracraniennes par leur développement progressif. Ces kystes ont été étudiés par Villar et Chagnolleau. Villar a réuni quatre cas de kystes séreux situés au-dessus de la dure-mère, opérés plusieurs années après le traumatisme.

Les lésions constatées du CÔTÉ DES MÉNINGES consistent dans le pincement possible de la dure-mère dans une fissure osseuse, dans son épaississement, sa vascularisation plus marquée qu'à l'état normal, son adhérence plus intime au tissu osseux, son changement d'aspect ; on voit parfois en effet, à la surface de la membrane fibreuse, des traînées blanchâtres rayonnant dans diverses directions, qui sont le reliquat d'une inflammation chronique.

La dure-mère est ordinairement unie à la pie-mère par ses adhérences plus ou moins serrées, véritable foyer de pachyméningite ; ces foyers de pachyméningite sont sillonnés parfois par un si grand nombre de vaisseaux (pachyméningite hémorragique) que l'opération peut en être singulièrement compliquée. La dure-mère contribue à

former dans certains cas la paroi externe d'un kyste (kyste sus-duremérien) à contenu tantôt hémorragique, tantôt séreux, tantôt purulent, résultant alors de la transformation d'un épanchement sanguin. On a signalé enfin chez des aliénés, victimes d'un traumatisme cranien antérieur, de véritables concrétions calcaires siégeant dans la dure-mère.

La pie-mère subit des modifications plus ou moins profondes : tantôt elle est œdémateuse, tantôt elle est tapissée de taches grises ou sillonnée de bandes qui tranchent par leur coloration blanche sur les parties voisines ; elle est épaissie, très vasculaire, adhérente au cerveau, dont il est impossible de la séparer sans dilacérer la substance cérébrale. Elle forme parfois la paroi interne d'un kyste sous-duremérien.

Les lésions observées du CÔTÉ DU CERVEAU (1) siègent tantôt au niveau du traumatisme cranien (contusion directe), tantôt en un point éloigné (contusion indirecte).

Ce sont des foyers de ramollissement plus ou moins étendus, tranchant par leur coloration sur les parties voisines du cerveau et qui sont la conséquence d'oblitérations vasculaires contemporaines du traumatisme ou de lésions vasculaires secondaires (thromboses), qui sont elles-mêmes sous la dépendance du trauma initial ;

Des pertes de substance cérébrale, consécutives à la désorganisation de la substance nerveuse et pouvant aboutir à la formation de cavités pseudo-porencéphaliques. Ces porencéphalies traumatiques ont été étudiées par Landouzy et Labbé (1899); dans presque tous les cas que ces auteurs ont analysés, le traumatisme avait porté sur un sujet jeune ; la porencéphalie est donc une conséquence surtout des traumatismes craniens infantiles, mais elle peut aussi s'observer à la suite des traumatismes craniens de l'adulte ;

La transformation cicatricielle pure et simple du cortex; les caractères anatomiques des cicatrices encéphaliques ont été décrits par Villar (Bordeaux, 1900), Jaboulay, Martin, Comte et dans la thèse de Ch. Combe (Lyon, 1898). La cicatrice est plus ou moins profonde, de consistance plus ou moins ferme, d'aspects variables (cicatrice déprimée, tumeur cicatricielle, plaques en traînées de tissu fibreux, etc.); parfois ces cicatrices ont un aspect kystique ; leur évolution est progressive, ce qui explique l'apparition tardive des troubles morbides ; elles sont associées à du ramollissement à de l'encéphalite ;

Des kystes à contenu sero-hématique, vestiges d'une hémorragie et d'un ramollissement localisé, inclus plus ou moins profondément dans la substance cérébrale, pouvant atteindre les dimensions d'une mandarine, et dans lesquels on a trouvé parfois inclus de petits fragments osseux. On a vu ces kystes multiples.

(1) COLLEY, *Zeitschr. für Chir.*, Bd. LXIX, 1903, p. 593.

Dans certains cas, les lésions observées sont en relation avec la présence d'un corps étranger.

Mais, à côté des cas ou chez des malades qui présentaient des accidents tardifs à la suite d'un traumatisme cranien, on a constaté les lésions appréciables à l'œil nu que nous venons de décrire ; il en est d'autres, où, bien que le fonctionnement cérébral fût très compromis, il n'existait en apparence aucune lésion du cerveau. Or, dans un certain nombre des cas auxquels je fais allusion, il a été possible de reconnaître *au microscope* l'existence d'une *sclérose interstitielle* plus ou moins étendue. Ces lésions de sclérose ont été rencontrées chez des sujets auxquels on avait excisé sur le vivant, pour des troubles d'épilepsie jaksonienne, une portion de l'écorce cérébrale, écorce qui paraissait saine à l'œil nu, ou encore sur des fragments de cerveau prélevés à l'autopsie.

Cette sclérose névroglique interstitielle serait consécutive aux lésions microscopiques des cellules nerveuses, que beaucoup d'auteurs ont signalées dans la commotion cérébrale. J'ai longuement insisté sur ces lésions en étudiant la commotion ; je n'y reviens pas ici; l'important est de savoir que ces lésions microscopiques pourraient être le point de départ de lésions dégénératives à évolution très lente aboutissant à la sclérose.

Ces diverses lésions anatomiques s'accompagnent fréquemment d'une *hypersécrétion du liquide céphalo-rachidien*, mise en évidence par les opérations faites sur le crâne ou par la ponction lombaire.

Je signalerai enfin en terminant les LÉSIONS CICATRICIELLES DES NERFS DE LA BASE consécutives à leur déchirure traumatique.

II. ROLE PHYSIOLOGIQUE DES LÉSIONS ANATOMIQUES. — Voyons maintenant par quel mécanisme les lésions qui précèdent peuvent provoquer les troubles morbides observés.

Trois théories ont été invoquées (1) : la théorie de la compression, la théorie de la gêne circulatoire, la théorie des lésions cérébrales.

Dans la première, THÉORIE DE LA COMPRESSION, qui est acceptée par beaucoup d'auteurs, les troubles fonctionnels observés seraient provoqués par la compression qu'exercent sur le cerveau les lésions anatomiques dont il a été question.

Tixier attribue un rôle important à l'hypertension du liquide céphalo-rachidien dans la pathogénie des accidents. Nous avons vu que, dans les cas de traumatisme ancien du crâne, on avait constaté souvent une hypersécrétion et une hypertension du liquide céphalo-rachidien; cette hypersécrétion serait la conséquence de l'irritation lente et continue que provoquent les lésions anatomiques (esquilles, corps étrangers, foyer de pachyméningite). Or Tixier rappelle que Horsley

(1) MASSON, Modes d'action de la trépanation, *Thèse de Lyon*, 1893-1894.

a montré expérimentalement que, grâce à l'élévation de pression intracranienne, l'excitabilité des centres moteurs de l'écorce cérébrale était fortement augmentée ; cliniquement, l'auteur anglais a vu les crises épileptiformes disparaître ou s'atténuer après soustraction d'une certaine quantité de liquide ; mais, dès que l'augmentation de pression intracranienne s'était reproduite, les accès réapparaissaient.

Le liquide céphalo-rachidien hypertendu agirait donc en augmentant l'excitabilité des centres moteurs.

La seconde théorie, THÉORIE DE LA GÊNE CIRCULATOIRE, fait jouer un rôle dans la production des accidents aux hyperostoses du crâne, qu'on rencontre parfois à la suite des traumatismes. Pour Pierret, cette hyperostose avec condensation du tissu osseux amènerait l'oblitération des voies anastomotiques, qui établissent une communication entre la circulation veineuse intra et extracranienne ; il en résulterait des troubles profonds dans la circulation de l'encéphale.

La stase veineuse qui en serait la conséquence s'opposerait à l'élimination des produits de déchet provenant du fonctionnement de la substance nerveuse, et, à un moment donné, ces produits accumulés provoqueraient l'irritation du cortex et les phénomènes épileptiques. Ceux-ci seraient donc pour ainsi dire la conséquence d'une sorte d'intoxication de la substance nerveuse.

Dans la troisième théorie, THÉORIE DES LÉSIONS CÉRÉBRALES, le rôle principal est attribué aux transformations que subit la substance nerveuse elle-même à la suite des traumatismes. Nous avons vu que, même lorsque le cerveau paraissait intact à l'œil nu, il était parfois le siège d'un travail de sclérose. Et comme ces plaques de sclérose évoluent parfois très lentement, qu'elles mettent plusieurs années à se constituer, on s'explique que les troubles morbides puissent n'apparaître que très tardivement. Ces plaques de sclérose jouent le rôle d'épine irritative ; elles constituent une cause de gêne et d'irritation pour les parties voisines ; elles entraînent des troubles de circulation qui vont croissant.

Parmi ces théories, il n'en est pas une seule qui, prise isolément, puisse expliquer tous les cas d'épilepsie. Chacune d'elles semble avoir sa part de vérité, et, si la théorie des lésions cérébrales paraît la plus satisfaisante, il n'en est pas moins vrai qu'il y a des cas où la compression du cerveau joue un rôle incontestable mis en évidence par l'intervention chirurgicale et que parfois peut-être les troubles de la circulation cérébrale ne sont pas étrangers à l'éclosion des accidents. Il est vraisemblable que souvent les diverses théories s'associent et se combinent pour la production des phénomènes épileptiques. Toutefois il faut convenir qu'il existe encore beaucoup d'obscurité dans cette question pathogénique.

A côté de ces différents facteurs pathogéniques, il convient d'attribuer une influence sur l'apparition des accidents (épilepsie, troubles

psychiques) aux prédispositions acquises ou héréditaires des sujets traumatisés (tare héréditaire névropathique, intoxication par l'alcool, syphilis, etc.). L'influence de l'alcool est nettement démontrée par de nombreuses observations : Jolly a cité le cas d'un blessé chez lequel la suppression de l'alcool entraîna la guérison complète des crises épileptiques, et Segond a vu un malade dont les crises étaient plus fortes et plus nombreuses le lundi, par suite des libations du dimanche. On pourrait citer bien d'autres faits montrant que l'alcool favorise l'apparition des crises ou bien augmente leur nombre et leur intensité.

Il est des cas d'épilepsie traumatique qu'on ne saurait expliquer par les théories précédentes, telles les épilepsies en rapport avec une cicatrice intéressant simplement les téguments du crâne et qu'on peut classer dans la catégorie des épilepsies réflexes.

Il y a aussi les cas où, l'épilepsie survenant à la suite du traumatisme, n'est en somme qu'une épilepsie *réveillée* par le traumatisme. Thiriar, Braquehaye, Marion insistent sur ce fait.

III. MANIFESTATIONS CLINIQUES ET LEUR TRAITEMENT. — Pour la clarté de la description, j'étudierai isolément, comme le font la plupart des auteurs, chacune des complications qu'on peut observer tardivement à la suite des traumatismes craniens, quoique, comme je l'ai déjà dit, cliniquement ces complications soient le plus souvent associées.

Je tiens à faire remarquer également, au début de cette étude clinique, qu'il est impossible de prévoir, d'après les troubles observés, quelle est la nature et l'étendue des lésions anatomo-pathologiques qui les ont engendrés. De véritables destructions de l'encéphale ont provoqué parfois des troubles légers, alors que de simples adhérences méningées occasionnaient des accidents graves.

1° ***Céphalalgie.*** — A la suite des traumatismes craniens, on observe parfois une céphalée très intense et rebelle à tout traitement médical. Cette céphalalgie peut exister seule ou associée à d'autres accidents cérébraux (épilepsie, paralysies, vertiges). Elle est continue ou intermittente. Généralement elle est localisée au point traumatisé là où siège la cicatrice ; quelquefois, cependant, la douleur est indépendante de la cicatrice et en est plus ou moins éloignée ; enfin, dans certains cas, la douleur peut exister sans qu'il y ait aucune trace appréciable du traumatisme causal.

En dehors des cas où elle est d'origine neurasthénique, elle reconnaît pour cause tantôt une cicatrice douloureuse des parties molles ; tantôt une altération limitée à l'os, qui peut être aminci, mais qui le plus souvent est atteint d'ostéite condensante avec hyperostose (Horsley a bien mis le fait en évidence au Congrès de Berlin en 1890) ;

tantôt enfin un foyer de pachyméningite, une cicatrice du cerveau, un kyste plus ou moins profondément inclus dans la substance cérébrale.

C'est tout d'abord au traitement médical qu'on devra s'adresser pour lutter contre les phénomènes douloureux, et c'est seulement lorsqu'on aura épuisé tous les moyens médicaux et après s'être assuré qu'on n'est en présence ni d'un sujet neurasthénique, ni d'un sujet hystérique, qu'on sera en droit de recourir à la thérapeutique chirurgicale.

En règle générale, l'opération sera faite au niveau de la cicatrice, qui le plus souvent répond au point maximum de la douleur ; s'il y a discordance entre le siège de la cicatrice et celui de la douleur, on agira d'abord au niveau de la cicatrice, et, si cette première opération reste sans effet, on pourra intervenir secondairement au niveau du point douloureux ; s'il n'existe aucune cicatrice, on trépanera au siège de la douleur.

L'importance de l'opération variera suivant les circonstances; à ce point de vue, il importe de distinguer entre les cas où la céphalée existe seule et ceux où elle est associée à des troubles cérébraux.

Lorsque la céphalée existe seule, la simple incision des parties molles au point douloureux et leur libération profonde, ou mieux l'excision de la cicatrice, suffisent dans certains cas à amener la cessation des accidents.

Si l'os est reconnu malade, la trépanation avec ablation de toute la portion atteinte d'ostéite est nécessaire, mais sans ouverture de la dure-mère et sans exploration du cerveau ; il serait toujours temps d'en venir là, si une première opération limitée au squelette restait inefficace.

Lorsque la céphalée est associée à d'autres troubles cérébraux, l'ouverture de la dure-mère et l'exploration du cerveau sont alors indiquées ; on agira dans la profondeur suivant la nature des lésions observées et, comme il sera indiqué ultérieurement à propos de l'épilepsie traumatique.

Les résultats obtenus par l'intervention chirurgicale sont favorables dans les cas où la céphalalgie existe seule sans accidents cérébraux; mais, même dans les cas où la céphalalgie se complique de ces accidents cérébraux, la trépanation a souvent fourni des résultats très appréciables, qui se traduisent par la disparition ou l'atténuation sensible des douleurs. Naturellement les résultats obtenus seront d'autant plus satisfaisants que les accidents seront moins anciens (Lucas Championnière).

2° *Troubles paralytiques.* — Ces troubles consistent en paralysies motrices, sensitives et sensorielles. Les cas à symptômes hémiplé-

giques ont été étudiés dans un ravail récent de René Martial, 1900 (1).

Tantôt les paralysies sont contemporaines du traumatisme et persistent depuis plus ou moins longtemps au moment où le blessé est observé ; tantôt elles ont apparu tardivement après une période plus ou moins longue de santé en apparence parfaite.

Dans le premier cas, la trépanation s'impose comme au début des accidents et peut fournir des résultats heureux, tant que les paralysies motrices ne s'accompagnent pas de contractures liées à des dégénérations descendantes, ou que les paralysies des nerfs ne s'accompagnent pas d'atrophie (atrophie du nerf optique avec atrophie de la papille, par exemple). Cependant, même dans ces cas-là, on est autorisé à intervenir, le malade n'ayant rien à perdre à l'opération et tout à gagner, et quelques guérisons ayant pu être obtenues. Du reste, ces dégénérations secondaires sont quelquefois très lentes à se produire, ce qui recule d'autant les limites de l'intervention.

Les paralysies du deuxième groupe survenues tardivement et existant seules, sans association avec d'autres accidents nerveux tels que les troubles épileptiques, sont très rares ; elles existent cependant incontestablement. Elles reconnaissent pour cause les compressions qu'un enfoncement cranien persistant ou des corps étrangers peuvent exercer sur le cerveau, ou encore la destruction d'un centre moteur ou sensoriel par une cicatrice envahissante. Contre ces paralysies, l'intervention chirurgicale est indiquée ; le chirurgien sera guidé dans son opération par l'enfoncement cranien ou par des signes de localisation ; il s'efforcera de débarrasser le cerveau de toutes les causes susceptibles d'empêcher son fonctionnement ; mais la question délicate est de savoir si, lorsqu'on se trouve en présence d'une cicatrice incluse dans la substance nerveuse elle-même et qui provoque de la paralysie sans crises épileptiques, on doit procéder à l'excision de cette cicatrice : les avis sont partagés. A. Broca répond par la négative ; je pense au contraire, avec Marion, qu'il est préférable de faire cette excision : non pas que, par cette opération, on ait la prétention de guérir la paralysie, car, comme le fait remarquer justement Broca, on ne peut remplacer la cicatrice par de la substance nerveuse, mais, en enlevant la cicatrice, on préviendra peut-être l'apparition des accidents épileptiques, qui, à un moment donné, viennent quelquefois compliquer la paralysie.

(1) René Martial, De l'hémiplégie traumatique (*Nouvelle iconographie de la Salpêtrière*, 1900, p. 209, 371, 532). Dans ce travail, l'auteur considère que le pronostic des hémiplégies traumatiques n'est pas toujours fatal. Si, dans un certain nombre de cas, l'hémiplégie était passée à l'état chronique, il en est d'autres où l'auteur a relevé la guérison complète ou presque complète chez des sujets qui avaient une hémiplégie traumatique quelques années auparavant. Cette guérison, lorsqu'elle a lieu, est toujours lente à se produire ; toutefois la connaissance de ces faits prouve que le pronostic de l'hémiplégie est moins sombre qu'on ne serait tenté de le supposer tout d'abord. Il faut savoir que cette guérison n'est parfois que temporaire et que les accidents peuvent récidiver au bout d'un certain temps.

3° ***Épilepsie traumatique***. — L'épilepsie traumatique constitue de toutes les complications tardives des traumatismes craniens la plus importante et la plus intéressante à étudier pour le chirurgien. Elle est le plus souvent associée à la céphalée, aux troubles paralytiques, sensoriels et psychiques.

Sa fréquence est assez grande, puisque, dans la statistique de la guerre de Sécession, on note 13,7 p. 100 de cas d'épilepsie chez des sujets ayant survécu à des traumatismes craniens, chiffre qui s'élève à 26,7 p. 100 dans la statistique de la guerre franco-allemande.

Elle est apparue dans certains cas très tardivement après le traumatisme, et jusqu'à sept ans, douze ans, quatorze ans, dans certaines observations ; un malade trépané par Holston était resté bien portant pendant vingt ans. Cependant il faut savoir que souvent il existe des troubles tels que céphalée, vertiges, etc., qui précèdent l'apparition des troubles épileptiques.

MANIFESTATIONS CLINIQUES. — L'épilepsie traumatique se manifeste au point de vue clinique sous deux formes :

Une forme d'épilepsie généralisée, qui est la plus rare, moins qu'on ne le suppose cependant (Tixier), qu'on observe surtout chez l'enfant, comme Chipault l'a montré dans ses travaux de neurologie chirurgicale (1900), et qui est caractérisée comme les grandes attaques d'épilepsie par : l'aura, le cri initial, la perte de connaissance, les convulsions toniques et les convulsions cloniques généralisées, auxquelles succède un état apoplectiforme de plus ou moins longue durée ;

Une forme d'épilepsie partielle, ou épilepsie jacksonienne, de beaucoup la plus fréquente, caractérisée par des convulsions épileptiformes limitées à la face, au bras, à la jambe, à une moitié du corps, d'où son nom d'épilepsie partielle. Les attaques d'épilepsie surviennent à n'importe quel moment de la journée et sont provoquées tantôt par une fatigue, par une émotion morale, tantôt par des pressions exercées dans le point traumatisé.

Épilepsie jacksonienne. — Cette forme de l'épilepsie, étudiée d'abord par Bravais et plus tard par Jackson, est d'une importance telle au point de vue chirurgical que je crois indispensable d'en tracer ici le tableau clinique.

Dans la forme classique de l'épilepsie Bravais-Jacksonienne, il est rare qu'il n'existe pas de *prodromes* annonçant au malade l'apparition prochaine de sa crise. Entre autres prodromes, il faut citer l'*aura*, sorte d'avertissement rapide et subit, d'aspect variable. L'aura est sensitive, sensorielle, psychique, vaso-motrice, motrice, suivant qu'elle est sous la dépendance des nerfs sensitifs, sensoriels, vaso-moteurs ou moteurs.

L'aura sensitive a le plus souvent le caractère douloureux (douleur

sourde, sensation de brûlure en un point quelconque du corps, douleur fulgurante, douleur au creux épigastrique ou à la région précordiale, crampes, palpitations, etc.).

L'aura sensorielle consiste en visions colorées, sensations lumineuses, mouches volantes, éblouissements; en bourdonnements ou sifflements; en une sensation olfactive désagréable (odeur de soufre, d'hydrogène sulfuré).

Dans l'aura intellectuelle, les sensations se coordonnent; c'est un tableau complet qui constitue l'aura, le malade voit un incendie, il entend crépiter la flamme, tomber les poutres, il entend des cris de détresse.

L'aura vaso-motrice se manifeste par une sensation de vapeur chaude ou froide, une sensation brusque d'immersion dans l'eau glacée.

L'aura motrice consiste généralement en une trémulation musculaire dans une région circonscrite (paupière supérieure, commissure labiale ou encore dans la flexion brusque d'un doigt ou d'un orteil). Ce mouvement involontaire peut être considéré en définitive comme le début de l'attaque; mais, chez certains sujets, la compression du membre au-dessus du point mobilisé suffit pour empêcher l'attaque; ce qui a fait dire à Brissaud que l'aura motrice était pour ainsi dire « la sonnette d'alarme d'un danger auquel il est possible de parer ».

Puis survient la crise, dont l'évolution suit toujours un certain ordre : les convulsions se manifestent d'abord dans une masse musculaire limitée, dans l'éminence thénar par exemple, ou dans les muscles de la commissure; puis peu à peu elles gagnent les parties voisines.

Les convulsions peuvent débuter par la face, ou le membre supérieur, ou le membre inférieur, d'où trois types de l'épilepsie partielle : le TYPE FACIAL, le TYPE BRACHIAL, le TYPE CRURAL.

Dans le début à type facial, c'est par la face que les convulsions commencent, les paupières battent, la commissure labiale se tire, les yeux se convulsent. Si le spasme ne reste pas cantonné dans les muscles de la face, on voit les muscles du cou se prendre et même parfois les convulsions se propager au membre supérieur et, en dernier lieu, au membre inférieur.

Dans le type brachial qu'on rencontre le plus fréquemment, le spasme débute par l'extrémité du membre supérieur; le pouce s'applique dans la paume, et les autres doigts fléchis l'y maintiennent; puis survient la pronation et la torsion du bras, qui se porte en arrière du corps, et les secousses apparaissent se propageant à l'avant-bras, au bras, à l'épaule. Si l'attaque se généralise, ce sont les muscles de la face qui se convulsent d'abord; le membre inférieur est pris le dernier.

Dans le type crural, qui est le plus rare, les convulsions commencent

par le gros orteil, puis s'étendent à la jambe, à la cuisse, au tronc, et peuvent gagner le bras et la face.

On peut rencontrer, dans l'épilepsie jacksonienne, les deux phases de convulsions toniques et cloniques ; mais la période tonique fait très souvent défaut.

Quel que soit le type auquel répondent les convulsions au début, l'épilepsie jacksonienne se présente sous des formes variées : tantôt les convulsions resteront localisées à un simple groupe musculaire constituant l'épilepsie parcellaire; tantôt, localisées primitivement à un groupe musculaire comme dans le cas précédent, elles gagneront peu à peu les différents groupes musculaires d'un membre tout entier et pourront même s'étendre à toute une moitié du corps. Mais, dans ce cas, le début des accidents par un groupe musculaire bien déterminé constitue un symptôme (*signal symptom* de Séguin) important au point de vue de la localisation des lésions et susceptible de guider le chirurgien dans son intervention. Tantôt enfin l'attaque convulsive pourra se généraliser au corps tout entier.

Un certain nombre de phénomènes concomitants complètent le tableau clinique de l'épilepsie jacksonienne. Le cri initial fait défaut, et la morsure de la langue est rare. L'état psychique du sujet est variable : il peut, dans certains cas, assister à sa crise depuis l'aura jusqu'à la dernière secousse musculaire. Suivant l'expression du professeur Fournier, « il voit sa crise et peut lui-même la raconter ». D'autres fois, sans perdre connaissance d'une façon complète, il est dans le vague et ne perçoit ce qui l'entoure que confusément. Enfin il peut n'assister qu'au début de la crise, perdre connaissance et tomber, pour ne reprendre ses sens que lorsque les convulsions ont cessé.

Dans les formes généralisées, la pupille est largement dilatée; l'écume aux lèvres, l'incontinence d'urine peuvent être observées.

A la suite de la crise, le malade reste plongé dans une sorte de résolution qui se prolonge pendant plusieurs minutes, et dont il ne sort que lentement. Du mal de tête, des troubles intellectuels, même avec aphasie transitoire, des vertiges peuvent être observés après la crise. Aux attaques peuvent également succéder des paralysies dites post-épileptoïdes. Ce sont des hémiplégies ou des monoplégies flaccides et fugaces qui disparaissent en quelques jours.

La fréquence des crises est variable; le malade peut avoir des accès à intervalles éloignés; mais ils peuvent être aussi très fréquents, subintrants et constituer, comme dans l'épilepsie essentielle, un véritable *état de mal*, qui aggrave notablement le pronostic. En pareil cas, la température peut s'élever durant les attaques; l'affaiblissement intellectuel est chaque fois plus notable; et la déchéance aboutit à la démence, quand le malade ne succombe pas d'apoplexie.

La forme classique de l'épilepsie bravais-jacksonienne que je

viens de décrire n'est pas la seule. Il existe encore des FORMES FRUSTRES : la forme tonique à contracture, la forme vibratoire de Charcot qui est très rare, enfin une forme sensitivo-sensorielle revêtant souvent l'aspect de la migraine ophtalmique (1).

TRAITEMENT. — Je ne m'attarderai pas à un long historique du traitement de l'épilepsie jacksonienne. Il est juste de rappeler qu'en France, dès 1878, Lucas Championnière préconisait la trépanation dans le traitement de l'épilepsie et qu'à cette époque de nombreux travaux furent publiés sur la question, parmi lesquels la thèse de Charrier (1875), le mémoire d'Echeverria (1878), les thèses de Rolland (1888) et H. Dumas (1890), la monographie de Féré (1890), qu'on trouve cités encore dans tous les ouvrages les plus récents. A l'étranger, les travaux de Bergmann, de Mac Ewen, de Horsley, d'Oppenheim et Sonnenburg méritent d'être rappelés. Nous aurons l'occasion d'y revenir au cours de notre étude thérapeutique. Depuis ces publications déjà lointaines, de nombreux travaux ont été publiés sur l'épilepsie traumatique. Leur énumération ne saurait trouver place ici. Je renvoie le lecteur, qui serait désireux de compléter les notions forcément succinctes que je vais exposer, aux articles beaucoup plus complets que Chipault, A. Broca et Maubrac, Marion, Tixier ont consacrés à l'épilepsie traumatique et à son traitement.

On ne saurait trop proclamer, au début de ce chapitre, que la trépanation immédiate à la suite des traumatismes craniens, en permettant d'enlever les esquilles, de relever des fragments enfoncés, de désinfecter le foyer traumatique, constitue un excellent traitement préventif des accidents épileptiques.

Lorsque l'épilepsie est constituée, il faut sans hésiter recourir dans tous les cas à l'intervention chirurgicale, même chez les sujets qui sont en état de débilité mentale ou dans l'état comateux qui succède aux crises subintrantes d'épilepsie. C'est le seul moyen, sinon de guérir toujours, au moins d'améliorer un grand nombre de malades. Mais on n'opérera bien entendu qu'après avoir constaté l'échec du traitement médical régulièrement suivi pendant un cer-

(1) RONCALI (État actuel de la chirurgie nerveuse, t. III, p. 107, 1903) admet que :
« 1° Le siège de la lésion a une importance de premier ordre sur la façon clinique dont les accès se manifestent et se comportent ;
2° Que, lorsque les lobes pariétaux sont altérés, l'épilepsie bravais-jacksonienne a une tendance très marquée à se généraliser et à s'accompagner de perte de connaissance pendant ou après les contractions, beaucoup plus que lorsque le siège des lésions se trouve en d'autres points du manteau, lobes frontaux compris ;
3° Que la nature et l'extension des lésions ont une très grande influence sur la gravité et l'intensité de l'épilepsie bravais-jacksonienne ;
4° Que, lorsque le cortex hémisphérique se trouve altéré d'une manière quelconque, les accès bravais-jacksoniens sont plus graves que lorque la lésion se trouve simplement sur les os et les méninges. »

tain temps. Naturellement, plus l'intervention sera précoce, plus elle s'attaquera à des lésions jeunes encore, plus elle offrira de chances de succès.

Faut-il attribuer une valeur curative à la *ponction lombaire*? Nous ne le pensons pas. Elle peut amener sans doute des améliorations plus ou moins durables, en diminuant par soustraction du liquide céphalo-rachidien la pression intracranienne : mais la cause même de l'hypersécrétion du liquide cérébro-spinal persistant, les accidents ne tardent pas à se reproduire. Aussi, tout en reconnaissant à la ponction lombaire une valeur diagnostique et une valeur palliative réelles, doit-on considérer la trépanation du crâne comme la vraie méthode chirurgicale à appliquer, puisque seule elle permet de s'attaquer directement à la cause des accidents.

Reste la détermination du point où il faut trépaner : cette question est longuement discutée par A. Broca dans son *Précis de chirurgie cérébrale.* Cette détermination est basée sur :

1° *L'existence de signes physiques constatés à l'examen du crâne* (cicatrice, enfoncement, point douloureux dont la pression provoque la crise épileptique ou qui peut être le point de départ de l'aura) ;

2° *Sur les particularités de l'attaque convulsive*, et notamment sur la constatation du groupe musculaire par lequel commence l'attaque épileptique (signal symptôme).

Le point où il faut trépaner est facile à déterminer dans les cas suivants :

Lorsqu'il existe à la fois des signes extérieurs appréciables et des signes fonctionnels localisés, et que nos connaissances en topographie cranio-cérébrale nous permettent de les superposer, c'est sur ces signes extérieurs (cicatrice ou enfoncement) qu'il faut trépaner.

Lorsque les signes physiques font défaut et que les signes fonctionnels localisés existent seuls, il faut se laisser guider dans l'intervention par les troubles fonctionnels, en particulier par le signal symptôme, et, s'appuyant sur la topographie cranio-cérébrale, trépaner le crâne dans le point qui répond au centre fonctionnellement atteint.

N'oublions pas toutefois, je l'ai déjà dit en étudiant les localisations cérébrales motrices, qu'actuellement on tend à admettre que la valeur localisatrice de l'épilepsie jacksonienne ne doit pas être tenue en aussi haute estime que par le passé ; les phénomènes jacksoniens n'autorisent pas à rapporter à *coup sûr* à la région motrice (région de Rolando) la cause des accidents morbides : d'où la nécessité pour le chirurgien de pratiquer une large trépanation du crâne, s'il veut, autant que possible, éviter les erreurs de localisation.

Lorsque l'attaque épileptique est généralisée et qu'il existe un signe physique appréciable, c'est au niveau de ce signe extérieur qu'il faut trépaner.

Le point où doit porter la trépanation est au contraire d'une interprétation difficile dans certains cas : il en est ainsi surtout lorsque les signes extérieurs appréciables ne peuvent pas être superposés, d'après nos connaissances en topographie cranio-cérébrale, aux symptômes fonctionnels observés, lorsqu'il existe par exemple les traces d'un traumatisme de la région occipitale et que les troubles fonctionnels nous portent à localiser les lésions dans la zone rolandique. Je crois qu'en règle générale on peut se laisser guider dans l'intervention par les signes fonctionnels (convulsions localisées et surtout paralysies) et trépaner sur les centres lésés. Toutefois, il faut se souvenir que les phénomènes épileptiques ne constituent pas un moyen de localisation fidèle et que, souvent, ils ont induit en erreur : on doit donc tenir compte aussi de l'importance des signes extérieurs, et, par exemple, lorsqu'on se trouve en présence d'un enfoncement marqué du crâne, il est préférable de trépaner d'abord au point enfoncé, quitte, si l'opération n'est suivie d'aucun effet, à trépaner secondairement au niveau du centre, qui paraît être le point de départ des accidents épileptiques. De même, si les pressions exercées au niveau d'une simple cicatrice cranienne provoquaient l'apparition des crises épileptiques, c'est à ce niveau qu'il faudrait intervenir.

Il est difficile également de savoir où doit porter la trépanation chez les sujets qui, à la suite d'un traumatisme cranien, présentent de l'épilepsie généralisée sans qu'on puisse dire par quel groupe musculaire commence l'attaque épileptique et qui, en outre, n'ont aucun signe extérieur appréciable. En pareil cas, si l'on se décide à intervenir, le mieux semble être, comme l'a conseillé Lucas Championnière, de trépaner largement au niveau de la zone rolandique du côté où a porté le traumatisme ou qu'on suppose atteinte d'après l'analyse minutieuse des symptômes observés.

Technique opératoire. — La conduite à tenir n'est pas la même dans tous les cas; elle varie avec les lésions observées.

L'*intervention peut rester limitée aux parties molles* lorsque la cicatrice cranienne est le point de départ des accidents épileptiques (épilepsie réflexe), lorsque les pressions exercées à son niveau provoquent la crise ou lorsqu'elle est le point de départ de l'aura. Alors la libération et l'excision de la cicatrice ont suffi parfois à amener la guérison ; mais ces cas heureux sont l'exception.

La *trépanation simple* avec résection plus ou moins étendue de la paroi osseuse du crâne et sans ouverture de la dure-mère peut suffire, lorsqu'il existe en dehors de cette membrane une lésion très marquée : tels un enfoncement prononcé, un kyste entre l'os et la dure-mère, un reliquat d'hémorragie, un foyer d'ostéite suppurée, une hyperostose. On a obtenu ainsi de nombreux succès.

Mais, même dans les cas où les lésions extra-duremériennes paraissent suffisantes pour expliquer à elles seules les accidents

observés, l'*incision de la dure-mère* est toujours recommandable actuellement, parce qu'elle permet de ne pas méconnaître une lésion profonde et que, depuis l'avènement de la méthode antiseptique, elle n'offre vraiment pas d'inconvénients, sauf lorsqu'il existe une lésion suppurée extradurale, auquel cas il y aurait à redouter une infection profonde suivie de méningite. Elle s'impose lorsque la dure-mère est épaissie, indurée, vascularisée ou encore lorsqu'elle fait saillie et qu'elle ne bat plus.

L'incision de la dure-mère est facile lorsque cette membrane n'est pas adhérente aux parties sous-jacentes; mais, lorsque ces adhérences existent, la membrane doit être libérée avec précaution et réséquée jusqu'à la limite des adhérences.

Le cerveau mis à nu peut être malade ou sain.

1° *Le cerveau apparaît malade.* — Les lésions sont variables suivant les cas : elles se traduisent tantôt par des adhérences méningées, tantôt par des plaques de ramollissement cortical, ou des reliquats de foyers hémorragiques, tantôt par de véritables cicatrices de la substance nerveuse (cicatrice simple ou kystique, ou formant tumeur).

En cas d'adhérences méningées, ces adhérences seront libérées et les méninges adhérentes réséquées.

Les foyers de ramollissement cortical seront extirpés à la curette.

On évacuera les caillots provenant de vieux foyers hémorragiques; il en sera de même des cavités kystiques, qui seront évacuées et drainées; mais souvent le drainage s'est montré insuffisant. Aussi Horsley a-t-il conseillé de faire plus et d'*extirper* ces cicatrices kystiques comme des tumeurs; pour A. Broca, cette manière de faire constituerait la méthode de choix; ce n'est pas une opération absolument grave, et elle a fourni un certain nombre de résultats heureux.

Une question plus délicate est celle de savoir si on doit traiter également par l'extirpation les cicatrices simples, non kystiques? On objecte, en effet, qu'il se produira à la suite de l'opération un travail de réparation qui aboutira à la production d'une nouvelle cicatrice. Le fait est exact, mais le but du chirurgien est de substituer à une cicatrice irritante une cicatrice non irritante. Et, de fait, les succès obtenus dans certains cas justifient l'intervention.

2° *Le cerveau apparaît sain.* — Certains chirurgiens, parmi lesquels Lucas Championnière, referment la plaie opératoire, sans explorer le cerveau. C'est une manière de faire qui expose à méconnaître une lésion intracérébrale. Nous pensons qu'il faut alors, sans hésiter, explorer par le palper ou à l'aide de ponctions qui sont sans inconvénient la substance nerveuse sous-corticale au milieu de laquelle peut siéger un kyste dont on évacuera le contenu.

Mais, si cette exploration profonde du cerveau est restée négative, cela veut-il dire qu'il n'y ait pas de lésion cérébrale ? Assurément

non, et j'ai déjà signalé, à propos de l'anatomie pathologique, ces transformations scléreuses de la substance nerveuse, dont seul le microscope peut nous révéler l'existence. Mais il y a des cas où la substance nerveuse ne présente aucune altération ; il en était ainsi chez deux malades du professeur Raymond, dont la substance nerveuse examinée après l'opération ne présentait aucune lésion histologique. Dans les cas qui nous occupent, Horsley a conseillé de délimiter, à l'aide de l'électrisation, sur le cerveau mis à nu, le centre qui est le point de départ des phénomènes convulsifs et d'en faire l'ablation. J'apprécierai dans quelques instants les résultats que cette méthode thérapeutique est susceptible de fournir.

Quelle qu'ait été l'opération exécutée sur les parties profondes, la *fermeture de la plaie* doit être faite avec certaines précautions : la dure-mère ne sera pas remise en place pour éviter la formation de nouvelles adhérences ; elle sera rabattue sur le pourtour de l'orifice osseux de trépanation (Chipault) ; de même le lambeau osseux de résection cranienne ne sera pas réappliqué ; le lambeau cutané rabattu recouvrira donc directement la surface du cerveau mise à nu.

De même qu'on ne saurait recourir à l'intervention chirurgicale sans avoir préalablement essayé largement du traitement bromuré, de même, à la suite de l'opération, le malade devra être soumis pendant de longs mois à l'administration du bromure.

Résultats de l'intervention chirurgicale. — On peut dire des opérations précédentes qu'elles ne font courir aux malades que des risques très minimes ; la mortalité opératoire, en effet, s'est considérablement abaissée avec les perfectionnements de la technique et l'emploi de la méthode aseptique. Ceci est un point nettement établi. Il ressort en effet de statistiques récentes [celle de Graf (1), 1898, celle de Matthiolus, 1899] que la mortalité opératoire est d'environ 6 p. 100.

Mais ce qu'il est intéressant de fixer, ce sont les *résultats immédiats et surtout tardifs* que ces opérations sont susceptibles de fournir. Or, à ce dernier point de vue, — tous les auteurs sont d'accord à ce sujet, — nous sommes très mal renseignés, et il est impossible de porter des appréciations exactes d'après les statistiques publiées. Ces statistiques ont le tort de grouper des faits très disparates, traités par des chirurgiens de valeur inégale, par des méthodes différentes, et surtout de ne pas tenir un compte suffisant des résultats éloignés de l'intervention, beaucoup d'opérés en effet n'ayant pas été suivis assez longtemps.

Ces réserves faites, voici ce qu'on peut observer : en ce qui concerne les résultats *immédiats*, on assiste parfois après l'opération à une aggravation des accidents ou à la persistance de l'état antérieur ;

(1) Graf, De la trépanation dans l'épilepsie traumatique jacksonienne (*Arch. für Chir.*, 1898, Bd. LVI, Heft 3, p. 591).

mais le plus souvent il se produit une amélioration, caractérisée par une diminution dans la fréquence et la gravité des crises ; celles-ci même peuvent cesser complètement.

En pareil cas, il ne faut pas se hâter de conclure à la guérison définitive, et il faut toujours se montrer très réservé en ce qui concerne les résultats *éloignés*. Tel malade, en effet, qui avait paru guéri dans les premières semaines, peut voir réapparaître ses crises au bout d'un temps plus ou moins long; il ne faut jamais conclure à la guérison définitive avant que plusieurs années se soient écoulées sans manifestations épileptiques. En cas de récidive des crises épileptiques, le chirurgien a encore la ressource de recourir à une nouvelle intervention, qui pourra être suivie d'un résultat meilleur. On a parlé de guérisons définitives, mais elles sont le petit nombre. Le plus souvent l'opération n'a procuré que des améliorations, mais ces améliorations consistant dans une diminution parfois très marquée du nombre des crises, dans une atténuation des troubles concomitants (céphalée, paralysies, troubles mentaux), constituent déjà un résultat appréciable, si l'on veut bien se souvenir que la maladie est par elle-même incurable. Toutefois il est juste de faire remarquer que, dans la vie de tout épileptique, des périodes où les accès sont rares et légers peuvent spontanément, sans cause apparente, succéder à des périodes de convulsions graves et fréquentes.

Mais il y a des cas où l'opération a été suivie d'un résultat absolument nul. Ces échecs sont attribuables à des causes diverses : parfois la lésion cause des troubles épileptiques a été méconnue ; ailleurs il faut incriminer la production d'adhérences opératoires susceptibles de provoquer la récidive ; peut-être faut-il tenir compte, comme le veut Marion, de la susceptibilité nerveuse différente des sujets ; mais le plus souvent il faut chercher la cause des insuccès dans les lésions cérébrales dégénératives, qu'on observe surtout dans les cas anciens. Ces lésions dégénératives se traduisent chez les sujets atteints de paralysies par des contractures ; cependant, même dans ces cas-là, il vaut mieux opérer, car on a obtenu parfois des résultats appréciables.

Que faut-il penser de la thérapeutique spéciale qui consiste à faire l'ablation des centres épileptogènes, comme le conseille Horsley, dans les cas où il n'existe pas de lésion macroscopique appréciable à la surface du cerveau? Il ne semble pas que l'opération d'Horsley soit plus grave que les autres interventions appliquées au traitement de l'épilepsie traumatique. Mais, au point de vue de ses résultats, elle est fort discutée et même combattue par la plupart des chirurgiens. On s'est demandé si, en excisant les centres épileptogènes, on ne provoquerait pas l'apparition de paralysies persistantes, substituant ainsi aux troubles épileptiques des paralysies non moins redoutables.

Il est certain que, dans quelques cas, on a observé des paralysies

persistantes plus ou moins étendues ; cependant il est généralement admis que ces paralysies ne sont que transitoires ou tout au moins ne laissent persister après elles qu'une parésie insignifiante (1). Malgré cet inconvénient, l'opération pourrait être tentée, s'il était démontré qu'elle ait une action curative évidente sur les accidents épileptiques; or les résultats sont très incertains; à côté de quelques succès, il y a eu de nombreux échecs partiels ou complets, et, d'autre part, il semble que les résultats fournis par l'excision des centres ne sont pas supérieurs à ceux de la trépanation simple. C'est pour ces raisons qu'un grand nombre de chirurgiens, parmi lesquels Mac Ewen, Lucas Championnière, A. Broca, Chipault, Marion, etc., rejettent l'opération d'Horsley.

Le professeur Raymond (2), discutant la valeur de cette opération, trouve que les résultats qu'elle a donnés sont peu brillants, et il ajoute : « Sera-t-on plus heureux dans l'avenir quand on aura formulé avec plus de rigueur les indications de l'opération radicale préconisée par Horsley, quand on aura modifié la technique opératoire, de façon à obtenir une extirpation complète des centres qu'on se propose de supprimer? Une circonstance me rend perplexe, la voici : l'extirpation d'un centre moteur n'entraîne pas de paralysie durable de la partie qui est censée tirer son innervation motrice du centre extirpé; elle entraîne des désordes moteurs qui relèvent de l'incoordination plutôt que de la paralysie et qui, en tout cas, se dissipent au bout de quelque temps. Qu'est-ce-à-dire? C'est qu'à la longue les centres extirpés sont suppléés dans leurs fonctions par d'autres territoires de l'écorce. Et alors je me demande si, de même qu'il se fait une suppléance des fonctions normales, il ne se ferait pas, dans les cas d'épilepsie partielle, corticale, une suppléance pathologique, une transmission du pouvoir épileptogène à d'autres territoires de l'écorce? Déjà un auteur allemand, Fraenkel, avait prétendu que, lorsque l'épilepsie partielle a duré un certain temps, des centres épileptogènes secondaires ont pris naissance au voisinage du centre primitif. Plus récemment, un auteur américain, Putnam, a prétendu qu'après une certaine durée d'une épilepsie partielle il s'établit un état épileptogène de tout le cerveau, qui ne saurait plus être influencé par une intervention opératoire limitée à une portion de l'écorce grise. La remarque suivante mérite également d'être prise en considération : assez souvent, dans les cas d'épilepsie partielle d'origine traumatique, on a trouvé en état d'intégrité apparente le territoire de la zone rolandique, qu'il y avait tout lieu de considérer comme le point de

(1) Il s'établit en pareil cas une suppléance fonctionnelle que certains auteurs attribuent aux ganglions striés. Roncali suppose qu'il existe un faisceau de fibres nerveuses motrices, qui naît des neurones des ganglions striés et supplée le faisceau moteur qui part directement de la zone rolandique lorsqu'il est lésé.

(2) Pr Raymond, L'épilepsie partielle ; pathogénie et traitement (*Arch. de neurologie*, 1901, p. 369-387).

départ des attaques. Chez les deux malades que j'ai fait opérer, la confirmation de l'intégrité apparente du fragment extirpé a été fournie par les résultats de l'examen histologique. Notez bien qu'il n'existait pas de lésions de surface, du côté des méninges ou de la paroi cranienne, susceptibles de rendre compte des attaques, en conséquence d'une irritation exercée sur la zone rolandique. Force est donc d'admettre que le traumatisme, même quand il s'exerce sur la portion du crâne qui correspond à la zone rolandique, peut engendrer une épilepsie partielle, corticale, sans occasionner de lésions appréciables de l'écorce de la zone motrice. Il faut donc admettre que l'épilepsie corticale développée dans ces conditions dépend d'altérations purement dynamiques. Vraisemblablement, ces altérations dynamiques ne sont pas limitées à un territoire circonscrit de l'écorce ; elles atteignent simplement leur maximum d'intensité dans le territoire qui correspond au groupe de muscles par lequel débutent les attaques. Supprimer ce territoire ne saurait dès lors aboutir à la suppression des attaques. »

Ces quelques lignes, empruntées au professeur de la Salpêtrière, méritaient d'être reproduites ici ; elles montrent combien est grande l'obscurité qui règne encore sur la question qui nous occupe.

En somme, de la lecture de nombreux travaux concernant le traitement de l'épilepsie traumatique, il ressort que la plupart des auteurs considèrent les résultats fournis par le traitement chirurgical comme peu encourageants, lorsqu'on prend la peine de suivre les malades longtemps après l'opération. Pour Bergmann (1), l'intervention chirurgicale n'a pas donné les résultats qu'on en attendait ; pour Graf (2), qui a réuni 146 cas d'épilepsie traumatique opérés, il y aurait seulement 5 p. 100 de guérisons constatées après trois ans ; Matthiolus (3) arrive aux mêmes conclusions ; or il ne faut pas oublier que des récidives ont été observées beaucoup plus tard. Le professeur Raymond, analysant dans le travail dont j'ai déjà parlé 31 cas d'épilepsie jacksonienne d'origine traumatique qui ont fait l'objet d'une opération, constate que « 9 ont abouti à un échec complet, 9 à une simple amélioration et 13 ont été donnés comme des exemples de guérison, sous toutes réserves, car, dans 3 cas seulement, la période d'observation post-opératoire a dépassé trois ans » ; ce sont là pour l'auteur des résultats peu brillants. C'est la même opinion qui était soutenue au Congrès français de chirurgie de 1901 par Bousquet (de Clermont-Ferrand) ; ce chirurgien opposait les bons résultats fournis par l'intervention précoce dans les traumatismes

(1) Bergmann, *Handbuch der praktischen Chir.*, et État actuel de la chirurgie nerveuse de Chipault, t. II, p. 280.

(2) Graf, *Langenbeck's Archiv.*, Bd. LVI.

(3) Matthiolus, Ueber Schœdeloperationen bei Epilepsie (*Deutsche Zeitschr. für Chir.*, Bd. LII, S. 1, 1899.

craniens aux résultats très médiocres des interventions tardives. « Désireux d'étayer notre opinion, dit-il, sur des faits plus nombreux, nous avons dépouillé les diverses observations de ce genre parues dans les périodiques français de ces quinze dernières années, et nous avons pu nous persuader que, dans la grande majorité des cas, la trépanation pour troubles nerveux consécutifs aux lésions craniennes anciennes était loin de fournir des résultats bien brillants. S'il y a quelques améliorations et de rares guérisons, combien nombreux sont les insuccès! » Nous retrouvons la même note pessimiste dans un travail que J.-C. Munro (1) (de Boston) consacrait récemment à l'analyse de quelques cas d'épilepsie traumatique traités par la trépanation. L'auteur rapportait 11 observations; la plupart étaient des observations personnelles. Or il ressort de l'étude des cas qui ont pu être suivis que l'opération a procuré généralement une amélioration momentanée d'une durée plus ou moins longue, mais suivie dans presque tous les cas d'une récidive des accidents, assez graves parfois pour nécessiter une seconde intervention.

Et cependant, dans l'état actuel des choses, à défaut d'une thérapeutique qui donne de meilleurs résultats, l'intervention chirurgicale est justifiée, puisque de temps à autre on voit des guérisons persister pendant plusieurs années : sept ans et demi chez un opéré de Braun, sept ans sans une seule crise chez un malade dont Krabbel rapporte l'observation, cinq ans chez des opérés de Tassi et de Bendandi, dix ans chez un opéré de Poucel (de Marseille) et que, dans certains cas, elle a procuré des améliorations qui constituent un résultat déjà appréciable. Les cas d'épilepsie traumatique qui sont appelés à fournir les meilleurs résultats thérapeutiques sont ceux, d'après Roncali, où le cerveau n'est lésé ni dans son cortex, ni dans sa substance blanche. L'opération aura d'autant plus de chances d'être utile qu'elle sera faite à une époque plus rapprochée de l'accident initial, c'est-à-dire avant que soit apparu cet état particulier d'irritabilité, inconnu dans sa nature, qui cause le retour périodique des convulsions et qu'on a désigné sous le nom de constitution épileptique du cerveau. Cette constitution épileptique, d'abord passagère, deviendrait permanente à la longue; il faut donc intervenir, si l'on veut que l'opération ait quelques chances de succès, avant que cet état particulier se soit définitivement installé. « Cette conception qui attache tant d'importance à la constitution épileptique inconnue, et si peu d'importance aux causes locales provocantes et déterminantes, diminue considérablement les espérances qu'on avait fondées sur la suppression chirurgicale de l'agent provocateur. Tout dépend du développement et de l'état de la maladie cérébrale » (Bergmann).

4° ***Troubles intellectuels.*** — Les troubles intellectuels appa-

(1) Munro, *Boston medical and Surgical Journ.*, vol. CL, n° 5, 1904, p. 109.

raissent à une époque variable après le traumatisme, et ils peuvent s'observer, quelle que soit la région du crâne qui ait été atteinte.

Il en est de précoces, qui succèdent immédiatement à l'état de shock qui a accompagné le traumatisme cranien : Christian les a décrits sous le nom de troubles primaires ; ils sont généralement de courte durée et disparaissent sans laisser de traces.

Il en est au contraire de tardifs, dont le pronostic est grave ; ce sont ceux qu'on a coutume de décrire sous le nom de *folie traumatique.*

L'âge peut imprimer des caractères spéciaux aux troubles intellectuels. Si le traumatisme survient chez l'enfant, dont le cerveau est en voie de développement, il peut provoquer des modifications ou un arrêt du développement intellectuel, et l'enfant peut devenir un être déséquilibré et bizarre et même un idiot.

Les troubles intellectuels *précoces* sont caractérisés par un état de stupeur, d'égarement, par de l'aboulie, ou encore par une perte de la mémoire qu'on désigne sous le nom d'amnésie traumatique. Généralement la perte de la mémoire est limitée aux faits contemporains de l'accident; parfois cependant l'amnésie est rétrograde, c'est-à-dire que le blessé perd le souvenir de ce qui s'est passé un temps plus ou moins long avant l'accident. On a même vu parfois des troubles beaucoup plus graves de la mémoire : un blessé dont parle Plater, qui possédait la connaissance du grec et du latin, avait été obligé de se remettre, après sa guérison, à l'étude de l'alphabet.

Parfois, pendant plusieurs heures ou même plusieurs jours après l'accident, le blessé peut présenter un état bizarre, qu'on appelle l'état d'automatisme inconscient (Christian) ; le blessé sorti de l'état de commotion continue à agir, exécute des actes parfois très compliqués, dont il n'a pas conscience et ne garde pas le souvenir. Le fait suivant, dont Gérard-Marchant rapporte l'histoire, d'après Christian, mérite d'être cité : une sage-femme appelée la nuit pour faire un accouchement tombe sur la tête dans son escalier ; elle perd connaissance pendant quelques instants; puis, lorsqu'elle a repris ses sens, elle se rend chez sa malade, procède à l'accouchement avec dextérité et cependant n'a pas conscience de ce qu'elle fait; « elle agissait automatiquement et n'avait ni le souvenir de sa chute, ni celui des événements qui l'avaient suivie ».

A côté de ces troubles intellectuels, il existe de véritables troubles mentaux précoces qui sont du domaine de l'aliénation mentale. Ces troubles mentaux affectent en général le type d'excitation maniaque ou de dépression mélancolique, avec ou sans confusion mentale (Viollet). Ils débutent plus ou moins tôt après le traumatisme, sont généralement curables et s'observent souvent chez des sujets prédisposés par leur hérédité.

Les troubles intellectuels *tardifs* peuvent s'observer après guéri-

son apparente des troubles précoces; mais souvent il persiste quelques-uns de ces troubles entre le traumatisme et le moment d'apparition des accidents tardifs.

Ces accidents tardifs se manifestent non pas sous une forme spéciale de folie (folie traumatique) ayant des caractères particuliers, mais sour les diverses formes de folie actuellement connues : manie, hallucinations, tendance au suicide, délire des persécutions, paralysie générale. Ces troubles mentaux sont souvent associés à l'épilepsie, qu'ils viennent compliquer plus au moins tardivement.

La question délicate et vraiment intéressante est de savoir si, au point de vue médico-légal, ces troubles de l'intelligence peuvent être mis entièrement sur le compte du traumatisme, c'est-à-dire s'il existe une psychose traumatique vraie. C'est là un point d'importance en ce qui concerne les responsabilités criminelles et civiles (accidents du travail). Cette question des rapports entre les traumatismes craniens et l'aliénation mentale a été étudiée dans bien des travaux, parmi lesquels nous citerons ceux de Griesinger, Schläger, Skae, Kraft-Ebing, Lasègue, Vallon, Vibert, Christian, Dubuisson, Marie et Picqué, Kölpin, etc. On trouvera des indications bibliographiques très complètes sur le sujet qui nous occupe dans les thèses de Larrivé (Lyon, 1898), Meyssan (Bordeaux, 1902), et surtout dans celles de Viollet (Paris, 1905) et de Froissart (Paris, 1907).

Avant de conclure à l'existence d'une psychose traumatique vraie, il faut procéder à un examen minutieux du blessé et s'enquérir de ses antécédents personnels et héréditaires. On n'attribuera un rôle déterminant au traumatisme dans l'apparition des accidents qu'en l'absence de tout antécédent personnel (syphilis, dont le rôle est si manifeste dans le développement de la paralysie générale ; intoxication par l'alcool, etc.) ou héréditaire susceptible d'expliquer ces accidents; dans le cas contraire, le traumatisme n'aurait joué qu'un rôle prédisposant. Pour admettre l'origine traumatique, il faudra bien entendu que le malade n'ait présenté aucuns troubles mentaux avant le traumatisme et que, entre le moment de l'accident et celui de l'apparition des troubles psychiques bien confirmés, le blessé ait présenté une succession de troubles cérébraux (céphalalgie, vertiges, éclipses de mémoire, etc.), qui conduisent peu à peu, en s'aggravant, aux manifestations cliniques de la psychose.

Il faut reconnaître que ces psychoses traumatiques vraies, dans lesquelles on ne retrouve aucun antécédent morbide susceptible d'expliquer l'apparition de la psychose en dehors du traumatisme, sont très rares.

Que pouvons-nous faire chirurgicalement dans le traitement de ces troubles psychiques? Christian conseillait déjà, en 1889, l'intervention chirurgicale, quelque minimes que puissent être les chances de l'opération.

C'est l'opinion défendue actuellement par un certain nombre d'auteurs, parmi lesquels Lucas Championnière, Broca et Maubrac, Peugniez, Damer-Harrison, Biagi, Marion, Picqué dont les idées sont exposées dans la thèse de son élève Viollet, etc. On est frappé de voir, en effet, lorsqu'on étudie les résultats fournis par la trépanation appliquée au traitement des troubles psychiques, que, à côté d'un certain nombre de cas dans lesquels l'opération a été suivie d'un résultat nul, il en est d'autres dans lesquels elle a procuré une réelle amélioration et même la guérison. Mais, comme je l'ai dit à propos de l'épilepsie post-traumatique, il est bon de suivre longtemps les malades après l'intervention pour juger des résultats définitifs que celle-ci a pu fournir ; il n'est pas rare, en effet, de voir survenir aussitôt après l'opération une amélioration bientôt suivie de récidive. Quoi qu'il en soit, dans un travail publié dans le *Policlinico*, en 1898, Biagi avance que la craniectomie a pu faire disparaître des troubles psychiques 12 fois sur 25 cas rapportés ; c'est là une série qui paraît particulièrement heureuse. La même année, Damer-Harrison apportait trois cas personnels traités avec succès par la trépanation ; chez l'un des opérés, la guérison avait été suivie pendant neuf ans ; l'auteur émettait l'opinion qu'un certain nombre d'aliénés internés dans les asiles bénéficieraient de l'intervention chirurgicale. L'opération semble surtout appelée à donner des résultats satisfaisants dans les cas où les lésions ne sont pas de date trop ancienne et dans ceux où l'on semble être en présence d'une psychose traumatique vraie et où l'hérédité ne joue aucun rôle ou n'a qu'un rôle effacé.

La technique opératoire à suivre présente la plus grande analogie avec celle que j'ai décrite à propos de l'épilepsie. On se laissera guider pour le lieu d'application du trépan par l'existence d'un enfoncement cranien, d'une cicatrice, d'un point douloureux à la pression, par la localisation de certains troubles fonctionnels concomitants (troubles épileptiques, paralytiques, sensoriels), et, après ouverture de la boîte cranienne, on se comportera comme il a été dit à propos de l'épilepsie traumatique, suivant la nature des lésions anatomiques observées. On ne réimplantera pas le lambeau osseux détaché, et on laissera ouverte la dure-mère incisée.

Remarque. — D'une façon générale, ne promettons pas plus que nous ne pouvons donner dans toute cette chirurgie des accidents tertiaires consécutifs aux traumatismes craniens ; comptons sur peu de guérisons complètes, sur un certain nombre d'améliorations notables, sur beaucoup d'échecs ; et posons en principe que souvent il eût mieux valu prévenir l'apparition de ces accidents tardifs par une trépanation primitive destinée à remédier à des lésions cranienne (tel un enfoncement de la paroi osseuse par exemple), qu'on a eu le tort d'abandonner à elles-mêmes.

Je mentionnerai seulement, à la fin de cette étude, les troubles de

neurasthénie et d'*hystérie traumatique* qu'on peut observer à la suite des traumatismes craniens comme après les traumatismes intéressant les autres régions du corps et dont l'étude ne présente ici rien de spécial. Je renvoie le lecteur à l'étude très complète de ces troubles faite par P. Delbet et Veau, au chapitre Névroses traumatiques, dans le premier fascicule de ce *Traité de chirurgie* (p. 156).

VI. — AFFECTIONS NÉOPLASIQUES DU CRANE.

DIVISION. — J'étudierai dans ce chapitre : 1° les **tumeurs intéressant les téguments péricraniens** ; 2° les **tumeurs de la paroi osseuse** ; 3° les **tumeurs des parties molles intracraniennes** (tumeurs des méninges et tumeurs de l'encéphale).

I. — TUMEURS DES PARTIES MOLLES PÉRICRANIENNES.

Ces tumeurs sont **KYSTIQUES**, **SOLIDES**, **VASCULAIRES**, **GAZEUSES** ou **AÉRIENNES**.

1° TUMEURS KYSTIQUES.

Il en existe trois variétés : les **kystes dermoïdes**, variété rare, que je me contenterai de signaler ici, renvoyant pour tout ce qui concerne leur étude au chapitre très documenté que le professeur Le Dentu leur consacre dans le fascicule XV de ce Traité ; les **loupes**, variété extrêmement commune ; les **kystes hydatiques**.

Les loupes. — En France, on décrit encore dans nos traités classiques les loupes comme des kystes folliculaires par rétention. Ces *kystes sébacés* seraient dus à l'accumulation dans une glande sébacée ou dans le follicule pileux auquel elle est annexée des produits de la sécrétion consécutivement à l'oblitération de son canal excréteur ou de l'orifice du follicule pileux.

Cette manière de voir a été battue en brèche depuis fort longtemps à l'étranger par Walther, Mayor, Paget, Wernher, Luigi Porta, Hartmann, Heschl, Forster, Chiari, Franke. Récemment Meslin (1) a soutenu dans sa thèse la théorie des auteurs étrangers. Les loupes seraient des kystes rappelant de tous points, par leur structure, celle des tumeurs épidermiques ; elles mériteraient le nom de kystes épidermiques.

Ces *kystes épidermiques* seraient d'origine congénitale, dus probablement à des bourgeons aberrants destinés à former un follicule

(1) Meslin, Kystes épidermiques du cuir chevelu, *Thèse de Bordeaux*, 10 déc. 1902, n° 33.

ou une glande et déviés de leur évolution normale. Ces kystes seraient à rapprocher des kystes épidermiques traumatiques, dont la structure est analogue : les kystes épidermiques du cuir chevelu seraient congénitalement ce que sont accidentellement les kystes épidermiques traumatiques.

Il semble qu'en somme on ait désigné sous la dénomination de loupes *deux variétés de tumeurs*, des *kystes par rétention sébacée et des kystes épidermiques*, qu'on a confondues entre elles et dont je vais m'efforcer d'exposer les caractères distinctifs, anatomiques et cliniques, tout en les décrivant dans un même chapitre.

ANATOMIE PATHOLOGIQUE ET PATHOGÉNIE. — Certains caractères distinctifs existent tout d'abord entre les kystes épidermiques et les kystes sébacés au point de vue anatomique et pathogénique.

Les kystes épidermiques naissent dans l'hypoderme; ils sont constitués par une membrane cornée épaisse; on y constate l'existence de papilles. Le contenu est solide dans les petites tumeurs, liquide dans les grosses; il renferme peu de corps gras et jamais de poils follets. La tumeur est facilement énucléable.

Les kystes sébacés s'observent à l'intérieur du derme ; la paroi est constituée par la paroi du follicule pileux ou de la glande sébacée distendue, plus ou moins transformée et hypertrophiée. Cette paroi est formée par une couche externe de tissu conjonctif, sur laquelle repose une couche interne d'épithélium stratifié. On n'y constate jamais l'existence de papilles. Le contenu est toujours pâteux, de consistance plus ou moins grande; le plus souvent il forme une masse molle, caséeuse, de coloration gris jaunâtre, formée par des cellules épithéliales desquamées, ayant subi la dégénérescence granulo-graisseuse, mélangées aux produits graisseux de sécrétion glandulaire et contenant des poils follets. Sur des coupes en série, on retrouve les tissus du follicule qui a été le point de départ du kyste. L'énucléation de la tumeur est difficile.

Au point de vue *pathogénique*, les kystes épidermiques sont des kystes congénitaux qui se développeraient probablement aux dépens de bourgeons aberrants destinés à former un follicule ou une glande et déviés de leur évolution normale. C'est ainsi qu'on pourrait expliquer la multiplicité et l'hérédité des loupes, hérédité qui n'est pas douteuse et que j'ai eu l'occasion de constater chez plusieurs de mes opérés.

Les kystes sébacés sont des kystes acquis, des kystes par rétention à la suite de l'oblitération du canal excréteur ou de l'orifice du follicule pileux. Pour expliquer cette oblitération, on a incriminé la malpropreté des téguments, l'irritation provoquée par les frottements répétés (sous le bord du chapeau), des dermatoses du cuir chevelu, et même certaines causes générales (goutte, arthritisme).

SYMPTOMES. — Les loupes se voient surtout chez les sujets aux cheveux peu abondants, secs et pâles; on les observe aussi chez les personnes chauves.

Elles apparaissent sous la forme d'une tumeur quelquefois unique, souvent multiple, de forme arrondie, régulière, et de volume variable depuis celui d'une noisette jusqu'à celui d'un œuf et même davantage.

La tumeur est mobile sur les parties profondes; mais, par rapport à la peau, ses connexions varient suivant la nature de la loupe : les kystes épidermiques, nés dans l'hypoderme, sont mobiles sous la peau; les kystes sébacés, dont l'origine est intradermique, adhèrent à la peau dès le début.

Au sommet des tumeurs sébacées, on observe parfois un petit point noir, légèrement déprimé, qui est un bon élément de diagnostic lorsqu'il existe, et qui répond à l'orifice oblitéré du canal excréteur de la glande. Ce petit point noir fait défaut à la surface des kystes épidermiques.

La consistance de la tumeur varie avec son contenu; elle est parfois absolument fluctuante; d'autres fois, au contraire, d'une consistance ferme.

Les loupes ont une évolution lente et progressive; elles constituent une affection sans gravité, généralement pas douloureuse, mais gênante parfois par le siège que peut occuper la tumeur et souvent disgracieuse.

COMPLICATIONS. — Elles sont sujettes à certaines complications.

Suppuration. — Elles peuvent s'enflammer et suppurer; on assiste alors à l'évolution d'un véritable abcès; la loupe devient douloureuse, la peau rougit, s'amincit, finit par se perforer et laisse écouler un pus souvent très fétide au dehors, à moins qu'on ne soit intervenu à temps en traitant la loupe enflammée par incision à la façon d'un abcès ordinaire. Le plus souvent l'abcès, abandonné à lui-même, reste fistuleux, ou, si la fistule vient à se fermer, le kyste se reforme; il est rare que le processus de suppuration aboutisse à la guérison de la poche.

Transformation épithéliale. — Elles peuvent subir aussi la dégénérescence épithéliale, qu'on voit se greffer surtout sur de vieux kystes suppurés et restés fistuleux. L'épithélium intrakystique prolifère, ronge la paroi du kyste et s'infiltre dans les tissus voisins, constituant un épithélioma généralement assez bénin, dont le pronostic cependant doit être réservé. Heureusement, cette complication est rare. Il est bon toutefois d'en être prévenu et de suspecter la lésion épithéliale, lorsqu'on voit se développer au niveau d'une loupe une ulcération qui demeure rebelle aux moyens thérapeutiques ordinaires.

DIAGNOSTIC. — Il est généralement très facile. On a pu cependant, au niveau du cuir chevelu, confondre les kystes sébacés avec certaines tumeurs : le lipome, les gommes syphilitiques ou tuberculeuses, l'encéphalocèle ou la méningocèle, les kystes dermoïdes.

Le LIPOME est en général moins mou, plus élastique, souvent lobulé, mobile sous les téguments.

Les GOMMES ont une évolution rapide; elles sont plus fluctuantes, moins indolores, adhérentes à la peau ou aux parties profondes; la recherche des antécédents syphilitiques ou tuberculeux, l'examen de l'état général mettent sur la voie du diagnostic.

Les ENCÉPHALOCÈLES sont des tumeurs congénitales ; elles occupent certaines régions de prédilection, la région occipitale et la région antérieure à l'union du crâne et de la face. Elles se tendent généralement sous l'influence des efforts, sont parfois pulsatiles et peuvent être réductibles au moins partiellement, cette réduction s'accompagnant dans quelques cas d'accidents nerveux.

Les KYSTES DERMOÏDES siègent presque toujours sur la ligne médiane naso-iniaque, au niveau de la glabelle ou du lambda. Ils sont reconnus peu de temps après la naissance. Ils sont mobiles sur la peau, mais au contraire peu mobiles sur les parties profondes, à cause de leur adhérence profonde à l'os. Ils sont absolument irréductibles.

Il est pour ainsi dire impossible, n'était la notion de traumatisme causal, de différencier la loupe de certains KYSTES DERMOÏDES D'ORIGINE TRAUMATIQUE produits par l'inclusion, dans la profondeur des tissus, de parcelles épidermiques qui s'y greffent et continuent à vivre en donnant naissance à un kyste.

TRAITEMENT. — Le seul traitement à conseiller est l'*ablation faite au bistouri*; c'est une opération facile à réaliser, le kyste n'adhérant pas aux parties voisines. J'ai coutume d'opérer avec l'anesthésie locale faite soit à la stovaïne, soit à la cocaïne, à laquelle je reste fidèle, parce qu'elle est plus anesthésique. L'anesthésie générale pourrait être indiquée dans le cas de loupes multiples, parce ce qu'il pourrait ne pas être sans inconvénient d'injecter sous la peau des doses trop fortes de cocaïne, surtout au niveau du cuir chevelu; ou bien il faudrait procéder à l'ablation des loupes en plusieurs séances.

Après avoir rasé et soigneusement lavé la région opératoire, voici comment on procède à l'anesthésie locale : on se sert d'une solution de cocaïne à 1 p. 200. On circonscrit sur la partie la plus saillante de la tumeur, par deux traînées de cocaïne, un espace losangique qui répond à la portion de peau en excédent qu'on enlèvera avec la tumeur elle-même (fig. 64 A); puis on fait tout autour de la base de la tumeur et (même au-dessous d'elle plusieurs injections du liquide anesthésique fig. 64 B) ; on attend environ cinq minutes, et l'on se met en devoir

d'opérer; sept ou huit injections suffisent pour obtenir une insensibilisation parfaite, ce qui représente une dose de 4 centigrammes de chlorhydrate de cocaïne, dose à laquelle on peut recourir sans danger.

Deux techniques peuvent être employées pour l'extirpation : l'une consiste à procéder par ***dissection***, l'autre par ***transfiction***. Quelle que soit la méthode employée, on veillera à n'abandonner aucun débris du sac dans la plaie, sous peine de s'exposer à une récidive.

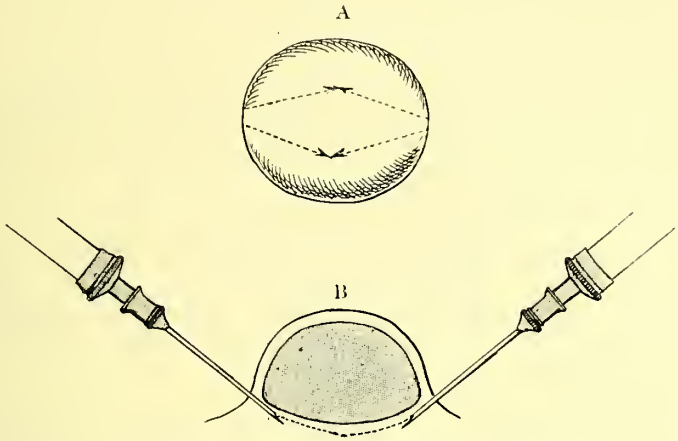

Fig. 64. — Mode d'anesthésie pour l'extirpation d'une loupe.

Lorsqu'on se décide à opérer par dissection, on commence par limiter sur la partie saillante de la tumeur à l'aide de deux incisions le lambeau de peau en excédent qui doit être enlevé avec le kyste; les dimensions de ce lambeau cutané varient avec les dimensions de la loupe elle-même; puis la peau est disséquée de chaque côté de la tumeur et celle-ci séparée des parties profondes.

Lorsqu'on agit par transfixion, ce qui est plus rapide, un bistouri transperce le kyste à sa base et le sépare de bas en haut en deux moitiés; le contenu du kyste est vidé, et chaque moitié de l'enveloppe kystique est enlevée par traction aidée de quelques coups de ciseaux; on excise ensuite la portion exubérante des lambeaux cutanés, s'il y a lieu, et on termine par une suture, dont les fils passés profondément dans le fond de la poche effaçeront la cavité laissée par l'ablation de la tumeur. Si cette manœuvre était impossible, il serait préférable de drainer la plaie, pour éviter l'accumulation du sang, et de faire un pansement compressif.

Exceptionnellement, chez des sujets que l'opération sanglante effraie et en cas de kyste non enflammé, on pourrait recourir, malgré ses inconvénients, à la méthode ancienne des caustiques. Je n'y ai pour ma part jamais eu recours. Elle consiste à appliquer sur la loupe un morceau de diachylon perforé et à déposer dans cet

orifice de perforation une pâte caustique, ayant la consistance du mastic; cette pâte, laissée en place seulement pendant quelques minutes, provoquera la formation d'une escarre qui se détachera de la peau saine, et alors il suffira, pour énucléer le kyste comme un noyau, de comprimer sa base entre les doigts.

Lorsque le kyste est suppuré, il ne faut pas se contenter de l'inciser : la paroi du kyste est, en effet, une paroi épithéliale vivante ; le plus souvent la cicatrisation est impossible, et une fistule s'établit ; il faut compléter l'opération en enlevant le kyste par dissection.

Kystes hydatiques. — C'est tout à fait exceptionnellement qu'on a signalé l'existence de kystes hydatiques dans la région temporale. En pareil cas, le kyste se développe dans l'épaisseur du muscle temporal.

2° TUMEURS SOLIDES.

Au point de vue de leur origine, on en distingue deux variétés : **les unes sont de nature épithéliale** : papillomes, cornes, épithéliomas ; **les autres de nature conjonctive** : lipomes, fibromes, sarcomes, chondromes, ostéomes.

A. **Tumeurs de nature épithéliale.** — 1° **Papillomes, cornes.** — On rencontre assez fréquemment, au niveau du cuir chevelu, de petits **papillomes**, qui, sans cesse irrités par l'action du peigne, peuvent saigner, s'enflammer ou devenir douloureux. Le mieux, lorsque ces petites tumeurs sont gênantes, est d'en amener la destruction soit par la méthode des cautérisations (thermocautère, attouchements à l'acide chromique en solution aqueuse à 1 p. 1), soit par le bistouri.

Les **cornes** ne sont qu'une variété de papillomes cornés. Elles sont fréquentes au niveau du crâne et le plus souvent uniques. Elles sont de formes variables (étalées, coniques, spiroïdes (fig. 65) et ressemblent plus ou moins aux cornes des animaux (corne de bélier, bois de cerf); elles sont tantôt lisses, tantôt rugueuses, cannelées, striées ; elles atteignent parfois des dimensions énormes et deviennent alors gênantes et disgracieuses. Reboul a pratiqué l'ablation d'une corne de 11 centimètres de longueur.

Fig. 65. — Corne du front (Lebert).

On les voit se développer habituellement sur des points irrités du cuir chevelu, dans les endroits contusionnés, enflammés, sur les cicatrices, au niveau des papillomes ou des kystes sébacés ; la malpropreté n'est certainement pas étrangère à leur développement.

L'évolution des cornes est toujours lente ; parfois elles se détachent

spontanément, mais elles ne tardent pas à se reproduire. Aussi le mieux est-il d'en conseiller toujours l'ablation, qu'il sera facile de faire, sans anesthésie locale, en circonscrivant la base de la corne par deux incisions courbes, en passant à quelques millimètres en dehors de la tumeur, de façon à enlever toutes les papilles malades. Le derme sera extirpé dans toute son épaisseur. On terminera en suturant les téguments.

2° **Épithéliomas** (1). — Il existe au niveau du cuir chevelu deux variétés d'épithéliomas : l'**épithélioma diffus** et l'**épithélioma sébacé circonscrit**, décrit encore sous le nom d'**adénome sébacé** ; cette dernière variété est beaucoup moins fréquente que la première.

a. L'**épithélioma vulgaire**, qu'on rencontre au niveau du cuir chevelu, se présente sous forme de cancroïde ; c'est donc, au point de vue histologique, un épithélioma pavimenteux. Puginier l'a étudié dans sa thèse intitulée : *Contribution à l'étude des épithéliomas épicraniens et de leur propagation à la voûte du crâne* (Montpellier, 1897).

ÉTIOLOGIE. — On l'observe surtout à l'âge adulte (de quarante à soixante ans) ; mais, bien entendu, comme pour toutes les tumeurs malignes, on peut le rencontrer à tout âge, chez des vieillards et même chez de très jeunes enfants, puisque Chipault l'a vu chez des enfants de quatre et sept ans.

Toutes les causes locales d'irritation ont été invoquées pour expliquer son apparition ; il est un fait certain, c'est qu'il se greffe souvent secondairement sur de petits papillomes, sur des cicatrices, sur des kystes sébacés ou sur des cornes au niveau de leur base d'implantation.

L'épithélioma du cuir chevelu n'est pas très rare ; d'après la statistique de Bergmann, il représenterait 5,33 p. 100 de la totalité des épithéliomes et, d'après Heinecke, 6,28 p. 100.

Il peut occuper toutes les régions du crâne et, dans sa marche envahissante, il n'est pas rare de le voir se propager en profondeur au squelette (Forgue en a rapporté deux cas dans la thèse de Puginier) et aux parties molles intracraniennes ; en surface aux parties voisines, c'est-à-dire au cou, à l'oreille, à la face.

SYMPTOMES. — Le cancroïde du cuir chevelu évolue à la façon des cancroïdes en général. Il se développe insidieusement, sans réaction, au niveau d'une cicatrice, d'un papillome, d'une corne, etc. Bientôt il traduit son existence par une petite ulcération, d'abord peu profonde, aux bords surélevés et éversés ; l'ulcération repose

(1) Iconomoff, Épithélioma du cuir chevelu, *Thèse de Bordeaux*, 1902-1903, n° 16.

sur une base indurée qui s'étend à une certaine distance en dehors de l'ulcération, et à ce moment elle est mobile sur les plans sous-jacents. Le fond de l'ulcération présente un aspect variable suivant les cas : tantôt il est recouvert de végétations, de bourgeons exubérants [*forme végétante* (fig. 66-67)], tantôt, et plus souvent, il est plat, uni, recouvert de petits bourgeons, rouges et grisâtres, souvent saignants [*forme ulcéreuse* (fig. 68-69)]. Au voisinage de l'ulcération néoplasique, les tissus sont rétractés, comme attirés par l'ulcère, puis, peu à peu, envahis. Cet envahissement a lieu parfois d'une façon très lente, l'épithélioma pouvant rester stationnaire pendant de longues années. L'envahissement se fait soit en surface, soit en profondeur. En surface, il peut recouvrir des portions étendues du cuir chevelu, comme dans un cas de Vautrain, où il s'étendait d'une apophyse mastoïde à l'autre; il peut se propager au loin vers les parties voisines, la face, le cou. Il se présente alors sous l'aspect d'une large perte de substance suintante, ichoreuse et fétide. En profondeur, le néoplasme envahit l'aponévrose épicranienne, puis le périoste et l'os; à ce moment, il a perdu sa mobilité du début sur les plans sous-jacents. Il peut même perforer le squelette et se propager aux méninges et à l'encéphale. Brice en a rapporté dans sa thèse, en 1895, une douzaine d'observations. En pareil cas, il n'est pas rare de voir la tumeur animée de battements propagés de la dure-mère et d'assister à l'éclosion d'accidents nerveux liés à l'envahissement ou à la compression de l'encéphale. L'envahissement ganglionnaire est fréquent, surtout lorsque la tumeur est arrivée à une période avancée de son évolution.

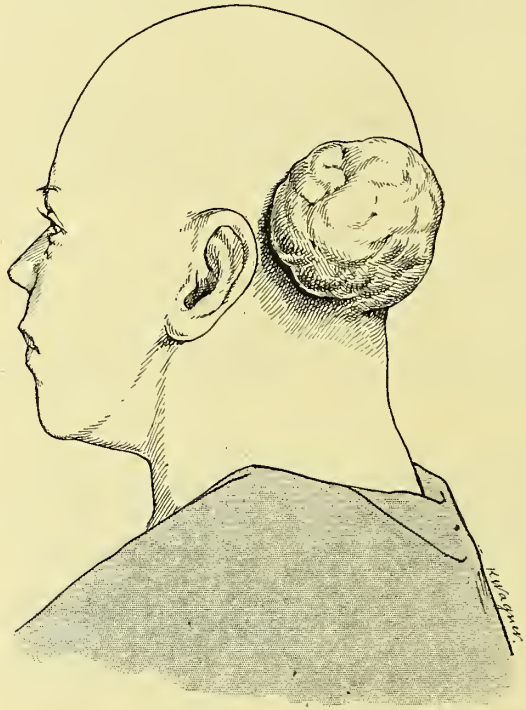

Fig. 66. — Épithélioma du cuir chevelu (forme végétante).

Pendant une longue période, l'état général est conservé excellent;

la lésion n'est pas ou est généralement peu douloureuse; les troubles fonctionnels font défaut. C'est à la longue qu'ils apparaissent. Toutefois l'évolution de l'épithélioma peut être troublée par l'apparition de certaines complications; des hémorragies peuvent se produire; l'ulcération néoplasique peut être le point de départ d'infections secondaires qui provoquent, au niveau des ganglions, des abcès ou, dans le cas de néoplasme perforant, des infections méningitiques ou cérébrales.

Fig. 67. — Épithélioma du cuir chevelu (forme végétante), d'après Sultan.

DIAGNOSTIC. — Au niveau du cuir chevelu, le diagnostic de cancroïde est généralement facile, surtout lorsque la lésion a déjà pris une certaine extension, et, dans les cas douteux, il est toujours permis d'exciser un petit fragment de la tumeur et de la soumettre à l'examen d'un histologiste pour en connaître la nature. L'induration qui accompagne l'épithélioma a certainement une grande valeur diagnostique. Il est plus délicat, dans les cas de néoplasme perforant, de diagnostiquer l'étendue des lésions en profondeur, notion qui n'est pas sans intérêt, cependant, au point de vue de l'intervention opératoire.

PRONOSTIC. — Ce que nous venons de dire suffit à montrer que, si l'épithélioma a pendant longtemps un caractère bénin, il prend généralement, à un moment donné de son évolution, une marche extensive et des allures malignes; le pronostic est donc toujours grave, et une thérapeutique active s'impose dès le début des accidents.

TRAITEMENT. — Quelle sera cette thérapeutique? On a le choix aujourd'hui entre plusieurs méthodes : la méthode de destruction de la tumeur par les caustiques (chlorate de potasse, acide chromique, thermocautère, etc.), l'excision à l'aide du bistouri, la radiothérapie.

Fig. 68. — Épithélioma du cuir chevelu (forme ulcéreuse).

La méthode des caustiques et la radiothérapie conviennent aux petits épithéliomes ; mais, dans les cas où ces procédés n'amèneraient pas une amélioration rapide, dans ceux où au contraire la lésion semblerait continuer son évolution, il faudrait sans hésiter recourir immédiatement à la méthode sanglante. Celle-ci me paraît être du reste la méthode de choix dans tous les cas de cancroïdes étendus, susceptibles d'être enlevés en totalité. On s'efforcera de dépasser largement les limites du mal pour éviter les récidives. Les bords de la solution de continuité seront suturés quand ils pourront être rapprochés; dans le cas contraire, on pourra recourir aux autoplasties ou se contenter de la cicatrisation secondaire, qui sera obtenue au bout d'un temps plus ou moins long.

« Dans quelques cas exceptionnels, le fer rouge pourra rendre de grands services. Dans certaines régions très vasculaires, comme le cuir chevelu, où l'exérèse au bistouri demanderait d'innombrables ligatures, lorsque l'ulcération est vaste, anfractueuse et végétante, pleine de coins et recoins purulents, lorsque la plaie résultant de l'extirpation du mal doit être trop grande pour permettre une autoplastie et qu'il sera nécessaire de laisser la plaie ouverte se cicatriser lentement, le Paquelin fera merveille. Il évitera l'hémorragie, enlèvera le mal aussi bien que l'instrument tranchant et agira même à une certaine distance par la destruction des tissus. Mais ces inter-

ventions ne pourront guère avoir lieu que sous le chloroforme, et la perte de substance qui en résultera sera longue à guérir » (J.-L. Faure).

Fig. 69. — Épithélioma du cuir chevelu (forme ulcéreuse), d'après Sultan.

Lorsque les ganglions seront atteints, il faudra sans hésiter, tant que la chose sera possible, en pratiquer l'extirpation totale. L'envahissement des parties voisines, l'envahissement du squelette et des parties molles intracraniennes, créeront des indications spéciales variables avec chaque cas. Lorsqu'il y a envahissement du squelette, une résection osseuse large est toujours nécessaire; l'os doit être réséqué dans toute son épaisseur, même lorsqu'il n'est envahi que dans ses parties superficielles. Lorsque la tumeur a envahi les méninges et les centres nerveux, elle mérite d'être traitée comme je l'indiquerai ultérieurement à propos des tumeurs cérébrales. Il est évident que, pour que l'éradication totale puisse être tentée, il faut que la tumeur puisse être enlevée dans sa totalité et que l'opération ne crée pas des délabrements trop étendus.

b. **L'épithélioma sébacé circonscrit ou adénome sébacé,**

est, je le répète, beaucoup moins fréquent que la variété précédente.

Les adénomes sébacés, dont l'histoire est de date récente, peuvent s'observer dans toutes les régions du corps, mais ils ont une prédilection marquée pour le cuir chevelu. Par adénomes, il faut entendre, suivant la définition de Darier, « des néoformations à point de départ glandulaire, dont les éléments reproduisent plus ou moins exactement la texture des glandes dont ils proviennent ». Dans une étude d'ensemble sur les adénomes sébacés en général, Bidel (1) les classe en : adénomes sébacés bilatéraux d'ordinaire symétriques et adénomes sébacés non symétriques. C'est dans cette dernière catégorie que rentrent les adénomes sébacés du cuir chevelu.

HISTORIQUE. — Ceux-ci sont connus surtout depuis le travail de A. Poncet publié en 1890 dans la *Revue de chirurgie*, complété par la thèse de Poret (Lyon, 1893-1894) et l'article de Bérard dans la *Revue de chirurgie*, 1895. Ils ont été étudiés également dans un travail de Barlow, 1897, et dans la thèse de Bidel, 1901. Dans ces travaux, on trouvera analysées quelques observations de Rindfleisch, Bock, May, Robinson, Barlow, Aitken, Poncet, Bérard, Rafin, etc., qui ont servi de base à la description de l'adénome sébacé du cuir chevelu.

ÉTIOLOGIE. — Leur étiologie est aussi mal connue que celle des tumeurs en général. Leur fréquence est à peu près égale dans les deux sexes, et l'âge ne semble avoir aucune influence sur leur développement ; la malade de Back, âgée de soixante-dix ans, portait sa tumeur depuis la plus tendre enfance ; cependant généralement le début a lieu entre vingt et trente ans.

ANATOMIE PATHOLOGIQUE. — Ces tumeurs sont développées dans les glandes sébacées et constituées par leur hypertrophie considérable. « A la coupe, dit le professeur Poncet, sous une peau amincie et comme usée, séparée d'elle par une faible épaisseur de tissu cellulo-graisseux, la tranche de section du néoplasme représente une surface grisâtre, granuleuse, avec quelques hémorragies interstitielles, de consistance dure : elle donne issue par expression à de petites masses blanchâtres comparables à des grains de semoule. »

Examinées au microscope, ces tumeurs apparaissent constituées par un stroma conjonctif et un parenchyme glandulaire. Le tissu conjonctif, tantôt serré, tantôt lâche, forme une enveloppe à la tumeur et la sépare des tissus voisins ; il envoie dans l'intérieur du néoplasme des travées qui séparent les acini glandulaires. Il est

(1) A. Bidel, Les adénomes sébacés, *Thèse de doctorat*, Paris, 1901, nº 590.

parfois si abondant qu'il constitue à peu près toute la tumeur : on est en présence alors d'une adénome fibreux. Les acini glandulaires ont une structure analogue à celle des glandes sébacées normales : chaque acinus est formé par une membrane propre sur laquelle repose immédiatement une première couche de cellules assez petites, génératrice des éléments plus internes ; en dedans de cette couche, on trouve des cellules plus volumineuses, dans lesquelles apparaissent des gouttelettes brillantes de sebum ; plus en dedans, sont de grosses cellules ayant subi la dégénérescence sébacée et qui finissent par se confondre en une bouillie sébacée.

Parfois le parenchyme glandulaire subit de grandes modifications. « Au lieu d'être composé d'acini avec leurs éléments typiques, il est formé de nappes de cellules épithéliales sébacées, jeunes et à gros noyau » (Bidel).

Dans certains cas, on a décrit à l'intérieur de la tumeur des kystes (cystadénome). La peau qui recouvre la tumeur est tantôt normale, tantôt amincie, parfois même ulcérée : « de là une inflammation et une infiltration du néoplasme par de multiples cellules embryonnaires » (Bidel).

Il s'agit en somme d'un épithélioma sébacé, mais de nature bénigne. L'existence d'une membrane d'enveloppe, le non-polymorphisme des cellules et l'évolution vers le type sébacé, joints à la lenteur du développement et à l'absence d'envahissement du système lymphatique, sont des caractères suffisants pour expliquer la bénignité de ces tumeurs (Bidel).

SYMPTOMES. — Au point de vue clinique, les adénomes sébacés du cuir chevelu ont une certaine analogie avec les loupes. Ce sont des tumeurs dont le volume varie de celui d'une lentille à celui d'une orange (Poncet) ; entre ces deux extrêmes, on compte tous les intermédiaires. Souvent ces tumeurs sont multiples et disséminées en différents points du cuir chevelu : on en comptait une trentaine chez les malades de Barlow et d'Aitken ; chez un malade de Poncet, « les tumeurs étaient tellement serrées sur le sommet de la tête qu'elles avaient pris des contours polygonaux par pression réciproque et qu'on eût dit des tomates ou des pommes de terre entassées » (fig. 70).

Leur mode d'implantation sur le crâne est variable : tantôt elles sont sessiles, tantôt pédiculées ; leur tendance à se pédiculiser est d'autant plus marquée qu'elles sont plus volumineuses.

La peau qui les recouvre a parfois des caractères normaux ; d'autres fois elle est amincie, violacée à la surface de la tumeur ou encore bosselée et creusée de sillons plus ou moins profonds. La peau est glabre ou recouverte de cheveux. « On aperçoit souvent, soit à l'œil nu, soit à la loupe, des orifices au point où les canaux excréteurs

hypertrophiés des glandes sébacées viennent s'aboucher au dehors » (Bidel). Les adénomes sébacés ont généralement une consistance molle; toutefois celle-ci peut varier avec la texture même de la tumeur, qui devient dure si l'élément conjonctif prédomine; c'est le cas des adénomes sébacés fibreux. Ils sont mobiles sur les plans profonds; la peau qui les recouvre peut être normale ou amincie et adhérente à la tumeur. L'envahissement des ganglions est l'exception; il apparaît lorsqu'il y a infection secondaire développée au niveau d'une tumeur ulcérée. Il n'est pas rare de voir coïncider avec les tumeurs du cuir chevelu d'autres tumeurs analogues sur le front, les oreilles, la face, la nuque et même sur le tronc. Les troubles fonctionnels sont généralement nuls ; la douleur est rare, et les tumeurs sont plutôt gênantes par leur siège et leur volume. Les troubles fonctionnels sont surtout fonction des complications qu'on peut voir survenir au cours de l'évolution de la tumeur.

Fig. 70. — Épithélioma sébacé circonscrit, d'après Poncet.

Cette évolution est très lente et progressive. Chez un malade de Poncet, la première ablation eut lieu dix-huit ans après le début de la maladie ; chez une autre malade du même auteur, l'affection avait débuté à douze ans, et la malade était opérée à cinquante-quatre ans ; une patiente observée par Bock, à l'âge de soixante-dix ans, portait sa tumeur depuis la plus tendre enfance. Parfois, au cours de cette évolution lente et progressive, on a vu la tumeur présenter un accroissement rapide ; c'est ainsi que, chez la malade de Bock, elle avait beaucoup augmenté dans les trois dernières années et que, chez la malade de Poncet, elle avait subi un accroissement brusque au moment de la ménopause.

COMPLICATIONS. — Elles peuvent surgir au cours de l'évolution de la tumeur. Celle-ci, en augmentant de volume, peut s'ulcérer; cette ulcération provoque alors de vives démangeaisons, d'où grattage, entretien des ulcérations et hémorragies fréquentes et parfois abondantes (Bock). La masse néoplasique ulcérée répand une odeur infecte de corps gras rancis et peut devenir le point de départ d'infections secondaires, qui provoquent l'apparition d'adénites cervicales.

Une complication plus grave est la transformation possible de la tumeur en carcinome, car alors la tumeur est sujette à généralisation et à récidive après son ablation.

PRONOSTIC. — Il y a donc, bien que les caractères anatomiques de la tumeur et son évolution clinique permettent de la ranger parmi les tumeurs bénignes, certaines réserves à faire au point de vue du pronostic des adénomes sébacés du cuir chevelu, puisque ces tumeurs peuvent à un moment donné devenir malignes.

DIAGNOSTIC. — Le diagnostic est généralement facile, mais il faut songer à l'existence de ce genre de tumeurs. Les LIPOMES et les FIBROMES sous-cutanés sont ordinairement assez faciles à reconnaître. La LOUPE présente une consistance moins grande, et quelquefois on peut apercevoir par transparence, à travers la peau amincie, la matière sébacée. Lorsque la tumeur est ulcérée, il n'est pas toujours aisé de la différencier d'un ÉPITHÉLIOMA. Un examen biopsique fournirait alors d'utiles renseignements; quoi qu'il en soit, dans les cas douteux, le mieux est de conseiller l'extirpation de la tumeur.

TRAITEMENT. — L'ablation de la tumeur est la méthode thérapeutique de choix. Il ne faut pas oublier, en effet, que les adénomes peuvent subir la transformation maligne et que, lorsque ces tumeurs sont opérées à temps, elles ne sont pas sujettes à récidive. Lorsque la tumeur est unique et bien circonscrite, le mieux est d'en faire l'excision en la circonscrivant par deux incisions qui passeront franchement en dehors des limites de la tumeur; on terminera en suturant bords à bords les deux lèvres de l'incision. Mais, lorsqu'on se trouve en présence de masses étendues et vascularisées, ou bien que les tumeurs sont multiples et très rapprochées les unes des autres, l'extirpation faite au bistouri risque de provoquer de graves hémorragies et des pertes de substance étendues, dont la cicatrisation sera très lente ; aussi Poncet conseille-t-il, en pareil cas, de se contenter d'ouvrir la tumeur d'un coup de ciseaux et de curetter ensuite son contenu jusqu'à ce que l'instrument rencontre le tissu fibreux ; la récidive ne serait pas plus à redouter qu'après l'opération radicale.

B. **Tumeurs de nature conjonctive.** — 1° **Lipomes.** — Ces tumeurs sont situées sous l'aponévrose épicranienne. Elles sont tantôt solitaires, tantôt multiples, et alors de petit volume, coïncidant avec d'autres tumeurs de même nature situées sur les différentes parties du corps. Le lipome est ou *pédiculé*, ce qui est rare, ou plus souvent *étalé*.

Il peut siéger dans les différents points du crâne; mais on l'ob-

serve surtout au niveau de la région frontale, où l'on a incriminé la pression du chapeau comme cause de production.

On a décrit au niveau du crâne, à côte des ***lipomes vulgaires***, qui présentent ici les mêmes caractères que dans les autres régions du corps, des ***lipomes ostéopériostiques***, qui méritent de retenir particulièrement notre attention. Ils ont fait l'objet d'une étude très intéressante publiée par Schwartz et Chevrier dans la *Revue de chirurgie*, en 1906, étude à laquelle je ferai de nombreux emprunts. Il me paraît inutile de rappeler les travaux antérieurs qu'on trouvera signalés dans celui des auteurs français.

Les lipomes ostéopériostiques sont caractérisés par leur adhérence au squelette. Ils ne sont pas spéciaux au crâne ; on les a également observés au rachis et aux membres.

ÉTIOLOGIE. — Ils sont rares ; Schwartz et Chevrier, en effet, n'en ont réuni que 22 observations au niveau du crâne. Ils s'observent d'une façon à peu près égale dans les deux sexes et à tous les âges ; assez souvent même ils existent à la naissance et sont alors évidemment congénitaux (il semble du reste que la plupart des lipomes périostiques soient congénitaux, même quand ils paraissent à un âge avancé) ; l'influence du traumatisme est admise dans quelques cas.

ANATOMIE PATHOLOGIQUE. — Les lipomes périostiques ont un volume variable, depuis celui d'un pois jusqu'à celui d'une tête de fœtus à terme et même davantage, puisque le lipome cranien, dont Seerig rapporte l'histoire, pesait 7 kilogrammes.

A la coupe, la tumeur a tantôt l'aspect homogène et jaunâtre du *lipome pur*, tantôt l'aspect plus blanc et la consistance plus résistante du *fibro-lipome* ; dans ce dernier cas, il y a pénétration réciproque des deux tissus fibreux et adipeux et parfois prédominance du tissu fibreux. Dans un cas de O. Lannelongue, la coupe macroscopique eût pu permettre de penser à un *sarcome*. Histologiquement, ces tumeurs sont formées par des agglomérations de cellules adipeuses et une trame plus ou moins épaisse de tissu conjonctif. Le lipome peut subir la transformation myxomateuse. Dans un cas de Bland Sutton, un lipome cranien renfermait un noyau de fibres musculaires striées.

Ces lipomes sont tantôt encapsulés en totalité ou partiellement, tantôt diffus. Ils sont situés au-dessous des muscles et de l'aponévrose épicranienne. Par rapport au squelette, ces lipomes sont *ostéopériostiques* ou *périostiques*. Dans le premier cas, la tumeur pénètre pour ainsi dire dans l'os et l'infiltre en partie ; c'est une variété rare, dont on connaît seulement deux observations au niveau du crâne (O. Lannelongue et Chipault) ; l'os présente des anfractuosités aréo-

laires remplies par le néoplasme et peut être envahi dans toute son épaisseur. Dans le second cas, le lipome se fixe seulement sur le périoste ; l'adhérence périostique est unique ou multiple ; elle est limitée (pédicule) ou en surface ; elle est plus ou moins intime ou lâche. L'implantation du lipome a lieu quelquefois au niveau des sutures craniennes, c'est-à-dire au voisinage des points d'ossification primitifs ; mais souvent elle est éloignée de toute suture.

Fig. 71. — Lipome péricranien avec exostose pédiculaire (cas de Nélaton).

Au voisinage de ces lipomes, le squelette peut subir des modifications. Il se forme autour du lipome une sorte de *bourrelet dur* formant comme le pourtour d'une excavation dans laquelle repose la tumeur. Chez une malade observée par Nélaton, la tumeur s'implantait sur une *saillie osseuse* grosse comme une petite noix, siégeant au niveau de l'apophyse occipitale externe ; c'est le seul cas d'exostose pédiculaire signalé au niveau d'un lipome cranien (fig. 71).

PATHOGÉNIE. — Je n'entrerai pas ici dans les discussions pathogéniques de ces tumeurs ; je rappellerai seulement que Schwartz et Chevrier admettent que, parmi ces tumeurs périostiques, il en est qui sont adhérentes *primitivement* au périoste et d'autres pour lesquelles l'adhérence s'est faite secondairement au périoste ; ce sont donc des lipomes ordinaires devenus *secondairement* périostiques.

En ce qui concerne les lipomes primitifs, Schwartz et Chevrier admettent qu'ils sont la conséquence de troubles vasculaires d'origines diverses siégeant dans le périoste ; ces phénomènes vasculaires peuvent relever du traumatisme ou de l'inflammation congestive. « Cette inflammation nodulaire, parcellaire du périoste, que nous admettons, nous ne pouvons pas nous prononcer sur sa nature. Toutes les inflammations aseptiques (traumatiques) et les inflamma-

tions par infection très atténuée, banale ou spécifique, semblent pouvoir se terminer par une agglomération lipomateuse » (Schwartz et Chevrier).

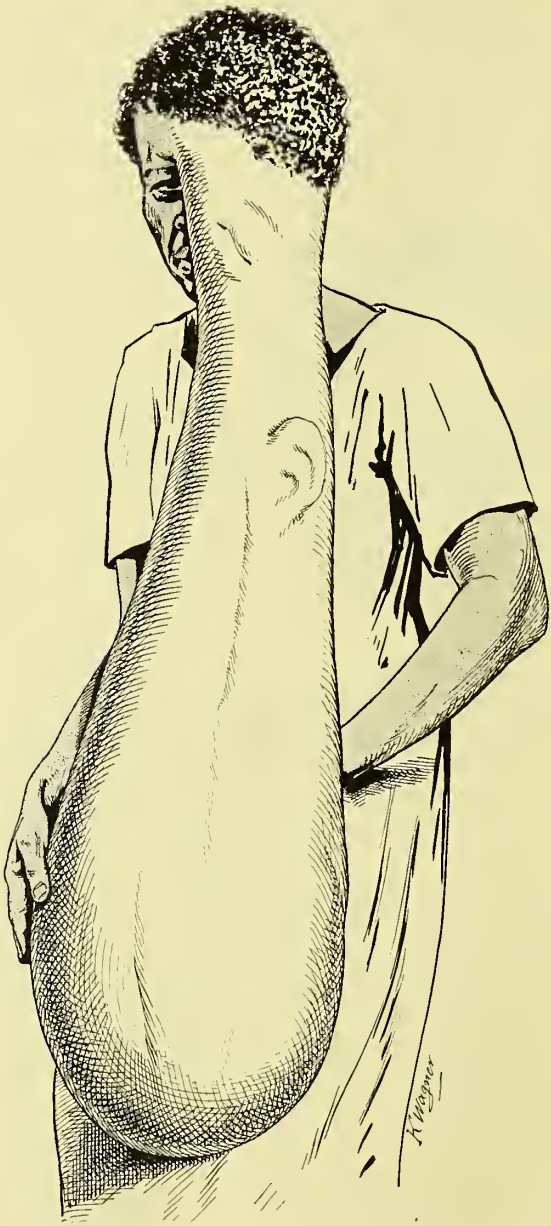

Fig. 72. — Lipome péricranien de la région du sourcil (cas de Rotter).

SYMPTOMES. — *Inspection.* — La tumeur peut occuper différents points du crâne, mais elle est le plus souvent *antérieure* et offre un siège de prédilection au-dessus du sourcil; plus rarement le lipome occupe la région postérieure du crâne. La forme varie avec son volume ; la tumeur est sessile, de forme discoïdale, si elle est de petites dimensions ; en grossissant, elle tend à s'énucléer et se sépare des parties voisines par un sillon : dans certains cas, enfin, elle est nettement pédiculée. La tumeur est généralement de forme régulière, lisse ; rarement sa surface est lobée.

La peau soulevée par le lipome peut avoir conservé ses caractères normaux ; mais on a constaté à sa surface de grosses veines dilatées ou encore de petites

ombilications, qui lui donnent un aspect capitonné (Voy. fig. 71).

Palpation. — Il est exceptionnel que les téguments soient envahis par leur face profonde, et le plus souvent la peau est mobile sur le lipome. Celui-ci forme une tumeur bien délimitée, de consistance variable, tantôt molle, tantôt ferme, élastique, tantôt enfin franchement fluctuante. On peut même sentir, dans certains cas, une ou plusieurs saillies osseuses s'enfonçant dans le lipome. La tumeur n'est pas réductible; elle est entourée à sa base d'un bourrelet dur, qui tient à la paroi osseuse et semble délimiter une fossette dans laquelle repose le lipome. On sent la tumeur adhérente aux parties profondes d'une façon plus ou moins intime.

Symptômes fonctionnels. — Ceux-ci sont généralement nuls; tout au plus a-t-on signalé parfois de la sensibilité à la pression. Mais le lipome, lorsqu'il occupe certains sièges et lorsqu'il se développe, peut être très gênant; c'est ce qui arrive par exemple pour les lipomes implantés au-dessus du sourcil, qui peuvent compromettre la vision et amener des déformations parfois extraordinaires (Voy. fig. 72).

Lipomes de la base. — Des lipomes implantés sur la base du crâne peuvent provoquer des troubles particuliers; c'est ainsi que, chez un malade de Wood dont le lipome s'implantait sur l'apophyse ptérygoïde et la grande aile du sphénoïde, toute la région temporale était occupée par une tumeur irrégulière, au-dessus de laquelle passait le muscle temporal; l'arcade zygomatique était élevée et repoussée par la tumeur; du côté de la bouche, la tumeur faisait saillie comme un polype entre les alvéoles de la mâchoire supérieure et la branche montante de l'inférieure; par sa pression continuelle sur les deux arcades dentaires, elle avait détruit leur correspondance.

ÉVOLUTION. — Tantôt elle est lente et progressive, comme pour un lipome vulgaire, c'est le cas ordinaire; tantôt, au contraire, très rapide donnant à la tumeur l'allure d'une tumeur maligne; cette évolution rapide s'observe chez les tout jeunes enfants.

DIAGNOSTIC. — Les tumeurs à *marche lente* peuvent être confondues avec :

Les kystes dermoïdes. — Le diagnostic est alors bien difficile avec le lipome, car il n'existe pas de signe pathognomonique du kyste dermoïde; peut-être pourrait-on conclure en faveur du lipome si la tumeur était lobulée et s'il existait du capitonnage de la peau.

Les gommes syphilitiques ramollies. — C'est alors l'évolution des accidents et l'existence des antécédents syphilitiques qui mettront sur la voie du diagnostic. La tumeur est généralement de petit volume; elle a été dure d'abord, puis s'est progressivement ramollie; son évolution est plus rapide que celle du lipome. Dans les cas douteux, il

faut recourir au traitement spécifique, qui se montrera très efficace si la tumeur observée est une gomme.

Le sarcome des os du crane. — Cette tumeur a une évolution plus rapide que le lipome; elle est douloureuse, sessile, alors que le lipome de gros volume est pédiculé; la circulation veineuse des téguments est toujours plus marquée dans le sarcome; enfin il peut exister des troubles cérébraux lorsque la tumeur présente un prolongement intracranien.

L'encéphalocèle chez l'enfant. — Cette affection est souvent facile à confondre avec le lipome médian, puisque l'encéphalocèle siège le plus souvent sur la ligne médiane. L'encéphalocèle est caractérisée par sa réductibilité au moins partielle et son augmentation de volume sous l'influence des cris poussés par l'enfant, caractères qui font défaut pour le lipome.

Les tumeurs à *marche rapide*, qu'on observe chez les enfants, peuvent être confondues avec le sarcome; lorsque le sarcome n'est pas pulsatile, il n'y a pas de signe qui soit pathognomonique de cette tumeur, car, dans les deux cas, que ce soit du lipome ou du sarcome, l'état général est ordinairement gravement atteint, et il y a intérêt à intervenir rapidement.

TRAITEMENT. — L'intervention chirurgicale s'impose pour les lipomes à marche rapide, qui compromettent la santé générale. Elle est discutable pour les lipomes à évolution lente, quand ils sont encore de petit volume; mais, lorsque le lipome est volumineux, il est disgracieux et gênant et doit être extirpé.

L'extirpation du lipome doit être faite aussi complètement que possible pour éviter la récidive; il sera bon d'enlever la portion de périoste sur laquelle s'implante le lipome. Et si, comme on en a cité des exemples, on constatait, au cours de l'opération, une pénétration de la tumeur dans le tissu osseux sous-jacent, il faudrait gratter toute la portion d'os envahie jusqu'à la dure-mère en cas de besoin. Si enfin il existait, à la base du lipome, une exostose, il faudrait en faire la résection en même temps que l'ablation de la tumeur.

2° **Tumeurs fibromateuses.** — Ces tumeurs fibromateuses du cuir chevelu et du tissu cellulaire sous-cutané ont été surtout bien étudiées dans un mémoire que Chipault a consacré à leur étude dans ses Travaux de neurologie chirurgicale en 1897 (p. 41) et auquel je ferai de nombreux emprunts, et dans un article que Helmholz et Cushing ont publié en 1906 dans l'*American Journ. of. med. Sciences* (p. 355). Chipault a admis l'existence de plusieurs variétés de tumeurs fibromateuses :

a. Le **fibrome simple, *à tumeur unique***, est très rare; il a une évolution lente et le plus souvent il est pédiculé (*molluscum pendu-*

lum). La figure 73 représente un cas de fibrome vrai (l'examen histologique a démontré qu'il s'agissait de fibrome pur) enlevé par Halsted. On voit que la tumeur atteignait un volume remarquable : elle avait la forme d'un champignon, elle était légèrement mobile avec l'aponévrose, d'une dureté pierreuse, recouverte d'une peau mince et glabre. Après l'extirpation de la tumeur, le péricrâne dénudé fut immédiatement recouvert de greffes de Thiersch, et un succès complet vint couronner l'opération.

Fig. 73. — Fibrome pur du cuir chevelu (cas de Halsted).

b. Le **fibrome à tumeurs multiples**, comprend le névrome simple et le neurofibrome cutané.

Le ***névrome simple***, dont l'existence est tout à fait rare, est caractérisé par la présence de plusieurs fibromes, tumeurs nodulaires, siégeant sur les troncs nerveux (nerfs frontaux, occipitaux, etc.) et isolées les unes des autres.

Le ***neuro-fibrome cutané*** est caractérisé par l'existence de fibromes multiples du cuir chevelu siégeant sur les fines ramifications nerveuses cutanées et accompagnés de petites tumeurs fibreuses analogues, disséminées sur les différentes parties du corps.

c. Le **fibrome diffus** comprend deux variétés : le ***neuro-fibrome plexiforme*** et le ***lymphangio-fibrome diffus***.

Toutes ces variétés de tumeurs fibreuses font partie d'une même famille que P. Marie appelle la *famille fibromateuse*. Celle-ci est caractérisée par la prolifération d'origine congénitale du tissu fibreux du corps (fibromatose congénitale).

Cette prolifération peut se localiser en divers points :

1° Elle peut siéger *sur les gaines adventices des vaisseaux sanguins* ; on a alors l'*angio-fibromatose* (angio-fibromatose ramulaire intéressant les petits vaisseaux cutanés ou sous-cutanés, angio-fibromatose tronculaire ou des gros troncs, angio-fibromatose plexiforme) ;

2° Elle peut siéger *sur les gaines des vaisseaux lymphatiques* ; on a alors la *lymphangio-fibromatose* (lymphangio-fibromatose ramulaire intéressant les ramuscules lymphatiques cutanés ou sous-cutanés ; lymphangio-fibromatose tronculaire ou des troncs lymphatiques : lymphangio-fibromatose ganglionnaire ou des ganglions ; lymphangio-fibromatose plexiforme) :

3° Elle peut siéger *sur les troncs nerveux* ; on a alors la *neuro-fibromatose* (neuro-fibromatose ramulaire intéressant les ramifications nerveuses cutanées, fibromes multiples de la peau ; neuro-fibromatose tronculaire ou des troncs nerveux, fibromes des nerfs ; neuro-fibromatose plexiforme).

Toutes ces fibromatoses sont susceptibles d'associations morbides multiples.

Ces notions d'ordre général étant connues, je vais m'attacher à décrire avec quelques détails la neuro-fibromatose plexiforme et la lymphangio-fibromatose diffuse, dont l'histoire mérite de retenir notre attention, quoique ces affections soient rares.

Fig. 74. — Détails d'un névrome plexiforme (obs. Ramakers et Vincent).

Neuro-fibromatose plexiforme. — Cette affection a été décrite sous des noms très divers : Helmholz et Cushing, dans l'important article auquel j'ai déjà fait allusion, en font une manifestation de la maladie de Recklinghausen et la désignent sous le nom d'*éléphantiasis des nerfs* ; Mott employait pour la désigner le terme de *pachyderma-*

tocèle; Nélaton, celui d'*éléphantiasis molluscum*; Marie celui de *dermatolyse* ; Bruns, celui d'*éléphantiasis neuromatodes* ; Rizzoli, celui de *fibroscleroma racemosum*; etc.

Les cas publiés de neuro-fibromatose plexiforme sont rares, puisque je n'ai pu en réunir que 40 observations éparses dans la littérature médicale. Ce sont les observations de : Recklinghausen (2 cas); Valentine Mott (2 cas), 1854 ; Billroth (4 cas), 1863, 1869, 1870 et 1876; Bruns (3 cas), 1870 ; Laroyenne (1 cas), 1870 ; Rizzoli (2 cas), 1870 ; Fritsche (1 cas), 1873 ; Stokes (1 cas), 1875 ; Cartaz (1 cas), 1876 ; Marchand (2 cas), 1877 ; Schüller (2 cas), 1878 ; Schultze (1 cas), 1880 ; Schuster (1 cas), 1880 ; Labbé (1 cas), 1882 ; Socin (1 cas), 1882 ; Volkman (1 cas), 1883 ; Rapok (1 cas), 1890 ; Audry et Lacroix (1 cas), 1891 ; Bruns (3 cas), 1891 ; Magalhães et Manson (1 cas), 1893 ; Ramakers et Vincent (1 cas), 1894 ; Dennis (1 cas), 1896 ; Chipault (2 cas), 1897 ; Lanz (1 cas), 1904 ; Wynn (1 cas), 1905 ; Helmholz et Cushing (1 cas), 1906 ; Dobrowolsky (1 cas), 1908.

ANATOMIE PATHOLOGIQUE. — La neuro-fibromatose plexiforme est formée par une tumeur de volume et de forme variables, « macroscopiquement constituée par un enchevêtrement de cordons blanchâtres, anastomosés entre eux, avec, sur leur parcours et aux points d'anastomose, des renflements plus ou moins volumineux. Cette masse envoie tout autour d'elle des cordons de moins en moins rapprochés à mesure qu'ils s'en éloignent ; elle est englobée dans une gangue fibreuse, d'une consistance très grande et d'une vascularité souvent excessive » (Chipault) (Voy. fig. 74).

Microscopiquement, « la neuro-fibromatose du cuir chevelu est une fibromatose diffuse des nerfs, avec destruction secondaire des fibres nerveuses, fibromatose associée à une fibromatose plus ou moins marquée du tissu cellulaire environnant les nerfs altérés ».

Siège. — La tumeur occupe primitivement le tissu cellulaire sous-cutané; de là elle peut envahir les couches sous-jacentes ou la peau. L'hypertrophie des éléments fibreux des nerfs s'étend alors aux nerfs des couches sus et sous-jacentes.

La couche musculo-aponévrotique péricranienne peut être envahie et détruite ; la paroi osseuse peut être le siège d'une hyperostose ou plus souvent d'une atrophie pouvant aller jusqu'à la perforation. Dans un cas de Brissaud et Feindel, la tumeur envoyait un prolongement intracranien à travers l'orifice de perforation. La peau est plus ou moins altérée ; le derme se continue en se confondant avec le tissu cellulaire sous-cutané, et les cordons de la tumeur se prolongent dans la peau. Les follicules pilo-sébacés, les glandes sudoripares deviennent le siège d'altérations mécaniques.

SYMPTOMES. — Les tumeurs neuro-fibromateuses débutent pres-

que toujours chez les très jeunes enfants et existent même parfois à la naissance. Elles ont quelquefois pour point de départ un fibrome molluscum préexistant ou une tache pigmentaire congénitale. Elles sont apparues souvent après un traumatisme.

Elles ont un siège bien particulier : « Elles occupent toujours une ligne qui part de l'angle interne de l'orbite, suit la paupière supérieure, traverse la fosse temporale un peu au-dessous du zygoma, contourne le rebord supérieur du pavillon, coupe la région mastoïdienne et se termine au niveau de la protubérance occipitale inférieure » (Chipault). En se développant, elles s'étalent au-dessus et au-dessous de cette ligne. Elles peuvent s'étendre à toute la longueur de la ligne (Voy. fig. 75, empruntée à Bruns) ou rester limitées à une de ses parties [variété palpébrale supérieure, variété temporale, variété palpébro-temporale, variété mastoïdienne (fig. 75-76)]. *Leur insertion se fait en somme suivant le trajet de la fente fronto-maxillaire.* Ce n'est pas un caractère sans valeur au point de vue de la pathogénie de ces tumeurs ; il prouve au contraire que leur siège dépend d'une disposition embryonnaire, et, joint à la notion de l'existence de ces tumeurs dans certains cas au moment de la naissance, joint à la notion d'hérédité démontrée pour un certain nombre d'observations et à la possibilité d'associations morbides (taches pigmentaires, nævi, angiomes, etc.), il constitue un argument puissant *en faveur de l'origine congénitale de ces tumeurs.*

Fig. 75. — Neuro-fibrome plexiforme (variété totale). Cas de Bruns.

Inspection. — Dans les cas où la tumeur est restée localisée à la couche cellulaire sous-cutanée, ce qui est la règle, elle se présente avec une peau normale, sous la forme d'une masse plus ou moins volumineuse, mamelonnée, ou recouverte de bourrelets superposés et pédiculés, que Mermet a comparés « à de vieilles mamelles pressées les

unes contre les autres ». Les paupières, les oreilles sont plus ou moins déviées.

A la nuque, la tumeur pend parfois à la façon d'un chignon de femme. Chez le malade de Dobrowolsky, elle tombait jusqu'à la ceinture.

Palpation. — On constate, au début, l'indépendance de la tumeur par rapport à la peau et aux parties profondes ; elle donne la sensation d'une masse molle, pâteuse, contenant des cordons enchevêtrés et présentant par places des nodosités.

Fig. 76. — Neuro-fibrome plexiforme (variété mastoïdienne). Cas de Chipault.

Les *symptômes fonctionnels* sont nuls; la tumeur n'est pas douloureuse ; mais elle peut devenir gênante et disgracieuse par son volume. L'ouïe, la vue peuvent être compromis par le développement de la tumeur.

Lorsque la tumeur envahit les couches superficielles ou profondes, sa physionomie clinique subit certaines modifications. La peau devient adhérente ; on ne peut plus la plisser; elle est épaissie, recouverte de poils atrophiés et cassants ; sa surface est irrégulière, présente de multiples dépressions au fond desquelles la matière sébacée et la crasse s'accumulent, provoquant de l'inflammation, de la suppuration et des ulcérations. Des complications peuvent en être la conséquence, et Cushing admet qu'on peut observer la perte du globe oculaire par suppuration.

Lorsque les couches profondes sont envahies, on sent l'os hypertrophié ou au contraire atrophié, et parfois perforé ; dans un cas de Billroth, on pouvait percevoir à la vue et au palper les pulsations du cerveau transmises à la tumeur à travers la brèche osseuse.

Certains caractères cliniques méritent encore de retenir notre attention : l'*hérédité* est signalée dans un grand nombre d'observations ; on a vu la neuro-fibromatose chez des frères et sœurs ; on a retrouvé chez les ascendants de plusieurs malades des tumeurs de même nature ou tout au moins appartenant à la grande famille des tumeurs fibromateuses (névromes multiples de la peau, fibromes sous-cutanés, taches pigmentaires, fibromes multiples des nerfs, etc.).

On a vu également, chez le même malade, la neuro-fibromatose du cuir chevelu s'associer à d'autres troubles morbides de même nature [fibromes multiples de la peau et des nerfs, taches pigmentaires, nævi, lymphangio-fibromatose, angio-lymphangiomes de la langue et des lèvres (Chipault)]. Un malade dont Feindel rapporte l'observation présentait de la neuro-fibromatose généralisée et portait sur le corps plus de 250 tumeurs cutanées.

PRONOSTIC. — Nous sommes ici en présence de tumeurs bénignes à évolution lente, qui ne sont pas sujettes à récidive ou qui, en cas de récidive, conservent leurs caractères bénins. Cependant Cushing admet qu'elles peuvent devenir sarcomateuses.

DIAGNOSTIC. — La neuro-fibromateuse est à distinguer tout d'abord de la LYMPHANGIO-FIBROMATOSE, qui, comme elle, appartient à la famille des tumeurs fibromateuses, mais qui est nettement séparée par Chipault de la neuro-fibromatose. Je décrirai à part dans quelques instants la lymphangio-fibromatose, ce qui me dispense d'insister ici sur ses caractères.

Les LIPOMES, les FIBROMES DU PÉRICRANE sont des tumeurs limitées, pédiculées, dans lesquelles on ne rencontre ni les cordons enchevêtrés, ni les nodosités caractéristiques du névrome plexiforme.

Les FIBROMES DES TRONCS NERVEUX PÉRICRANIENS sont tout à fait exceptionnels et caractérisés par l'existence de petites tumeurs nodulaires, isolées les unes des autres, sans substratum fibreux intermédiaire, et situés sur le trajet des troncs nerveux péricraniens.

Les ANÉVRYSMES CIRSOÏDES sont animés de battements qui leur appartiennent en propre et seront facilement distingués avec un peu d'attention des tumeurs neuro-fibromateuses soulevées par des battements que le cerveau leur transmet à travers une brèche osseuse de la paroi cranienne.

Les CHÉLOÏDES, les HYPERTROPHIES PAPILLIFORMES LOCALISÉES DU CUIR CHEVELU seront généralement faciles à diagnostiquer.

TRAITEMENT. — Les tumeurs neuro-fibromateuses doivent être traitées par l'*extirpation* ; celle-ci sera faite aussi complète que possible. Elle pourra présenter dans certains cas des difficultés à cause du volume de la tumeur et nécessiter la résection d'une portion étendue

du cuir chevelu ; elle sera souvent sanglante à cause des volumineux vaisseaux que la tumeur contient. L'absence de récidive est la règle lorsque l'opération a été complète, et le résultat obtenu au point de vue esthétique peut être très satisfaisant. Billroth et d'autres auteurs ont procédé parfois à l'ablation de la tumeur par temps successifs.

Lymphangio-fibromatose diffuse. — Cette espèce morbide a été nettement séparée par Chipault de la neuro-fibromatose plexiforme.

ANATOMIE PATHOLOGIQUE. — Ici, la prolifération du tissu conjonctif siège sur les gaines des conduits lymphatiques, sur les ramifications lymphatiques cutanées et sous-cutanées. Il y a donc hypertrophie du tissu fibreux dermique et sous-cutané et dilatation des espaces lacunaires lymphatiques. Contrairement à ce qui se passe pour la neuro-fibromatose, on note l'envahissement primitif de la peau en l'absence d'altération des nerfs (Chipault).

SYMPTOMES. — La tumeur a des caractères cliniques qui permettent de la différencier de la neuro-fibromatose. L'insertion de la tumeur ne se fait pas régulièrement ; comme pour cette dernière, suivant le trajet de la fente fronto-maxillaire, elle est irrégulière et se fait un peu partout, souvent au niveau du vertex. La peau est envahie d'une façon précoce, « si bien que ces tumeurs forment, dit Chipault, non pas une série de mamelons lisses, mais une ou plusieurs saillies verruqueuses ; plus tard, lorsqu'elles se pédiculisent, elles ne prennent pas l'aspect de vieilles mamelles pendantes, mais celui d'anses intestinales, de circonvolutions cérébrales : il semblerait, à les voir, suivant la comparaison tout à fait juste de Lisfranc, qu'on ait sous les yeux le cerveau mis à nu ».

La tumeur est indolente, et, au palper, on n'y trouve ni ces cordons, ni ces nodules qui sont caractéristiques de la neuro-fibromatose.

TRAITEMENT. — Les mouchetures, en donnant issue à une grande quantité de liquide, ont amené parfois une diminution notable du volume de la tumeur. Le traitement de choix est, comme pour la neuro-fibromatose, l'ablation totale de la tumeur.

3° **Sarcomes.** — On peut rencontrer, au niveau du cuir chevelu, toutes les variétés anatomiques du sarcome : sarcomes fuso ou globo-cellulaires, myxosarcome, fibro-sarcome, angio-sarcome et même sarcome mélanique. Ce sont tantôt des sarcomes primitifs, tantôt des sarcomes secondaires. Le sarcome s'observe surtout chez l'adulte ; cependant on peut le rencontrer à tous les âges ; certains sarcomes seraient même, pour Lannelongue, congénitaux.

La tumeur siège le plus souvent dans la région temporale; la consistance varie selon les cas ; son évolution est rapide et douloureuse ; la tumeur, d'abord mobile, ne tarde pas, en même temps qu'elle augmente de volume, à adhérer aux plans sous-jacents, à l'os qu'elle envahit et peut perforer ; de même elle se propage à la peau, dont la circulation veineuse est augmentée et qui à un moment donné s'amincit et finit par s'ulcérer.

Le diagnostic du sarcome est généralement facile, étant donnés l'évolution rapide de la tumeur, les phénomènes douloureux qu'elle provoque et son adhérence aux plans voisins. Je rappelle toutefois qu'il existe *certains lipomes à marche rapide* qu'on observe chez les enfants et qui peuvent être confondus avec le sarcome ; or, lorsque le sarcome n'est pas pulsatile, il n'y a pas de signe qui soit pathognomonique de cette tumeur. Il faut donc faire un examen biopsique dans les cas douteux, ou, ce qui est préférable, faire l'ablation de la tumeur, seule méthode thérapeutique qui convienne dans les deux cas.

Il est impossible, à une certaine époque de l'évolution de la tumeur, de savoir si l'os a été envahi secondairement, ou si la tumeur primitivement osseuse s'est propagée secondairement aux parties molles péricraniennes ; ce point du diagnostic est du reste sans grand intérêt, puisque la même thérapeutique est applicable dans les deux cas. Il sera généralement facile de distinguer certains sarcomes pulsatiles des tumeurs anévrysmales.

Le seul traitement qui convienne est l'extirpation aussi précoce que possible de la tumeur. Celle-ci serait contre-indiquée si la tumeur était trop étendue ou généralisée.

Lorsque le sarcome aura envahi l'os et sera devenu intracranien, il conviendra de lui appliquer la thérapeutique que nous décrirons à propos des tumeurs à la fois intra et extracraniennes.

4° **Chondromes. — Ostéomes.** — Ce sont là des tumeurs qu'on a eu exceptionnellement l'occasion d'observer au niveau des parties molles péricraniennes. On les a rencontrées à la région frontale et à la région occipitale. Presno a signalé un cas d'ostéome de la région temporale : pour cet auteur, il s'agissait d'un ostéome musculaire, consécutif à un traumatisme ; la tumeur avait le volume et la forme d'une rotule ; des fibres musculaires du temporal étaient solidement adhérentes à sa surface. Chez un malade de Bruns, l'ostéome était consécutif à l'ossification d'une loupe.

5° **Chéloïdes.** — Je ne ferai que signaler ici l'existence des chéloïdes qu'on rencontre surtout à la partie inférieure de la région occipitale et dans la race nègre (Cushing.) Elles peuvent atteindre un volume assez considérable et sont généralement dues à l'accroissement excessif de cicatrices produites par de vieux furoncles (Cushing).

3° TUMEURS VASCULAIRES.

Les tumeurs vasculaires qu'on peut rencontrer au niveau des téguments péricraniens sont : les **angiomes**, les diverses variétés de l'**anévrysme** (anévrysme artériel, anévrysme artérioveineux, anévrysme cirsoïde) et la **tumeur veineuse communicante**.

1° **Angiomes.** — Je serai bref en ce qui concerne les angiomes, et je renvoie le lecteur, pour tout ce qui a trait à l'histoire générale de ces tumeurs, au chapitre très complet que leur consacre M. Pierre Delbet dans le fascicule II qui traite des tumeurs en général.

Au crâne, les angiomes sont moins fréquents qu'à la face. Ils sont tantôt d'origine traumatique, tantôt et plus souvent congénitaux; dans ce cas, on les observe sortout au voisinage des sutures craniennes.

Comme pour les autres régions du corps, ils sont simples ou caverneux, cutanés ou sous-cutanés, circonscrits ou diffus. Leurs caractères cliniques n'offrent ici rien de spécial; mais certains points de leur histoire sont intéressants à retenir : ce sont la communication possible de ces tumeurs avec la circulation veineuse intracranienne, leur transformation possible en anévrysmes cirsoïdes et leur coexistence avec la méningo-encéphalocèle, sur laquelle elles siègent. Je reviendrai sur ce point particulier de leur histoire en étudiant plus tard chacune de ces affections.

DIAGNOSTIC. — Le diagnostic des angiomes *cutanés* (simples ou caverneux) s'impose; celui des angiomes *sous-cutanés* peut prêter au contraire à confusion.

Si l'on est en présence d'un angiome sous-cutané *simple*, il n'existe aucun signe qui puisse faire songer à une tumeur vasculaire; ces angiomes, en effet, ne présentent ni érectilité, ni battements, ni souffle, ni réductibilité, et, circonstance qui augmente encore les difficultés du diagnostic, ils sont souvent chargés de graisse. On peut confondre ces angiomes avec les KYSTES SÉBACÉS, les LIPOMES et FIBRO-LIPOMES, les GOMMES TUBERCULEUSES OU SYPHILITIQUES. — Les KYSTES SÉBACÉS sont plus nettement circonscrits que les angiomes; arrivés à une certaine période de leur évolution, ils sont plus franchement fluctuants; on trouve parfois, à leur sommet, un petit point noirâtre, qui répond à l'orifice du canal excréteur de la glande qui est oblitérée. Le diagnostic avec les LIPOMES et FIBRO-LIPOMES est délicat; les signes qui sont en faveur de l'angiome sont : la congénitalité de la tumeur, la coloration violacée des téguments à son niveau, son développement par poussées irrégulières.

Les GOMMES TUBERCULEUSES OU SYPHILITIQUES ont une évolution différente; elles ne tardent pas à se ramollir, à contracter des adhérences avec la peau et à s'ouvrir au dehors.

Si l'on est en présence d'un angiome sous-cutané caverneux, sans envahissement de la peau, la confusion est possible avec la MÉNINGO-ENCÉPHALOCÈLE; car, dans les deux cas, on peut observer la réductibilité et l'augmentation de volume de la tumeur pendant les efforts. Le plus souvent, cependant, le diagnostic peut être fait. L'encéphalocèle a des sièges d'élection; sa réduction s'accompagne souvent de phénomènes nerveux; il existe parfois d'autres malformations congénitales. Les angiomes ne sont pas pédiculés, ils sont généralement moins circonscrits que l'encéphalocèle et augmentent de volume d'une façon plus nette sous l'influence des efforts et des cris.

TRAITEMENT. — Le traitement varie suivant que l'angiome est circonscrit ou diffus. Les angiomes circonscrits, qu'ils soient cutanés ou sous-cutanés, sont justiciables de l'extirpation. On n'hésitera pas surtout à enlever les angiomes rouges, à circulation active, à développement rapide, qui sont susceptibles de subir la transformation cirsoïde. On peut alors opérer même les enfants les plus jeunes.

Quant aux angiomes cutanés diffus, qui s'étalent parfois sur de vastes régions et envahissent aussi les parties voisines du cuir chevelu, on ne saurait songer à en pratiquer l'ablation à cause de l'étendue des lésions; on pourra recourir en pareil cas aux cautérisations, aux injections et surtout à l'électrolyse. C'est pour ces angiomes diffus qu'on a préconisé récemment l'emploi de la radiothérapie, qui semble avoir donné des résultats heureux (1).

(1) MM. Wickham et Degrais ont communiqué à l'Académie de médecine (1907) les résultats que leur a donnés le traitement des angiomes par le *radium*. Voici la note que les auteurs ont bien voulu me communiquer :

« Le traitement des nævi vasculaires par le radium procède de l'action oblitérante des rayons émis sur les vaisseaux sanguins. Selon leur degré plus ou moins grand de pénétration, selon leur puissance radioactive, ces rayons pénètrent en surface et en profondeur pour modifier les capillaires.

Le mode opératoire consiste en applications le plus souvent directes d'appareils constitués par une plaque de cuivre sur laquelle est étalée une couche d'un vernis spécial. Dans ce vernis est réparti très également et proportionnellement à la surface du sulfate de baryum radifère très finement pulvérisé.

La durée des applications et leur répétition dépendent de la radioactivité des sels employés et du degré de réaction thérapeutique qu'on croit nécessaire.

Il existe deux méthodes opératoires qui peuvent être, selon les cas, combinées ou employées séparément : l'une *sèche*, l'autre *humide*. La première s'adresse plus volontiers aux formes saillantes, aux tumeurs angiomateuses; la seconde aux formes planes et étendues, superficielles ou profondes.

La méthode sèche consiste en applications d'intensité faible, de courte durée, mais fréquemment répétées, conduites de telle sorte qu'on ne dépasse pas les limites d'une légère réaction. Cette méthode consiste aussi en applications très longues, mais avec interpositions d'écrans capables d'arrêter les rayons α et β mous. Ces rayons ne dépassant pas les couches superficielles sont ceux qui produisent les réactions les plus vives. Dans cette façon de procéder, les β durs et γ seuls agissent. Enfin un procédé qui rend de grands services dans les tumeurs est le procédé dit du « feu croisé ». Il consiste à circonscrire une tumeur de plusieurs appareils, si bien que ceux-ci, quoique restant peu de temps à la surface, totalisent leurs rayons pénétrants au centre de la tumeur, qui de ce fait se trouve

2° **Anévrysmes artériels.** — Ces anévrysmes, dont de Santi a pu réunir un certain nombre de cas, sont le plus souvent d'origine traumatique : on les a vus succéder à la saignée de l'artère temporale à l'époque où cette opération était en usage. Ils peuvent siéger sur les différentes artères du cuir chevelu [auriculaires, frontales, occipitales (1)], mais, de toutes, l'artère temporale est le plus souvent atteinte. Ils sont parfois multiples.

SYMPTOMES. — Leurs caractères cliniques et leur évolution sont ceux des anévrysmes artériels en général. La tumeur, de forme arrondie, limitée, de volume variable (elle avait celui d'un haricot sur un anévrysme de l'artère temporale superficielle que j'ai eu l'occasion d'observer récemment), présente des battements, des mouvements d'expansion, un souffle intermittent, tous phénomènes qui disparaissent, lorsqu'on comprime le vaisseau sur lequel elle s'est développée au-dessous de la tumeur.

DIAGNOSTIC. — Le diagnostic en est généralement facile. Pour que la tumeur puisse être confondue avec un KYSTE SÉBACÉ, erreur de diagnostic qui fut commise dans mon cas personnel par l'externe qui me présenta le malade porteur de la tumeur, il faut vraiment que l'examen clinique ait été fait bien superficiellement. On comprendrait cependant cette erreur, et elle a été commise, s'il s'agissait d'un anévrysme artériel oblitéré spontanément et ne présentant plus de battements. Avec un peu d'attention, il sera aisé également, en constatant l'existence des lésions osseuses, de distinguer d'un anévrysme superficiel une TUMEUR PULSATILE DÉVELOPPÉE AUX DÉPENS DU SQUELETTE OU UN ANÉVRYSME PROFOND DE L'ARTÈRE MÉNINGÉE MOYENNE ayant perforé la boîte cranienne.

Dans l'ANGIOME, la peau a souvent subi des modifications dans sa

fortement influencée. On obtient de cette façon une diminution progressive de la tumeur par simple fonte.

La méthode humide détermine des réactions plus ou moins vives selon les doses employées. Elle convient pour les taches superficielles, pourvu qu'on ne recherche qu'une réaction légère ; mais dans ces formes aussi la méthode sèche donne de bons résultats.

Nous avons obtenu des résultats satisfaisants dans des formes cliniques très différentes des nævi vasculaires, mais celles qui paraissent tirer le plus grand avantage sont les formes saillantes, depuis celles qui présentent une très légère élévation sur la peau environnante jusqu'aux énormes tumeurs, véritables monstruosités.

Les applications sont possibles dans toutes les régions grâce à la diversité des formes que l'on peut donner aux appareils. Les paupières même peuvent être traitées et se décolorent très rapidement.

Le traitement par le radium a l'avantage de pouvoir être appliqué aux enfants même en bas âge, en raison de son caractère indolore et de la facilité de son maniement. Cette possibilité de traiter les enfants dès la naissance fera que bien des tumeurs, qui au début ne sont que de petites taches, pourront être évitées. »

(1) ARTHUR KAPPIS, Die Anevrysmen der Arteria occipitalis (*Brun's Beiträge zur klin. Chir.*, 1903, Bd. XL, p. 673).

vascularisation au niveau de la tumeur; le souffle et les battements, lorsqu'ils existent, ne sont jamais aussi prononcés.

TRAITEMENT. — Le traitement de choix est l'extirpation de la tumeur. On circonscrit, comme je l'ai fait chez mon malade, la tumeur anévrysmale par deux incisions; on la dissèque avec soin, et on termine par la ligature du bout central et du bout périphérique du vaisseau sectionné. Je me suis contenté, étant données les petites dimensions de la tumeur, de l'anesthésie locale à la cocaïne. L'opération est ordinairement facile, parce que la tumeur est superficielle, le plus souvent de petit volume, et que l'artère afférente peut être facilement comprimée sur le plan osseux sous-jacent, ce qui simplifie l'hémostase.

3° **Anévrysmes artérioveineux.** — Il nous reste à parler de veux variétés d'anévrysmes : l'anévrysme artérioveineux et l'anérydsme cirsoïde, très voisins dans leur constitution anatomique et dans leurs manifestations cliniques. Ils ont été surtout bien étudiés dans la thèse d'agrégation du professeur Terrier (Paris, 1872), dans un article du même auteur publié dans la *Revue de chirurgie*, 1890, et dans la thèse de Courchet (Paris, 1901), consacrée à l'étude des anévrysmes cirsoïdes du cuir chevelu.

Pour tout ce qui concerne l'étude d'ensemble de ces tumeurs anévrysmales, je renvoie aux articles très complets que M. Pierre Delbet leur consacre dans le fascicule XI de ce Traité; je ne m'occuperai ici que des cas où ces anévrysmes siègent au niveau du cuir chevelu.

Je rappelle que l'anévrysme artérioveineux est caractérisé par la communication *anormale* et permanente d'une artère avec une veine, au niveau des gros troncs ou des rameaux d'une certaine importance, communication qui a pour conséquence le passage du sang directement de l'artère dans la veine avec toutes ses conséquences au point de vue physiologique. C'est une variété rare des anévrysmes au niveau du cuir chevelu. On peut l'observer cependant même chez des sujets jeunes, puisque A. Broca a rapporté un fait concernant une fillette de huit ans et demi.

ÉTIOLOGIE. — La communication entre l'artère et la veine est consécutive à un traumatisme (plaie pénétrante) intéressant à la fois la paroi des deux vaisseaux contigus; au cuir chevelu, la saignée qu'on pratiquait à une époque a pu réaliser les conditions nécessaires à la production de l'anévrysme artérioveineux. Celui-ci peut siéger sur les différentes artères du cuir chevelu (1); mais, comme

(1) Cushing a rapporté un cas où l'anévrysme siégeait sur les vaisseaux occipitaux, au niveau de la ligne courbe supérieure de l'occipital.

pour les anévrysmes artériels, c'est au niveau de l'artère temporale superficielle qu'on le rencontre le plus souvent.

SYMPTOMES. — C'est souvent en se peignant que le sujet a reconnu l'existence d'une petite tumeur, qu'il a vue ensuite se développer progressivement. Arrivée à une certaine période de son évolution, la tumeur est bosselée, bleuâtre ou violacée; chez la malade observée par A. Broca, elle présentait à peu près le volume d'une grosse noisette; elle était un peu aplatie et étalée. La peau qui la recouvre peut être amincie et adhérente aux parties sous-jacentes. Autour de la tumeur, on voit se dessiner sous les téguments des vaisseaux (artériels ou veineux) qui aboutissent à la masse principale et se présentent sous l'aspect de cordons volumineux (dans un cas de Rufz, les veines frontales dépassaient le volume du petit doigt), tortueux, bosselés, semblant offrir des dilatations ampullaires; dans son ensemble, la tumeur a donc un aspect rameux. Parfois ces dilatations serpentines s'étendent très loin de la tumeur. Au palper, celle-ci est molle, fluctuante vers son centre, réductible par la compression directe; elle est le siège d'un frémissement (thrill) parfois très accusé et de pulsations isochrones à celles du pouls. On parvient quelquefois, en comprimant la tumeur en un point très limité, en son centre, à faire disparaître le frémissement vibratoire (signe de Terrier); dès qu'on cesse la compression, les mouvements expansifs et les bruits reparaissent; il en était ainsi chez les malades dont A. Broca et F. Terrier ont rapporté les observations. Autour de la tumeur, les vaisseaux dilatés sont animés de mouvements et de battements isochrones au pouls radial; on constate à leur niveau du frémissement vibratoire. A l'auscultation, on entend un souffle continu avec renforcement systolique; ce souffle était perçu à distance chez le malade de Terrier; parfois il est entendu par le patient lui-même, auquel il peut causer une gêne considérable. Tous les phénomènes qui se passent au niveau de la tumeur peuvent disparaître par la compression des artères afférentes; chez un malade de Terrier, la compression de la temporale droite diminuait la tension de la tumeur; celle des deux temporales avait une action encore plus grande; la compression de la temporale et de l'occipitale droites suspendait tout battement et le thrill.

Les symptômes fonctionnels sont généralement peu marqués; ils consistent en céphalalgie, vertiges passagers, bourdonnements d'oreilles, sensations pénibles de bruits anormaux perçus dans la tête.

COMPLICATIONS. — La marche normale de la maladie peut être interrompue, au crâne comme ailleurs, par des complications telles que : l'inflammation de la poche et la rupture de l'anévrysme.

DIAGNOSTIC. — Nous verrons bientôt, en étudiant l'anévrysme

cirsoïde du cuir chevelu, que l'analogie est grande au point de vue clinique entre les deux variétés de tumeurs anévrysmales, que pour cette raison même certains auteurs (Courchet en particulier dans sa thèse) ont cru devoir décrire dans un même chapitre. En réalité, il n'y a qu'un signe distinctif caractéristique entre les deux tumeurs, c'est la possibilité, sur laquelle j'ai déjà insisté, de suspendre en cas d'anévrysme artério-veineux le thrill et les battements par la compression d'un point limité de la tumeur, qui répond à l'orifice de communication anormale entre l'artère et la veine.

TRAITEMENT. — Le traitement de choix est l'extirpation suivie de la ligature des vaisseaux afférents et efférents de la tumeur. Pour prévenir une hémorragie qui pourrait être abondante, on peut réaliser l'hémostase préventive, comme le fit Terrier, en entourant la tête d'un tube de caoutchouc fortement serré et placé immédiatement au-dessus du pavillon des oreilles, tube qu'on fixe à l'aide d'un ligateur. On peut alors, avec une hémorragie réduite au minimum, faire l'excision assez large de la portion des téguments correspondant à la tumeur et disséquer celle-ci ; puis des ligatures sont placées sur les vaisseaux, dont on aperçoit le calibre béant ; enfin la bande élastique est retirée, l'hémostase complétée et la plaie suturée.

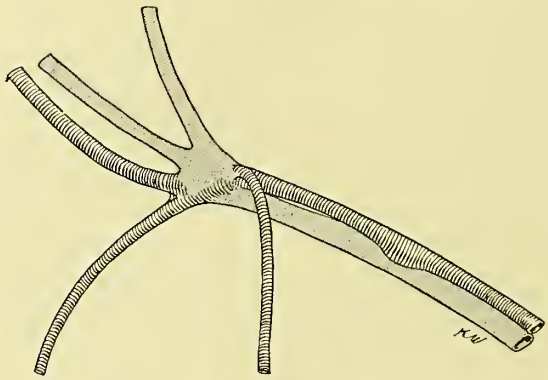

Fig. 77. — Anévrysme artérioveineux du cuir chevelu, enlevé par A. Broca.

La figure 77 représente un anévrysme artérioveineux enlevé par A. Broca. Les vaisseaux ont été disséqués et allongés.

4° **Anévrysmes cirsoïdes**. — L'anévrysme cirsoïde est caractérisé par des communications anormales se faisant entre les artères et les veines par l'intermédiaire des vaisseaux capillaires dilatés ou des ramuscules vasculaires. Dans l'anévrysme artérioveineux, la communication est unique, tandis qu'elle est multiple dans les anévrysmes cirsoïdes.

Comme pour l'anévrysme artérioveineux, la lésion est constituée par une tumeur (tumeur cirsoïde), autour de laquelle serpentent les vaisseaux dilatés et flexueux.

La tumeur est bosselée, irrégulière, à limites indécises; elle est formée par un amas de vaisseaux flexueux et présentant des dilatations irrégulières.

ANATOMIE PATHOLOGIQUE. — Le cuir chevelu est un lieu de prédilection des anévrysmes cirsoïdes (1). Je n'ai pas à décrire ici leurs caractères anatomiques, qui ne diffèrent pas de ceux des anévrysme cirsoïdes en général. J'insisterai seulement sur quelques points spéciaux. Les lésions anévrysmales provoquent autour d'elles un certain degré d'irritation du tissu conjonctif qui s'hyperplasie par places. Au contact des lésions vasculaires, l'os sous-jacent devient le siège d'un travail d'ostéité raréfiante, qui aboutit à l'usure de l'os et même à sa perforation; dans des cas de Le Fort et de Clémot, la perforation cranienne était complète; il s'était même produit chez le malade de Clémot un épanchement de sang à l'intérieur du crâne.

On peut rencontrer l'anévrysme cirsoïde dans toutes les régions du cuir chevelu (au front, à la région temporo-pariétale, à l'occiput); souvent la tumeur prend des proportions énormes et couvre une large surface cranienne; c'est ainsi que chez un malade de Krause, dont Berger nous a rapporté l'histoire, « la tumeur s'étendait de l'oreille droite au rebord externe de l'orbite et de là, à travers la paupière supérieure, jusqu'au milieu du front, d'une part, et jusqu'à la portion moyenne des os pariétaux, d'autre part ».

ÉTIOLOGIE. — Les anévrysmes cirsoïdes du cuir chevelu peuvent être d'origine traumatique ou spontanée.

Le rôle du traumatisme, sous forme de plaie contuse, n'est pas douteux dans un certain nombre d'observations; en pareil cas, les premiers symptômes apparaissent plus ou moins tardivement (quelques jours, plusieurs semaines, plusieurs mois après l'accident).

Mais plus souvent l'anévrysme s'est produit spontanément; il reconnaît presque toujours alors pour cause la transformation cirsoïde d'un angiome. Or on sait la fréquence des angiomes au niveau du cuir chevelu, ce qui explique la fréquence des anévrysmes cirsoïdes dans la même région. C'est surtout aux dépens des angiomes rouges, dans lesquels la circulation est active, que se développent les tumeurs cirsoïdes et toutes les causes susceptibles de favoriser l'accroissement des angiomes (traumatismes, action du peigne, efforts, etc.) prédisposent à leur transformation anévrysmale. « Tout porte à croire que les tumeurs cirsoïdes, qui se développent d'une façon absolument spontanée en apparence, résultent en réalité de la transformation d'un angiome minuscule ayant jusque-là passé

(1) Terrier, sur 70 cas qu'il a réunis, en a trouvé 17 au membre supérieur, 5 ou 6 au membre inférieur, 3 ou 4 sur le tronc. Tous les autres occupaient la tête.

inaperçu soit à cause de ses faibles dimensions et de sa situation au cuir chevelu, soit à cause de son siège sous-cutané » (Courchet). La transformation possible de l'angiome en tumeur cirsoïde explique l'existence de ces tumeurs chez de jeunes enfants (neuf ans chez un malade de Krause) et même parfois à la naissance, l'étape qui sépare l'anévrysme cirsoïde de l'angiome ayant été franchie avant la naissance.

SYMPTOMES. — Le début de l'anévrysme est généralement insidieux. L'attention du malade est attirée à un moment donné par l'existence d'une tumeur, par la dilatation des vaisseaux du cuir chevelu, par des battements anormaux, et quelquefois simplement par un peu de gêne ou de douleur ; dans les anévrysmes cirsoïdes d'origine traumatique, l'apparition des accidents a lieu quelquefois très peu de temps après l'accident.

A la période d'état, l'anévrysme est constitué par une tumeur (tumeur cirsoïde), autour de laquelle serpentent des vaisseaux dilatés et flexueux, parmi lesquels il est à peu près impossible de distinguer les veines des artères ; suivant l'expression de P. Delbet, la tumeur forme le centre d'une rosace vasculaire. C'est surtout à la région temporale ou frontale qu'on la rencontre.

La tumeur est bosselée, irrégulière, à limites indécises, molle ; les téguments qui la recouvrent sont tantôt le siège d'une vascularisation anormale (lorsque l'anévrysme succède à un angiome), tantôt épaissis, éléphantiasiques, pigmentés. La tumeur est animée de battements ; elle présente parfois un frémissement vibratoire (thrill) ; elle est partiellement réductible, et, après réduction, donne la sensation d'un paquet de ficelles par accolement des vaisseaux qui la constituent.

L'auscultation révèle l'existence d'un souffle tantôt intermittent et simple, tantôt intermittent et double, tantôt continu avec renforcement systolique et accompagné alors du frémissement vibratoire (*thrill murmur*).

Ces phénomènes (battements, souffle, thrill) peuvent être perçus sur les vaisseaux voisins et se propager parfois très loin de la tumeur. Par la compression des artères afférentes, on peut amener la disparition de tous les phénomènes morbides ; ceux-ci se reproduisent dès que la compression a cessé.

Il est rare que l'anévrysme cirsoïde provoque des troubles fonctionnels marqués ; la douleur est en général peu prononcée ; il existe parfois des vertiges, de la céphalée ; Brennan a signalé l'existence de troubles épileptiques avec perte de mémoire et hallucinations ; mais la tumeur est surtout disgracieuse et gênante pour le malade, qui a souvent dans la tête une sensation très pénible de bruits anormaux.

Le plus souvent l'anévrysme se développe progressivement et plus ou moins rapidement. Il a une marche envahissante et s'étend parfois sur une large surface du crâne (Voy. fig. 78-79), aux artères du côté opposé et même à la carotide. Au cours de son évolution, il est exposé à certaines complications, telles que l'hémorragie, l'infection, et peut provoquer aussi, quoique exceptionnellement, l'usure et la perforation des os du crâne; chez un malade de Clemot, le sang infiltré dans la boîte cranienne put amener la mort par compression du cerveau. Le pronostic de ces tumeurs cirsoïdes est donc grave, étant donné surtout que leur thérapeutique présente parfois de réelles difficultés.

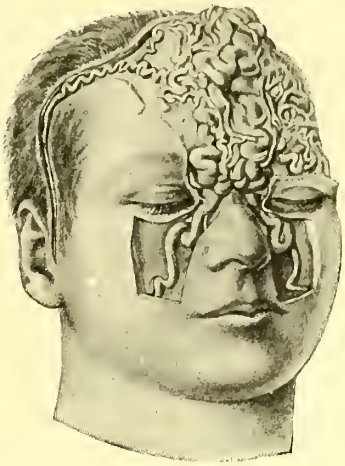

Fig. 78. — Anévrysme cirsoïde du cuir chevelu et de la face (d'après Marwedel).

DIAGNOSTIC. — Un examen quelque peu attentif permettra généralement de distinguer aisément l'anévrysme cirsoïde de la DILATATION SERPENTINE DES ARTÈRES CHEZ LES VIEILLARDS, des TUMEURS MALIGNES PULSATILES DES OS DU CRANE OU DE LA DURE-MÈRE, de l'ANÉVRYSME ARTÉRIEL SIMPLE, de l'ENCÉPHALOCÈLE.

L'ENCÉPHALOCÈLE est une tumeur congénitale, alors que l'anévrysme cirsoïde l'est rarement; elle siège en des points bien déterminés du crâne; elle est plus limitée, de consistance moins variqueuse (Terrier) et ne s'accompagne pas de dilatation serpentine des vaisseaux, qui s'étend parfois fort loin au cas d'anévrysme cirsoïde; il faut, pour provoquer des changements de volume dans l'encéphalocèle, comprimer les deux carotides pri-

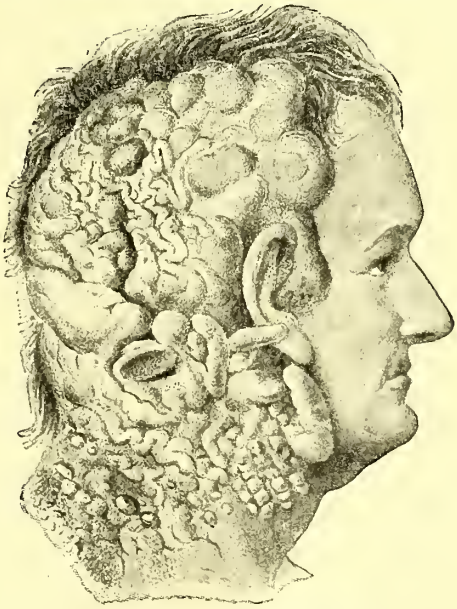

Fig. 79. — Anévrysme cirsoïde du cuir chevelu et du cou (d'après Sultan).

mitives, et encore cette modification de la tumeur n'est-elle que de courte durée, la circulation se rétablissant rapidement par les artères vertébrales (Gosselin).

Le diagnostic avec l'ANGIOME n'offre généralement pas de difficultés : dans l'angiome, les battements sont moins forts, le souffle plus doux et le thrill manque ordinairement ; le seul point délicat est de saisir le moment où l'angiome se transforme pour devenir anévrysme cirsoïde ; il est vrai que la thérapeutique est la même dans les deux cas ce qui enlève de l'intérêt au diagnostic ; il faut, sans hésiter, conseiller l'extirpation de l'angiome lorsqu'on suspecte sa transformation et qu'on le voit prendre une marche envahissante.

Très difficile est le diagnostic entre l'anévrysme cirsoïde et l'ANÉVRYSME ARTÉRIOVEINEUX ; on a pu voir, en effet, par la description qui précède, combien est grande la similitude clinique qui existe entre les deux variétés d'anévrysmes. Mais alors existe-t-il un moyen qui permette de les différencier, ou faut-il confondre ces deux variétés d'anévrysmes, comme le font certains auteurs, dans le même chapitre de pathologie? Il n'existe qu'un seul signe vraiment pathognomonique de l'anévrysme artérioveineux, c'est celui que certains auteurs décrivent sous le nom de signe de Terrier, bien qu'il ait été déjà indiqué par Follin, et dont j'ai parlé à propos des anévrysmes artérioveineux : en comprimant un point limité de la tumeur, qui répond à l'orifice de communication anormale entre l'artère et la veine, on peut suspendre le thrill et les battements. Il faut, pour que ce signe soit perçu, que la communication artérioveineuse soit bien limitée ; il ne saurait en être ainsi lorsque la communication, comme c'est le cas pour l'anévrysme cirsoïde, s'établit entre les artères et les veines par de multiples anastomoses capillaires. Malheureusement ce signe est souvent en défaut, car il n'est pas toujours facile, au milieu de la masse artérioveineuse de découvrir le point précis dont la compression fait cesser tout bruit morbide.

Indépendamment de ce signe important, il existe certaines particularités qui sont en faveur de l'anévrysme cirsoïde ; celui-ci est moins rare que l'anévrysme artérioveineux ; tandis que l'anévrysme artérioveineux reconnaît une origine traumatique, l'anévrysme cirsoïde est plus souvent en apparence spontané, ou développé aux dépens d'un angiome transformé ; l'anévrysme cirsoïde est plus souvent douloureux et s'accompagne de lésions vasculaires de voisinage plus étendues et plus profondes. Mais ce sont là des nuances qui n'ont pas en somme une grande valeur au point de vue du diagnostic.

TRAITEMENT. — La gravité de la lésion doit conduire à une thérapeutique active. Celle-ci est purement chirurgicale et doit être entreprise aussitôt que possible ; l'opération, en effet, est d'autant

moins grave et offre d'autant plus de chances de succès qu'elle s'adresse à une lésion moins étendue.

L'opération de choix est l'extirpation de l'anévrysme à la façon d'une tumeur; on aura soin d'assurer l'hémostase préventive en entourant la tête d'un tube de caouchouc fortement serré, appliqué immédiatement au-dessus des oreilles ; on pourrait également, pour diminuer l'importance de l'hémorragie, faire précéder l'excision de la ligature des gros vaisseaux afférents (ligatures de la temporale, de la sus-orbitaire, de l'auriculaire postérieure, voire même de la carotide externe).

La méthode d'extirpation a fourni de nombreux succès, et les précautions dont je viens de parler pour assurer l'hémostase préventive ont permis l'excision de tumeurs parfois très étendues. Il n'est pas nécessaire que l'opération soit très large pour être efficace, car il est établi (Decès) que les altérations à distance des vaisseaux sont susceptibles de régression après l'excision de la tumeur; les récidives sont rares. Le plus souvent, l'opération pourra être faite en un temps ; ce n'est qu'exceptionnellement qu'on pourrait être amené à opérer en deux temps, comme le fit Krause, à cause de l'état de son malade, qui devenait inquiétant par suite de la longue durée de l'anesthésie et de l'hémorragie. Krause, ayant décollé la tumeur de bas en haut sur la moitié de son étendue, tamponna la plaie pour reprendre l'opération trois jours après; l'anévrysme, laissé d'abord en contact avec les téguments, fut finalement décollé du derme, ce dernier étant ménagé autant que possible.

Körk a montré récemment l'avantage qu'il y a à procéder comme l'a fait Krause, c'est-à-dire rejeter la peau incisée avec la tumeur et à énucléer celle-ci par l'intérieur, en procédant s'il y a lieu en deux temps. Cette conduite a donné un beau succès à Clairmont (de Vienne) (1), qui, opérant en deux temps et par le procédé de Krause, enleva une tumeur qui mesurait 18 centimètres de long sur 12 centimètres de large.

L'extirpation peut trouver une contre-indication dans l'étendue de l'anévrysme ; il peut arriver que celui-ci présente des dimensions telles qu'il soit inopérable. On peut, en pareil cas, recourir aux vieilles méthodes de traitement, telles que la compression indirecte, les ligatures à distance, les injections coagulantes de perchlorure de fer à la dose de quelques gouttes, de liqueur de Piazza, etc., les injections sclérogènes (Lannelongue) dans le but d'assurer la guérison par sclérose rétractile. Ces différents modes de traitement ne sont pas toujours sans danger et sont d'une efficacité douteuse.

5° Tumeurs sanguines en communication avec la circu-

(1) P. Clairmont, Contribution au traitement de l'anévrysme cirsoïde (*Arch. f. klin. Chir.*, 1908, Bd. LXXXV, p. 548 à 560

lation veineuse intracranienne. — Ces tumeurs sont formées par du sang veineux en communication, à travers une perforation osseuse de la paroi cranienne, avec la circulation intracranienne ; elles sont rares et encore imparfaitement connues.

Elles ont été décrites sous des noms multiples : anévrysmes veineux, tumeurs pulsatiles de la tête, tumeurs variqueuses, veineuses, tumeurs sanguines réductibles, varices traumatiques, etc.

HISTORIQUE. — C'est à Dupont (*Thèse de Paris,* 1858) que nous sommes redevables du premier travail d'ensemble qui ait été publié sur la question ; l'auteur avait réuni dans sa thèse les documents jusque-là épars dans la littérature médicale.

Depuis cette époque, plusieurs publications ont contribué à nous faire connaître ces tumeurs veineuses : en particulier le travail de Demme (1861,) l'article de Gayraud dans le *Dictionnaire encyclopédique des sciences médicales* (1879) et celui de Heinecke (1882), les mémoires de Mastin dans le *Journal of Americ. med. Assoc.* (VII, 1886), de Lannelongue au *Congrès français de chirurgie* de 1886, de Trèves (1886), enfin les articles de nos récents traités de chirurgie.

ÉTIOLOGIE ET PATHOGÉNIE. — Au point de vue étiologique, il importe de distinguer très nettement deux variétés de tumeurs veineuses communicantes : 1° les ***tumeurs veineuses traumatiques***, 2° les ***tumeurs veineuses congénitales.*** — La distinction entre ces tumeurs existe non seulement au point de vue pathogénique, mais elle est également marquée en ce qui concerne leur constitution anatomique.

J'aurais pu rattacher, comme l'ont fait quelques auteurs, l'histoire des tumeurs veineuses d'origine traumatique à celle des traumatismes craniens et en parler à propos des épanchements sanguins traumatiques sous-périostiques ; mais il m'a paru préférable d'en présenter l'étude dans un chapitre d'ensemble à propos des tumeurs des parties molles péricraniennes.

Tumeurs veineuses traumatiques. — Celles-ci succèdent à des traumatismes ayant déterminé une fracture du crâne (chute sur la tête, coup de pied de cheval, coup de bâton, etc.). Une esquille osseuse, un fragment enfoncé, une fissure osseuse, une disjonction des sutures ont provoqué la déchirure de la paroi du sinus ou d'une veine émissaire à son émergence ; le sang, qui s'insinue à travers la solution de continuité osseuse, décolle le périoste et forme un hématome traumatique superficiel, qui reste en communication permanente avec le sinus à travers la perforation demeurée béante. Il existe une circulation véritable à l'intérieur de la tumeur, circonstance qui les a fait considérer par le professeur Lannelongue comme de véritables « anévrysmes veineux traumatiques ».

Tumeurs veineuses congénitales. — Ces tumeurs sont les plus fréquentes. Il faut en décrire deux variétés : la hernie congénitale du sinus ou sinusocèle et l'angiome péricranien.

1° La ***hernie congénitale du sinus*** est comparée par Heinecke, par Chipault, à une méningo-encéphalocèle. Cet auteur écrit : « La tumeur uniloculaire à paroi identique à celle du sinus, étranglée à sa base, joue, relativement à une partie de dure-mère contenant un sinus, le rôle qu'une méningocèle joue vis-à-vis d'une partie de dure-mère dépourvue de cavité veineuse. » La pathogénie du sinusocèle serait à rapprocher de celle de l'encéphalocèle ; on serait en présence d'un vice de développement dans lequel la lésion de la paroi osseuse est secondaire. Mais la hernie congénitale du sinus n'est pas admise par tous les auteurs. Dufour, Duplay, Gayraud, Martin admettent que la lésion osseuse est la première en date ; il se produirait, particulièrement au voisinage du sinus longitudinal supérieur, au niveau des fossettes qui logent les glandes de Pacchioni, un travail de raréfaction osseuse, d'ostéite raréfiante, de nature mal définie, susceptible de se développer à tout âge et qui aboutirait à la perforation de l'os, celle-ci se produisant soit au niveau du sinus, soit au niveau des lacs sanguins de Trolard. La hernie du sinus se produirait secondairement et progressivement à travers l'orifice de perforation, à la façon d'une hernie abdominale au niveau d'un point faible de la paroi.

2° La tumeur reconnaît parfois pour origine un ***angiome péricranien***, cutané ou sous-cutané ; le fait a été mis en évidence par Martin, par Treves et par un certain nombre d'autopsies analysées dans le mémoire de Lannelongue au *Congrès de chirurgie de 1886* ; de l'angiome partent des veines généralement multiples et dilatées, qui unissent la tumeur au sinus longitudinal supérieur en traversant les os. Le professeur Lannelongue, cherchant à expliquer la genèse des accidents dans les cas où un angiome épicranien a été le point de départ des accidents, écrit : « Remontant à la période embryonnaire ou fœtale, c'est-à-dire à une époque où l'ossification du crâne est en voie de formation, siégeant à proximité des sutures ou des fontanelles, aucune résistance osseuse ne saurait s'opposer à la dilatation graduelle des veines émissaires. » Or ce sont ces veines qui mettent en relation les circulations intra et extracraniennes. Lannelongue ajoute qu'il pense « que le trouble circulatoire, local, primitif, rend le travail d'ossification imparfait et inégal, dans la région atteinte, ce qui rendrait compte des lésions observées du côté du squelette ».

ANATOMIE ET PHYSIOLOGIE PATHOLOGIQUES. — On conçoit, d'après ce qui vient d'être dit de la pathogénie des tumeurs veineuses communicantes, que les caractères anatomiques de ces tumeurs varient avec leur origine.

Les ***épanchements sanguins communicants d'origine trau-***

matique ont été observés au niveau ou au voisinage du sinus longitudinal supérieur, surtout dans sa partie antérieure ; mais il n'est pas impossible qu'on les observe aussi au niveau du sinus latéral.

La situation occupée par la collection sanguine par rapport aux enveloppes péricraniennes dépend de l'époque à laquelle la lésion est observée. Au début, la tumeur veineuse est profondément située entre l'os et le périoste ; mais elle devient de plus en plus superficielle à mesure qu'elle se développe : elle use le périoste et vient se mettre au contact de l'aponévrose épicranienne ; elle peut même devenir sous-cutanée. Exceptionnellement, on a vu un hématome intracranien, situé entre la dure-mère décollée et la paroi osseuse du crâne, coexister avec la poche extracranienne, constituant une tumeur en sablier. En pareil cas, c'est la poche intracranienne qui communique directement avec le sinus, servant ainsi de trait d'union entre ce dernier et la poche externe (Gérard-Marchant).

A la coupe, la tumeur se présente sous l'aspect d'une cavité uniloculaire remplie de sang veineux, liquide, non coagulé, phénomène qui s'explique par la circulation véritable qui se fait du sinus dans la tumeur.

Cette cavité n'a pas de paroi propre ; elle est limitée superficiellement par les enveloppes péricraniennes et profondément par la paroi osseuse. Les parties molles péricraniennes peuvent avoir conservé leur disposition et leur texture normales, lorsque la tumeur sanguine est encore profondément située ; mais, à mesure qu'elle se développe, les tissus refoulés s'altèrent dans leur texture, leur consistance, leur coloration ; les différentes couches péricraniennes se confondent, s'amincissent au point qu'on ne peut plus les distinguer ; elles sont remplacées par un tissu feutré, lamellaire. Dans certains cas, la peau peut être considérablement amincie et ressemble, comme chez le malade de Hutin, à une mince pelure prête à laisser exsuder le sang qu'elle recouvrait (le malade portait sa tumeur depuis cinquante-deux ans).

La paroi osseuse profonde est formée par l'os seul ou recouvert de son périoste, ce qui est plus rare ; l'os présente à ce niveau un orifice de perforation à travers lequel le sang circule du sinus dans la poche sanguine ; cet orifice se présente sous la forme d'une fente, d'un pertuis, d'un orifice circulaire ou étoilé.

La communication de l'épanchement avec la circulation veineuse intracranienne se fait soit *directement* avec le sinus, soit *indirectement* par l'intermédiaire des veines du diploé ou des veines afférentes du sinus.

Dans le cas de ***hernie du sinus***, la tumeur est formée par une cavité uniloculaire, présentant une paroi presque identique à celle du sinus ; la paroi propre est doublée, d'une part, par la paroi osseuse sur laquelle elle repose, d'autre part, par les enveloppes péricraniennes

plus ou moins modifiées. Ces hernies du sinus siégeaient dans les cas observés, d'une façon à peu près constante, sur la ligne médiane de l'occipital (Heinecke). La tumeur est souvent étranglée à sa base comme l'encéphalocèle, et, comme cette dernière malformation, on l'a vue s'accompagner d'hydrocéphalie. Elle communique avec le sinus par un orifice unique.

Lorsque la tumeur est constituée par un ***angiome communicant***, la texture est bien différente. La tumeur, qui a débuté superficiellement (Lannelongue), est représentée tantôt par une cavité cloisonnée par des tractus fibreux et vasculaires, qui lui donnent un aspect aréolaire, tantôt par un véritable angiome. Les enveloppes qui l'entourent sont plus ou moins profondément modifiées; la peau prend parfois un aspect vasculaire très marqué; on y voit de nombreux vaisseaux sinueux et tortueux; elle a subi une véritable transformation angiomateuse. La paroi osseuse sous-jacente présente généralement des orifices multiples, qui sont parfois si petits qu'ils échappent à la vue et que leur existence ne peut être démontrée que par une injection de liquide ou d'air, poussés dans le sinus longitudinal supérieur (Dufour). Dans un cas de Lannelongue, la tumeur adhérait à la membrane fibreuse, qui sépare les deux moitiés du pariétal par un pédicule formé de petites veines dilatées qu'on pouvait suivre jusque dans la cavité du sinus, depuis leur origine dans la tumeur épicranienne. A la périphérie de la tumeur, et surtout dans les cas anciens, on peut observer un bourrelet de consistance osseuse, plus ou moins saillant, analogue au bourrelet qu'on rencontre dans le céphalématome. L'existence de ces tumeurs angiomateuses a été signalée au front, au niveau de la petite fontanelle et de la tubérosité occipitale. La communication avec la circulation veineuse intracranienne se fait soit directement avec la cavité du sinus, soit indirectement par l'intermédiaire des veines du diploé ou des veines afférentes du sinus.

SYMPTOMATOLOGIE. — Au début, même lorsqu'elle est d'origine traumatique, la tumeur veineuse passe souvent inaperçue et n'est reconnue que par hasard.

Quelle qu'en soit l'origine, les tumeurs veineuses communicantes présentent un certain nombre de *caractères communs,* que je vais d'abord exposer. Nous verrons plus tard, à propos du diagnostic, les caractères distinctifs de chaque variété.

La tumeur SIÈGE au niveau ou au voisinage d'un sinus. Le VOLUME est généralement celui d'une grosse noix; il est sujet, dans certaines conditions, à des variations, variations qui prouvent, comme nous allons le voir, que la tumeur est formée par du sang veineux et qu'elle subit l'influence des modifications de la circulation veineuse intracranienne. Ces variations se produisent sous l'influence des positions

données à la tête, de la compression des jugulaires internes et des mouvements respiratoires.

Le volume peut changer suivant la position donnée à la tête ; l'inclinaison forcée en avant et la flexion de la tête favorisent l'apparition de la tumeur, qui peut doubler ou tripler de volume, sans que celui-ci dépasse en général le volume d'un œuf de poule ; lorsque la tête est maintenue droite et fixe, la tumeur peut s'affaisser et même disparaître complètement ; les effets produits par le renversement de la tête en arrière sont variables ; tantôt on a signalé l'accroissement, tantôt la diminution de la tumeur ; ces différences sont probablement sous la dépendance de certaines conditions anatomiques et de la communication plus ou moins facile de la tumeur avec le sinus longitudinal supérieur. La compression des veines jugulaires a, comme Dupont l'a démontré, une action certaine sur le volume de la tumeur veineuse, qui, si elle est primitivement réduite, augmente progressivement de volume au fur et à mesure de la compression veineuse.

L'influence des profonds mouvements respiratoires est également évidente ; il est rare que les mouvements respiratoires normaux influencent le volume de la tumeur ; mais, dans les inspirations profondes, elle diminue et augmente, au contraire, dans les respirations forcées, dans les efforts.

La FORME est arrondie et le plus souvent régulière ; cependant on a vu des tumeurs irrégulières ; ainsi, chez la malade de Duplay, la tumeur mesurait 1 centimètre dans le sens antéro-postérieur et 7 centimètres dans le sens transversal ; « de son extrémité inférieure et externe partait un prolongement étendu sur le temporal droit ; on aurait dit une veine variqueuse, tortueuse et bosselée, ayant 2 centimètres à son origine et se rétrécissant de plus en plus jusqu'à l'apophyse mastoïde droite, derrière laquelle elle se terminait ».

Au niveau de la tumeur, tantôt les téguments ont conservé leur aspect normal, tantôt ils sont amincis ou violacés. La tumeur est molle, dépressible, parfois franchement fluctuante ; dans certains cas, où elle est probablement formée par un angiome, elle donne au palper la sensation d'un tissu spongieux.

Les tumeurs veineuses sont RÉDUCTIBLES ; c'est là un caractère clinique important. Cette réduction, obtenue par compression digitale, se fait d'une façon lente et continue ; elle peut s'accompagner de douleurs de tête, d'éblouissements, d'étourdissements, etc. ; elle est parfois incomplète ; il persiste alors le tissu mou et spongieux de la tumeur. Après réduction de la tumeur, on peut sentir parfois avec le doigt, à la surface du crâne, des inégalités, un rebord osseux, un ou plusieurs orifices ; chez les malades de Duplay et de Giraldès, le doigt, appliqué sur l'orifice de perforation osseuse, rendait impossible la reproduction de la tumeur. Pour montrer que le contenu de la tumeur, lorsque celle-ci se réduit, s'échappe bien par l'orifice osseux

et non par les vaisseaux de la circonférence, qu'il y a communication en un mot avec la cavité cranienne, on peut avoir recours au procédé suivant : on établit autour de la tumeur une compression circulaire à l'aide d'un anneau d'ivoire ou de plomb, qui l'isole complètement de la circulation extracranienne ; on comprime alors la tumeur, qui se réduit complètement, preuve que son contenu se vide par l'orifice osseux de perforation cranienne.

Les battements, le bruit de souffle qu'on perçoit dans les anévrysmes font généralement défaut; cependant on a signalé l'existence de légères pulsations (Pott, Duplay) dues soit à l'influence des mouvements respiratoires, soit à la transmission des battement du cerveau, et, d'autre part, Duplay a entendu un bruit de piaulement faible et intermittent au centre de la tumeur.

Les troubles fonctionnels observés sont inconstants et généralement peu prononcés : les tumeurs communicantes, en effet, sont ordinairement bien tolérées. Cependant on a signalé, chez certains sujets, dans les changements de position de la tête, un sentiment de malaise accompagné de douleurs et de vertiges ; nous avons vu également que la réduction de la tumeur pouvait provoquer certains troubles ; les mêmes accidents (vertiges, vomissements, somnolence) ont été observés à la suite de manipulations prolongées de la tumeur.

DIAGNOSTIC. — Le diagnostic, basé sur la recherche des symptômes précédents, est généralement facile. Il est cependant des cas où il peut présenter quelques difficultés.

Diagnostic différentiel. — La confusion n'est pas possible avec les tumeurs anévrysmales, dont les battements, l'expansion et le souffle sont caractéristiques.

Le diagnostic avec l'angiome sous-cutané non communiquant est basé sur le résultat de l'expérience suivante : qu'on exerce autour de la tumeur, comme je l'ai décrit précédemment, une compression circulaire et qu'on essaie de la réduire, s'il s'agit d'un angiome sous-cutané non communiquant, il sera impossible de le réduire, les voies d'échappement du sang se trouvant fermées par la compression ; si on a eu soin de réduire la tumeur avant d'exercer la compression, on verra celle-ci, s'il n'existe aucune communication avec la circulation intracranienne, demeurer affaissée jusqu'au moment où cessera la compression.

Un bon signe de la communication intracranienne est, je le répète, la possibilité qu'on a parfois d'empêcher la reproduction de la tumeur réduite en appliquant le doigt sur l'orifice osseux de communication.

Les tumeurs veineuses d'origine congénitale peuvent être confondues avec l'encéphalocèle, lorsque celle-ci est réductible ; mais, dans l'encéphalocèle, la réductibilité n'est jamais aussi complète ; la tumeur

présente parfois des battements synchrones au pouls et d'autres malformations concomitantes; lorsque la tumeur est formée seulement par les méninges (MÉNINGOCÈLE), elle est transparente et pédiculée. La compression des jugulaires reste sans action sur le volume de la méningo-encéphalocèle.

Le diagnostic avec un ABCÈS FROID A LA FOIS EXTRA ET INTRACRANIEN doit être basé sur l'analyse des antécédents, l'époque à laquelle a apparu la tumeur, sur l'état général, sur les résultats de la ponction exploratrice, qui renseigne sur la nature du liquide contenu.

Le diagnostic peut encore être discuté avec les KYSTES DERMOÏDES, dont le siège d'élection est au niveau de la fontanelle antérieure et qui sont toujours et complètement irréductibles; avec le CÉPHALÉMATOME, qui existe chez le nouveau-né, succède à un accouchement laborieux, occupe un siège de prédilection au niveau de l'angle postéro-supérieur du pariétal droit et n'est pas réductible.

Dans tous les cas difficiles, il faut poser en principe qu'on peut sans danger recourir à une ponction exploratrice de la tumeur faite d'une façon rigoureusement aseptique : cette ponction renseignera sur la nature du contenu de la tumeur.

Diagnostic de la variété de tumeur veineuse. — Reste un point du diagnostic qu'il est intéressant d'établir : c'est la *nature* de la tumeur veineuse communicante? Est-elle d'origine traumatique ou d'origine congénitale? Il faut tenir compte, en pareil cas, des commémoratifs; la notion d'un traumatisme antérieur permet de supposer l'existence d'une tumeur veineuse d'origine traumatique.

Parmi les tumeurs d'origine congénitale, on peut se demander si on est en présence d'une hernie du sinus (sinusocèle) ou d'un angiome communicant. En cas d'angiome, la réductibilité de la tumeur est moins complète; les téguments présentent souvent, au niveau de celle-ci, une transformation angiomateuse, la fluctuation est moins nette que dans le sinusocèle, à cause de la constitution spongieuse de la tumeur. Il faut noter aussi que l'angiome est plus fréquent que le sinusocèle.

PRONOSTIC. — Le pronostic est généralement bénin ; la tumeur évolue d'une façon lente, puisque, chez le malade de Hutin, elle avait mis cinquante-deux ans à évoluer, et n'occasionne qu'une difformité plus ou moins gênante. Cependant elle a provoqué parfois des troubles fonctionnels, et elle expose aussi à certaines complications d'origine traumatique, telles que l'ouverture de la tumeur, qui peut être suivie d'hémorragie, d'introduction de l'air dans le sinus et d'infection phlébitique.

TRAITEMENT. — La thérapeutique des tumeurs veineuses communicantes a subi des modifications en rapport avec les progrès de

la chirurgie moderne. On se contentait autrefois de recourir à la protection et à la compression de la tumeur pour en empêcher le développement, et l'on avait imaginé dans ce but divers appareils. Actuellement, on n'hésite pas à conseiller l'extirpation de la tumeur dans certaines conditions ; ce sont ces conditions qu'il nous faut d'abord déterminer. Il n'est pas utile d'opérer toutes les tumeurs veineuses communicantes; il ne faut recourir à l'intervention chirurgicale que dans les cas où la tumeur augmente de volume, où elle détermine des troubles fonctionnels, et surtout lorsque les téguments amincis à sa surface menacent de se rompre; il faut tenir compte aussi, dans la conduite à suivre, de l'origine de la tumeur ; dans les tumeurs veineuses d'origine traumatique, Lannelongue conseille de recourir tout d'abord à la compression directe, qui aura pour but d'immobiliser les fragments osseux de la fracture et de favoriser la cicatrisation des vaisseaux ouverts, en s'opposant à la circulation du sang dans l'hématome; plus la compression sera exercée à une époque rapprochée du traumatisme, plus elle offrira de chances de succès.

Lorsque l'intervention chirurgicale est jugée nécessaire, comment doit-elle être conduite ?

Ici encore, il faut tenir compte de la nature de la tumeur : dans le cas d'hématome traumatique, il n'existe pas de sac à proprement parler dont on puisse faire la dissection et qu'on puisse lier à sa base ; il faut, pour oblitérer la communication entre le sinus et le foyer sanguin épanché, mettre à nu le sinus par la trépanation dans une étendue suffisante pour en pratiquer la suture latérale ou la ligature totale.

Dans le cas d'une tumeur d'origine congénitale, qu'il y ait hernie du sinus ou angiome péricranien, il faut mettre à nu l'enveloppe extérieure de la tumeur et disséquer celle-ci jusqu'au niveau de son pédicule, sur lequel on devra placer une ou plusieurs ligatures au ras de la paroi cranienne. La tumeur sera ensuite extirpée d'un coup de ciseaux.

4° TUMEURS GAZEUSES OU AÉRIENNES. — PNEUMATOCÈLE DU CRÂNE.

DÉFINITION. — La pneumatocèle est constituée par un épanchement d'air *situé sous le périoste cranien décollé et non déchiré*; la tumeur gazeuse ainsi formée est consécutive à la filtration de l'air à travers une perforation intéressant les parois osseuses des cavités aériennes annexes du crâne (cellules mastoïdiennes, sinus frontal). Il existe donc deux variétés de pneumatocèle : la pneumatocèle **frontale** et la pneumatocèle **mastoïdienne** ou **mastoïdo-occipitale.**

La pneumatocèle est une affection *rare* ; en réunissant les statistiques de Crétal (1904) et de Mac Arthur (1905), on arrive à un total de

38 observations publiées dans la littérature médicale. Sur ces 38 observations, 15 concernent des pneumatocèles frontales, 23 des pneumatocèles de la région mastoïdienne.

DIVISION. — Suivant les causes qui ont présidé à la perforation osseuse, la pneumatocèle est d'**origine traumatique**, d'**origine inflammatoire** ou **spontanée**.

Dans la **pneumatocèle traumatique**, la perforation osseuse succède soit à une fracture intéressant la paroi antérieure très mince du sinus frontal, ce qui est le cas le plus fréquent, soit à une fracture de la table externe de l'apophyse mastoïde. Cette variété de pneumatocèle traumatique mastoïdienne est exceptionnelle.

La **pneumatocèle d'origine inflammatoire ou pathologique** est consécutive à une lésion d'*ostéite* frappant les parois osseuses des sinus frontaux ou des cellules mastoïdiennes et aboutissant à la nécrose et à la perforation de ces parois. L'ostéite reconnaît des causes diverses : la syphilis, la tuberculose, l'ostéomyélite, l'actinomycose. Des sinusites frontales, des inflammations suppurées des cavités de l'oreille, peuvent aussi provoquer l'ulcération et la perforation de la muqueuse, avec ostéite sous-jacente et perforation secondaire de l'os. Témoin les observations rapportées dans le mémoire de Thomas concernant des lésions inflammatoires du sinus frontal et celle plus récente de Malapert et Gobillot, qui a fait l'objet, en 1899, d'un rapport du professeur Berger à la *Société de chirurgie*, et dans laquelle la pneumatocèle semblait s'être développée à la suite d'une otite moyenne suppurée. « L'infection des cavités auditives amènerait la production d'une nécrose limitée de leurs parois osseuses, vers leur surface externe, probablement au niveau de l'antre ou des cellules mastoïdiennes; l'air pénétrant dans ces cavités, au moment des efforts, serait chassé au travers de la petite perforation, en décollant le périoste, et viendrait former dans les parties molles la tumeur gazeuse » (Berger).

On admet enfin l'existence d'une troisième variété de pneumatocèle, la **pneumatocèle spontanée**. Il paraît hors de doute, contrairement à l'opinion des anciens auteurs, que ce groupe des pneumatocèles spontanées est moins nombreux qu'on ne l'a supposé pendant longtemps. Il est permis de se demander, en effet, si, dans bien des cas qui ont été publiés, sous la dénomination de pneumatocèle spontanée, on n'a pas méconnu dans les antécédents du malade l'existence d'une inflammation du sinus frontal ou de l'appareil auditif, même passagère, jouant le rôle de cause prédisposante et susceptible d'expliquer l'apparition tardive de la pneumatocèle. Il est donc probable que, sous l'influence d'une analyse plus rigoureuse des faits, le nombre des pneumatocèles spontanées est appelé à diminuer au profit des autres variétés.

Ces réserves faites, il n'en faut pas moins reconnaître que l'existence de la pneumatocèle spontanée ne paraît pas douteuse. Elle serait la conséquence d'une *sorte d'atrophie progressive*, de *résorption osseuse*, entraînant la perforation véritablement spontanée ou sous l'influence d'un traumatisme léger (éternuement, insufflation d'air dans les cavités de l'oreille par le procédé de Politzer) des parois externes des cavités aériennes (S. Duplay). Beaucoup d'auteurs parmi lesquels Hyrtl, Sauvage, Toynbee, Huschke, Tillaux, Poirier ont insisté sur les modifications que subit le crâne à l'état sénile. Ces modifications ont pour conséquence la déhiscence spontanée du *tegumen tympani,* l'accroissement des cavités sinusales et des cellules mastoïdiennes par raréfaction et atrophie de leurs parois, pouvant aller jusqu'à la perforation spontanée complète. Ces phénomènes se passent au niveau de la lame externe de la mastoïde et au niveau du frontal. Il suffirait parfois d'un léger coup d'ongle au front pour ouvrir le sinus (Poirier). Une fois la perforation osseuse établie, on conçoit qu'il suffise d'un traumatisme léger ou d'une cause quelconque augmentant la pression de l'air à l'intérieur du sinus frontal ou des cavités de l'oreille (éternuement, effort, etc.) pour provoquer la déchirure de la muqueuse qui tapisse ces cavités et déterminer la production de la tumeur; peut-être même certaines modifications concomitantes de la muqueuse peuvent-elles favoriser la déchirure de cette membrane.

On s'est demandé si, dans certains cas, la pneumatocèle spontanée ne *relevait pas d'une disposition anatomique spéciale.* Mac Arthur dit que, théoriquemont, on peut invoquer comme cause prédisposante l'amincissement congénital de la paroi osseuse du sinus frontal ou des cellules mastoïdiennes.

Helly a émis l'hypothèse que l'air pourrait s'insinuer sous le périoste en suivant les canaux vasculaires qui traversent la paroi osseuse.

Enfin le professeur Kirmisson (*Société de chirurgie,* 1899) a attribué un rôle dans la production de la pneumatocèle mastoïdienne à la zone criblée rétro-méatique qu'on observe chez les enfants, mais qu'on peut également retrouver chez l'adulte (cette disposition était nette sur un crâne adulte présenté par Kirmisson); à ce niveau, l'os est criblé d'une multitude de petits orifices par lesquels s'établit une communication large et facile entre l'antre mastoïdien et la face externe de l'os. « Il est fort intéressant de noter que la communication entre la tumeur et l'oreille moyenne, que le passage de l'air en un mot, se fait par ces orifices de la lame criblée » (Kirmisson).

En tout cas, quelle que soit la cause qui ait présidé à la perforation de l'os, il faut, pour que la pneumatocèle se produise, qu'il y ait une augmentation brusque de la pression à l'intérieur du sinus frontal ou des cavités de l'oreille sous l'influence d'un effort (tel l'éternuement,

l'action de se moucher) et que l'air soit chassé violemment à travers la solution de continuité osseuse sous le périoste qu'il décolle.

HISTORIQUE. — La première observation connue de pneumatocèle est celle publiée par Duverney, en 1703, dans les *Mémoires de l'Académie royale des sciences.* Jarjavay, en 1850, décrit pour la première fois, dans le *Compendium de chirurgie*, la tumeur gazeuse du crâne sous le nom de pneumatocèle. Depuis cette époque, ont paru de nombreux travaux qui nous ont fait bien connaître la pneumatocèle ; parmi ces travaux, il faut citer ceux de Hyrtl, *Comptes rendus de l'Académie des sciences de Vienne* (1858) ; de Costes (de Bordeaux), Mémoire du *Moniteur des hôpitaux* (1856) sur les tumeurs emphysémateuses du crâne; les thèses de Voisin, Paris (1863); de Thomas (Paris, 1865); de Grabinski, Montpellier (1869); les travaux de Wernher (1873) et Heineke ; la thèse de Brunswick (1883) ; la thèse de Miquel (Paris, 1892) ; les communications du professeur Le Dentu en 1895, du professeur Berger et du professeur Kirmisson à la *Société de chirurgie de Paris,* en 1899 ; les articles de nos dictionnaires et de nos traités classiques; la thèse de Crétal sur la pneumatocèle frontale (Lille, 1904) ; l'article de Mac Arthur (Chicago), in *The Journ. of the American medical Association* (1905, vol. XLIV, p. 1418).

ANATOMIE PATHOLOGIQUE. — On a discuté sur le siège occupé par l'épanchement gazeux; il est généralement admis aujourd'hui que l'opinion de Thomas est la vraie et que l'air occupe l'espace compris *entre le périoste non déchiré, décollé plus ou moins loin, et les os du crâne.* L'incision de la tumeur a permis de constater, dans certains cas, le décollement du périoste ; il est ordinairement limité par l'adhérence de la membrane fibreuse aux sutures.

Lésions osseuses. — L'os, au contact de la tumeur, a présenté parfois un orifice de perforation très net, établissant une communication entre la pneumatocèle et les cavités aériennes voisines : mais il n'en a pas toujours été ainsi, et, dans plusieurs observations, on n'a pas pu, même à l'autopsie, ou pendant le cours d'une opération, déceler l'existence d'un orifice de communication, communication qui est cependant nettement établie par les caractères cliniques de la tumeur (réductibilité, augmentation de volume pendant les efforts).

Quoi qu'il en soit, la surface osseuse en contact avec la poche aérienne est inégale, irrégulière, formée de saillies et de dépressions, saillies qui parfois sont assez élevées. Quelques auteurs ont comparé son aspect à celui de la pierre ponce. Pour expliquer l'origine de ces irrégularités, Thomas admet que « l'air infiltré sous le péricrâne décolle peu à peu cette membrane, mais d'une façon irrégulière. Les dépressions correspondent aux points où le péricrâne a cédé dès le

début, les saillies aux points où il a conservé pendant un certain temps des adhérences avec les os. Ces saillies résulteraient de productions osseuses ou cartilagineuses sécrétées par le péricrâne distendu, mais encore adhérent aux os » (Terrier). Une observation récente de Sonnenburg semble confirmer l'opinion émise par Thomas sur le rôle du périoste. Peut-être aussi s'agit-il là, dans bien des cas, d'un reliquat du travail d'ostéite qui a abouti à la production de la pneumatocèle. Enfin le professeur Kirmisson, qui fait jouer un rôle à la lame criblée rétroméatique dans la pathogénie de la pneumatocèle mastoïdienne, comme nous l'avons dit précédemment, attribue aux nombreux pertuis de la lame criblée l'aspect rugueux et les aspérités de l'os; pour cet auteur, la communication entre la tumeur et l'oreille moyenne se ferait non par un orifice unique de certaines dimensions, mais par ces nombreux pertuis. « Ce fait indiquerait que, dans plusieurs observations, on n'ait pas pu, même à l'autopsie, ou pendant le cours d'une opération, déceler l'existence d'un orifice de communication » (Kirmisson).

Dans le cas de pneumatocèle mastoïdienne, la communication peut se faire avec les cellules mastoïdiennes ou avec l'attique (Malapert). De plus, dans le cas cité par cet auteur, il existait une disposition anatomique curieuse: le tympan était scléreux et ne présentait pas de perforation appréciable ; la tumeur communiquait à la fois avec la trompe d'Eustache, par laquelle on pouvait l'insuffler, par un orifice situé en arrière de la membrane du tympan, et avec le conduit auditif externe, par où s'échappait l'air quand on la vidait par la pression, grâce à un second orifice situé en dehors de la membrane du tympan.

Dans un cas de pneumatocèle frontale traumatique, observée par le professeur Le Dentu, la disposition des lésions était assez spéciale ; indépendamment des lésions situées sur la paroi antérieure du sinus frontal, il existait une fissure de la paroi postérieure du sinus avec infiltration de l'air à l'intérieur du crâne sous la dure-mère décollée.

Le *tconenu* de la tumeur est formé par de l'air atmosphérique légèrement modifié dans sa constitution par son contact avec les tissus ; Fordos, dans ses analyses, a démontré qu'il était moins riche en oxygène, plus riche en azote et en acide carbonique. Dans les pneumatocèles pathologiques, on peut trouver dans la cavité de la tumeur du pus au contact de l'os infecté et carié; la muqueuse du voisinage présente des altérations inflammatoires.

SYMPTOMES. — La pneumatocèle a été généralement observée chez l'adulte ; néanmoins de Bary a rapporté un cas de pneumatocèle mastoïdienne chez l'enfant. Le plus souvent la tumeur gazeuse n'existe que d'un côté ; cependant on l'a vue se développer des deux côtés du crâne. Il y a, au point de vue symptomatique, à étudier :

1° Des symptômes qui sont communs à toutes les pneumatocèles,

quelle qu'en soit la nature, et qui caractérisent la tumeur aérienne;

2° Des symptômes particuliers en rapport avec le siège de la pneumatocèle et avec la cause qui l'a produite.

Symptômes communs. — La pneumatocèle est une tumeur lisse, de forme arrondie ou ovale, quelquefois allongée. Elle est généralement unique, mais elle peut être double (Voy. fig. 81); une malade de R. Lefort portait deux tumeurs limitées au frontal; celui de Balassa, deux tumeurs mastoïdiennes. Le volume est variable suivant l'époque d'évolution de la tumeur; au début, elle a la dimension d'une noix, d'un œuf de pigeon; puis on la voit grossir progressivement; chez le malade de Malapert, la tumeur mesurait, dans son diamètre horizontal, 10 centimètres et, dans son diamètre vertical, 5 à 6 centimètres. La figure 80 représente une volumineuse pneumatocèle d'origine mastoïdienne observée par Mac Arthur. Il peut arriver que la tumeur, d'abord limitée à un côté du crâne, augmente peu à peu de volume et envahisse le côté opposé de la tête; souvent cependant la tumeur est limitée dans son développement par l'adhérence du périoste aux sutures craniennes. La tumeur est élastique et *sonore*. A sa périphérie, on a noté, dans quelques cas, l'existence d'un bourrelet assez analogue à celui qu'on rencontre dans certaines collections sanguines de la même région et dû sans doute à la prolifération du périoste décollé. La pneumatocèle n'est pas animée de battements. Elle est *réductible* partiellement ou totalement par des pressions méthodiques exercées à sa surface; après la réduction, la peau qui la recouvre est comme plissée, et alors on sent la paroi osseuse du crâne dénudée et recouverte de rugosités plus ou moins apparentes. La réductibilité s'est

Fig. 80. — Pneumatocèle mastoïdienne (cas de Mac Arthur).

accompagnée dans un certain nombre de cas de phénomènes spéciaux; le malade de Malapert avait une sensation de crépitation dans l'oreille; ailleurs les malades ont accusé un bruit de claquement, de sifflement, une sensation de courant d'air dans le pharynx (Wernher), des étourdissements, ou des accès de suffocation (Jarjavay); parfois l'auscultation de la région malade a permis au chirurgien de percevoir les mêmes bruits pathologiques au moment des grands efforts. Lorsque la tumeur ainsi réduite est abandonnée à elle-même, elle ne tarde pas à se reproduire peu à peu, insensiblement; mais, sous l'influence des efforts, elle réapparaît avec rapidité; elle se gonfle parfois par poussées successives. On peut également faire apparaître la tumeur en insufflant de l'air par la trompe d'Eustache. Chez le malade de Malapert, la tumeur restait réduite pendant la nuit et ne se montrait au réveil qu'après quelques efforts. Telle est la physionomie clinique de la pneumatocèle en général; il nous reste à décrire maintenant les caractères particuliers en rapport avec le siège de la pneumatocèle et avec la cause qui l'a produite.

Symptômes particuliers. — La pneumatocèle de la région mastoïdienne siège en arrière et au-dessus du conduit auditif externe (fig. 80). Elle s'accompagne parfois de modifications de la fonction auditive : chez le malade de Malapert, « l'ouïe du côté droit est affaiblie et présente une particularité assez spéciale; tandis que le bruit d'une montre est perçu à 25 centimètres quand la tumeur est gonflée, il ne l'est plus qu'à 10 centimètres quand la tumeur est réduite; la pneumatocèle paraissait jouer ici le rôle de caisse de résonance. De plus, le malade perçoit des bruits subjectifs intermittents dans l'oreille droite, à peine accusés quand la poche est gonflée, beaucoup plus accentués dans l'état de vacuité de la tumeur ».

La pneumatocèle de la région frontale (fig. 81) occupe la partie latérale du frontal, au-dessus du sourcil, et se prolonge vers l'apophyse orbitaire externe. Les sifflements, les bruits anormaux ont leur maximum à la racine du nez. De l'exophtalmie a été signalée dans un cas de Jarjavay, où le périoste de la voûte orbitaire avait été décollé par l'air. Dans la majorité des pneumatocèles frontales, l'odorat était conservé ; cependant on notait de l'anosmie chez le malade de Jarjavay.

Suivant la *cause* qui l'a produite, la pneumatocèle peut présenter certains caractères particuliers : en cas de pneumatocèle spontanée, la tumeur n'est pas douloureuse et ne provoque aucun retentissement sur l'état général; on a signalé cependant, dans certains cas, des étourdissements passagers et des maux de tête. La peau qui la recouvre a conservé ses caractères normaux.

La pneumatocèle traumatique, au contraire, est douloureuse; la peau porte les traces de la violence extérieure, elle est contusionnée, ecchymotique, parfois même sectionnée; parfois, à la palpation, on

peut sentir des irrégularités, des enfoncements au niveau de la surface de l'os lésé. La tendance à la guérison spontanée est la règle, lorsque le traitement par la compression est appliqué dès le début.

Lorsque la pneumatocèle est pathologique, la tumeur est également douloureuse, et la peau présente des lésions inflammatoires (œdème, rougeur, chaleur), indices de la propagation aux parties superficielles, de l'inflammation partie du tissu osseux sous-jacent. A la palpation, on révèle l'existence de points douloureux sur le squelette; à la percussion, la sonorité peut être diminuée par la présence de pus dans la cavité; une ponction exploratrice fournit du pus mélangé à l'air. On rencontre enfin dans les antécédents du malade de la tuberculose, de la syphilis ou des lésions de sinusite et de mastoïdite.

Fig. 81. — Pneumatocèle sincipitale bilatérale (cas de J. Mason Warren's) (d'après Cushing).

L'état général est en pareil cas plus ou moins profondément altéré.

ÉVOLUTION. — L'apparition de la tumeur aérienne a lieu tantôt brusquement, succédant immédiatement à un traumatisme ou à un effort, tantôt lentement d'une façon insidieuse. Dans les cas de Jarjavay, de Lecat, l'apparition de la pneumatocèle avait été précédée de l'existence d'une douleur fixe siégeant dans le point où devait apparaître ultérieurement la tumeur. Son accroissement est généralement progressif et peut atteindre, dans certains cas, des dimensions énormes, comme je l'ai indiqué précédemment. Mais la tumeur peut subir, au cours de son évolution progressive, des poussées qui en augmentent rapidement le volume. Parfois la pneumatocèle a une évolution véritablement aiguë; tel était le cas d'une fillette de trois ans observée par de Bary, chez laquelle la grosseur augmenta considé-

rablement dans l'espace de vingt-quatre heures. Enfin, dans certains cas, elle a des allures intermittentes; on la voit disparaître et réapparaître d'une façon spontanée. La guérison spontanée est même possible, puisque, dans le cas précédemment cité par de Bary, au bout de cinq jours, on constatait un affaissement marqué de la tumeur, qui prit l'aspect d'un sac flasque et qui, deux jours plus tard, avait complètement disparu.

DIAGNOSTIC. — Le diagnostic est généralement facile. Il est basé sur l'existence des caractères pathognomoniques de la tumeur : sonorité à la percussion, réductibilité, réapparition de la tumeur sous l'influence des efforts.

L'EMPHYSÈME TRAUMATIQUE du cuir chevelu ne saurait être confondu avec la pneumatocèle; il en diffère par la diffusion, l'absence du bourrelet qu'on rencontre souvent autour de la pneumatocèle et par l'existence de la crépitation gazeuse que provoquent les pressions digitales.

LES ANGIOMES sont bien des tumeurs réductibles et susceptibles d'augmenter de volume sous l'influence des efforts; mais leur coloration spéciale, les phénomènes vasculaires que révèlent souvent à leur niveau la palpation et l'auscultation, enfin et surtout l'absence de sonorité à la percussion sont des éléments suffisants de diagnostic.

Dans le cas déjà souvent cité de Malapert, un premier médecin consulté avait porté, en présence de la tumeur gazeuse le diagnostic d'ABCÈS et en avait pratiqué l'incision ; celle-ci fut suivie de l'affaissement de la tumeur, *mais il ne s'écoula que du sang*; la plaie se cicatrisa, et la tumeur s'étant reproduite fut de nouveau incisée à plusieurs reprises, sans que les incisions aient jamais donné du pus. En pareil cas l'absence de réaction inflammatoire, l'existence de la sonorité et la réductibilité de la tumeur n'étaient-elles pas des signes suffisants pour éclairer le diagnostic? Les mêmes signes permettront d'éviter l'erreur avec le KYSTE DERMOÏDE.

Le diagnostic ***étiologique*** sera basé sur l'analyse des antécédents : l'existence d'un traumatisme antérieur, suivi de la formation rapide de la tumeur, surtout à la région frontale, avec existence d'un enfoncement osseux, est en faveur de l'origine traumatique de la pneumatocèle.

En cas de pneumatocèle pathologique, la tumeur a évolué au milieu d'accidents inflammatoires locaux : la peau est rouge, chaude, œdématiée, tous phénomènes en relation avec la lésion d'ostéite sous-jacente. Le malade est un syphilitique, un tuberculeux, ou présente dans ses antécédents les accidents de l'inflammation du sinus frontal ou des cavités auriculaires.

Lorsque la tumeur survient chez un sujet âgé, en l'absence de tout

antécédent pathologique, et que la tuméfaction s'est développée lentement, la pneumatocèle est spontanée.

Dans certains cas enfin, la pneumatocèle de gros volume recouvre largement la surface du crane, il peut être difficile de savoir quel est ***son point d'origine*** : il faut, en pareil cas, tenir compte des renseignements fournis par le malade et des sensations particulières que peut déterminer soit du côté de l'oreille, soit du côté des fosses nasales, la réduction de la tumeur.

PRONOSTIC. — D'une façon générale, la pneumatocèle n'est pas une affection grave, et on peut dire avec Duplay que, si dans quelques cas des accidents sont survenus, cela tient bien plutôt au traitement employé qu'à la maladie elle-même. En effet beaucoup d'interventions ont été pratiquées à une époque où l'antisepsie et les moyens d'hémostase actuels n'étaient pas connus.

Il faut toutefois, au point de vue du pronostic, tenir compte de la variété étiologique qu'on observe.

La pneumatocèle spontanée n'est généralement pas grave ; mais elle n'a aucune tendance à la guérison spontanée et conduit à l'intervention chirurgicale.

La pneumatocèle traumatique est d'un pronostic favorable, parce que la fracture peut se réparer spontanément, si le traumatisme n'est pas trop considérable et si les précautions antiseptiques ont été observées.

Au contraire, le pronostic de la pneumatocèle pathologique est plus sérieux parce que l'affection qui lui a donné naissance est plus grave par elle-même et qu'elle peut entraîner à des opérations étendues.

TRAITEMENT. — Le but à poursuivre dans la thérapeutique de la pneumatocèle est l'évacuation de l'air épanché sous le périoste et la cicatrisation de l'orifice anormal par lequel il communique avec les cavités aériennes voisines. Plusieurs moyens ont été proposés pour atteindre ce but.

1° ***Évacuation et compression.*** — Le moyen le plus simple consiste, comme l'a conseillé Denonvilliers, à *vider* la poche de l'air qu'elle renferme, soit par des pressions manuelles si la tumeur est réductible, soit avec l'aspirateur dans le cas contraire, puis à exercer une *compression* méthodique et assez forte sur la poche évacuée à l'aide d'une bande de caoutchouc par exemple, dans le but de favoriser le recollement du péricrâne à l'os et de prévenir la réintroduction de l'air. Pour faciliter la production des adhérences entre le périoste et l'os, on a préconisé des *injections iodées* à l'intérieur de la tumeur.

2° ***Incision et tamponnement.*** — La méthode précédente ayant été souvent jugée insuffisante, on a préconisé l'*incision* de la tumeur faite au bistouri, suivie du curettage, de la rugination de la paroi

osseuse altérée et du *tamponnement* antiseptique de la cavité ainsi traitée; on peut espérer de cette façon obtenir l'oblitération de l'orifice de communication par bourgeonnement des parois de la cavité.

3° ***Opérations ostéo-plastiques.*** — Enfin le professeur Berger a proposé, après incision large de la tumeur, de déterminer le siège de la perforation et, s'il est possible, de fermer celle-ci par une opération ostéo-plastique dont le résultat serait assuré par la compression. Mais je ne crois pas que cette opération ait été exécutée.

Le professeur Berger est du reste le premier à reconnaître que, dans la plupart des cas où l'incision a été faite, on n'a pas pu découvrir le siège de la perforation ou des perforations très petites et masquées par les rugosités de la paroi cranienne, ce qui rend la méthode inapplicable.

Telles sont les méthodes thérapeutiques en présence; il nous reste à préciser dans quels cas elles sont applicables et les résultats qu'elles ont fourni.

Au point de vue des ***indications thérapeutiques***, il importe de tenir compte de la variété de pneumatocèle, car la thérapeutique varie suivant la cause des accidents :

S'agit-il d'une *pneumatocèle traumatique*, variété surtout fréquente au niveau du sinus frontal, la conduite à tenir varie suivant l'étendue des lésions. Si les désordres sont peu étendus, on peut compter sur la réparation spontanée du tissu osseux ; on commencera donc par faire la réduction de la tumeur ; si celle-ci est irréductible, on en videra le contenu par aspiration ; puis on exercera sur les téguments décollés une compression bien uniforme, pour faciliter le recollement du périoste. Les injections irritantes de teinture d'iode à l'intérieur de la poche aérienne me paraissent inutiles. Bien entendu, le chirurgien devra assurer en même temps l'antisepsie des fosses nasales pour éviter la sinusite frontale et l'infection du foyer de fracture; les mêmes précautions que pour une fracture du crâne sont à prendre ici. On peut, par cette méthode thérapeutique simple, obtenir la guérison dans les cas qui nous occupent.

Mais tous les cas de pneumatocèle traumatique ne sont pas aussi simples. Il peut exister, par exemple, au niveau du sinus frontal, une fracture de la table profonde du sinus en même temps que la pneumatocèle ; le cerveau peut être lésé, de l'air peut s'être insinué au contact du cerveau comme dans le cas du professeur Le Dentu, et l'intervention par le trépan peut être rapidement indiquée.

De même le chirurgien devra intervenir s'il s'est fait une infection du foyer de fracture et s'il existe du pus dans la pneumatocèle ; l'incision, la trépanation s'imposent ; la guérison de la fracture et de la pneumatocèle sera obtenue secondairement et simultanément.

En cas de *pneumatocèle spontanée*, on peut recourir d'abord à la ré-

duction de la tumeur suivie de compression; mais il ne faut pas attendre grand'chose de cette méthode, qui se montre souvent alors insuffisante. Je crois que le meilleur traitement consiste à inciser la poche et à laisser la plaie ouverte après l'avoir tamponnée avec de la gaze stérilisée ou antiseptique; on peut espérer de cette façon obtenir l'oblitération de l'orifice de communication par bourgeonnement secondaire des parois de la cavité. Je ne vois pas qu'il soit utile, pour la variété de pneumatocèle qui nous occupe, de s'attaquer à la paroi osseuse à l'aide de la curette; un simple grattage de l'os ne pourrait avoir pour résultat d'assurer la fermeture de l'orifice osseux.

Il serait plus logique alors de faire une trépanation de l'os au point supposé de la fistule osseuse, comme le préconise Crétal dans sa thèse; mais cette manière de faire me paraît excessive. On pourrait peut-être encore recourir à une opération ostéoplastique, comme l'a proposé Berger.

Le traitement de la *pneumatocèle pathologique* ne sera pas le même dans tous les cas. Si la cause des lésions est syphilitique, il faudra d'abord recourir au traitement spécifique et n'intervenir chirurgicalement qu'en présence d'un échec du traitement bien appliqué. En cas d'ostéite tuberculeuse ou consécutive à la propagation d'une inflammation de voisinage, il faudra, après incision de la peau et du périoste, s'attaquer à l'os malade, faire l'ablation des séquestres et des portions nécrosées, détruire les fongosités et traiter les lésions causales du côté du sinus frontal ou des cellules mastoïdiennes. La cavité ainsi créée sera tamponnée et drainée et la guérison obtenue par cicatrisation secondaire. C'est la conduite suivie par Strom (1902) dans un cas de pneumatocèle mastoïdienne, qui, deux ans après, était restée sans récidive.

RÉSULTATS THÉRAPEUTIQUES. — Plusieurs auteurs ont cherché à apprécier dans des statistiques d'ensemble les résultats thérapeutiques obtenus. Gérard-Marchant, sur un relevé de 10 cas, notait 2 morts et 7 fois des accidents graves (hémorragie ou suppuration). Mac Arthur, en 1905, sur un total de 33 cas, constate 17 guérisons, 6 récidives, 8 cas dont le résultat était douteux et 2 morts. Ces statistiques n'ont pas, à mon sens, une grande valeur, parce qu'elles sont faites de cas absolument dissemblables au point de vue étiologique et qu'on ne distingue pas entre les méthodes thérapeutiques employées; d'autre part, la plupart des cas opérés l'ont été avant la période antiseptique et à une époque où nos moyens actuels d'hémostase étaient inconnus. Il faudrait, en somme, pouvoir baser une opinion sur des faits récents: or ceux-ci sont trop peu nombreux. Toutefois l'hémorragie et l'infection sont des accidents qu'on peut aujourd'hui prévenir, et il ne me paraît pas douteux que les malades soient appelés à bénéficier d'une intervention chirurgicale lorsque celle-ci est indiquée. J'estime donc qu'il

faudra sans hésiter recourir d'emblée à l'opération dans les cas de pneumatocèle pathologique. En ce qui concerne les pneumatocèles traumatiques et spontanées, on aura recours également à l'opération, lorsque la compression simple aura échoué et que la pneumatocèle deviendra, par son volume, disgracieuse et gênante.

II. — TUMEURS DE LA PAROI OSSEUSE DU CRANE.

Ces tumeurs peuvent naître soit au niveau de la voûte, soit au niveau de la base ; les tumeurs nées de la base, inaccessibles au chirurgien, n'offrent pour nous qu'un intérêt médiocre.

Parmi les tumeurs osseuses, il en est de très rares comme les **kystes hydatiques**, les **chondromes**, les **carcinomes**, etc. ; il en est au contraire qui sont moins rares, comme les **exostoses** et surtout les **sarcomes**.

1° **Kystes hydatiques**. — Les kystes nés dans la paroi osseuse du crâne doivent être considérés comme très rares. Le plus souvent on est en présence de kystes nés au niveau de la face externe de la dure-mère, entre cette membrane et l'os, ou au niveau des sinus voisins de la base du crâne, et ayant envahi secondairement les os du crâne. Quoi qu'il en soit, le nombre des cas publiés en 1905, au moment où a paru l'article qu'Antoniu a consacré à leur étude dans la *Presse médicale* (28 juin 1905), s'élevait à *huit*.

Ce sont les cas de Guesnard, Keate, Langenbeck, Verdalle, Stolz, Vegas et Cranwell, Kredel, Antoniu. J'y ajouterai le cas de Forgue, cité dans la thèse d'Alverhne (*Kyste hydatique osseux du crâne*, Montpellier, 1902-1903, n° 79).

ANATOMIE PATHOLOGIQUE. — Trois fois les kystes s'étaient développés dans le sinus frontal ; une fois le kyste était situé entre la dure-mère et les parois latérales du crâne (temporal et pariétal) : deux fois dans l'épaisseur de l'apophyse mastoïde ; trois fois enfin il s'agissait d'un kyste de la voûte du crâne.

Le plus souvent le kyste était uniloculaire ; on en a vu cependant de multiloculaires. Le volume a varié suivant les cas : dans le cas de Kredel, la vésicule avait la grosseur d'une cerise ; dans celui d'Antoniu, le volume d'un œuf d'oie ; dans celui de Guesnard, elle présentait deux fois le volume d'un œuf de poule. Le contenu du kyste est tantôt un liquide clair, limpide, avec ou sans vésicules filles, tantôt un liquide purulent, jaunâtre.

Lorsque le kyste se développe à l'intérieur de la cavité d'un sinus, il écarte et amincit les parois osseuses limitantes ; celles-ci deviennent irrégulières et, à un moment donné, elles peuvent se laisser perforer ; chez un malade de Verdalle, les bords de la perforation étaient comme taillés à l'emporte-pièce. Au contact d'un kyste, les os subissent en

somme une altération analogue à celle qu'ils éprouvent, lorsqu'ils sont en contact avec un fongus de la dure-mère.

Le développement du kyste peut se faire soit vers l'extérieur, soit vers la cavité cranienne, où il peut comprimer et déformer le cerveau, soit encore en cas de kyste du sinus frontal vers les cavités orbitaires.

SYMPTOMES. — Ces kystes ont été observés plutôt chez de jeunes sujets. Ils ne trahissent leur présence par aucun symptôme jusqu'au jour où apparaît la tuméfaction osseuse, qui peut prendre un volume plus ou moins considérable, atteindre celui du poing et qui se présente sous la forme d'une saillie arrondie, de consistance variable suivant la période d'évolution du kyste; dure lorsque la paroi osseuse n'est pas profondément altérée; donnant la sensation de crépitation parcheminée ou la sensation d'un couvercle qui se laisse déprimer lorsque la paroi est notablement amincie; fluctuant lorsque le kyste fait saillie au dehors à travers une perforation de l'os. En cas de kyste développé dans le sinus frontal, la tuméfaction débute à la racine du nez ou à la tête du sourcil.

Lorsque la tumeur, après avoir usé la table interne de l'os, est venue se mettre au contact des méninges et du cerveau, elle peut être animée de battements et de mouvements de soulèvement, qui lui sont transmis par les organes voisins. Elle peut, de son côté, provoquer du côté de l'encéphale des phénomènes de compression, comme toutes les tumeurs susceptibles de diminuer la capacité cranienne. Le développement du kyste vers l'orbite peut amener des troubles de la vision; il y a exophtalmie, et on a noté l'œdème de la papille. L'évolution du kyste se fait très lentement, sans phénomènes douloureux; mais cette évolution est parfois troublée par l'apparition de complications.

Le kyste peut s'enflammer, suppurer; il peut s'ouvrir spontanément au dehors, laissant persister un trajet fistuleux, qui conduit dans la cavité fongueuse du kyste.

DIAGNOSTIC. — Une EXOSTOSE DU CRANE, un FOYER D'OSTÉITE GOMMEUSE ou D'OSTÉITE TUBERCULEUSE, un SARCOME peuvent être confondus avec un kyste hydatique de la paroi cranienne. Le diagnostic de la nature hydatique de la tumeur présente de bien grandes difficultés, étant donnée la rareté des kystes hydatiques, auxquels on ne songe pas. Une ponction exploratrice, lorsque celle-ci est possible, lèverait tous les doutes en ramenant un liquide clair, limpide, renfermant des crochets caractéristiques.

TRAITEMENT. — Le seul traitement qui convienne est la trépanation de la paroi osseuse qui recouvre le kyste, l'ouverture de celui-ci,

l'extirpation de la poche et le tamponnement avec de la gaze : la cavité s'oblitère secondairement par granulation de ses parois.

2° **Chondromes**. — On a signalé soit à la voûte, soit à la base, l'existence de quelques cas de chondromes. Ces tumeurs, dont le développement peut se faire soit vers l'extérieur, soit vers la cavité cranienne, sont exceptionnelles et ne méritent pas de retenir plus longtemps notre attention.

3° **Sarcomes** (1). — Ces tumeurs peuvent siéger en un point quelconque de la voûte ou de la base. Les sarcomes de la voûte ont seuls un intérêt chirurgical et nous occuperont plus particulièrement. On les rencontre dans les deux sexes et à tout âge ; Neufeld (2) a même signalé l'existence d'ostéosarcomes congénitaux du crâne. Il semble que, dans un certain nombre de cas, on doive attribuer au traumatisme un rôle prédisposant dans l'apparition de la tumeur.

ANATOMIE PATHOLOGIQUE. — Ces sarcomes présentent des caractères anatomiques analogues à ceux qu'on trouve dans les autres os. On peut rencontrer les formes fuso et globo-cellulaires, le sarcome à myéloplaxes, le myxosarcome, le cystosarcome, l'angiosarcome.

La tumeur naît tantôt aux dépens du périoste, tantôt aux dépens du diploé. Les tumeurs d'origine périostique siègent au niveau de la face externe de l'os, qu'elles peuvent à un moment donné envahir et perforer pour pénétrer à l'intérieur de la cavité cranienne. Ces sarcomes périostiques appartiennent surtout aux formes fuso et globo-cellulaires (Cushing). On trouve souvent, au niveau de leur point d'implantation, une gangue de périostite ossifiante qui donne en ce point une consistance très dure à la tumeur.

Les tumeurs nées aux dépens du diploé, entre les deux tables de l'os, sont pendant un certain temps recouvertes d'une lame osseuse qu'elles finissent, en la refoulant, par user et détruire, surtout au niveau de leur sommet. Ces tumeurs d'origine diploïque sont généralement constituées par des cellules géantes (Cushing).

La région temporale est une région de prédilection pour l'apparition des sarcomes (3).

Certaines de ces tumeurs atteignent des dimensions énormes : la

(1) Weisswange, Primaren Sarkomen der Wände der Schädelhöhle (*Inaug. Dissert.*, Tübingen, 1897). — Baeff : Ostéosarcome de la voûte du crâne, 1903, n° 7.

(2) Neufeld, Congenitales Osteosarkom der Schädels (*Beitr. z. klin. Chir.*, Bd. XIII, 1895, p. 730).

(3) Polosson et Bérard, dans leur Rapport sur les tumeurs des os, au Congrès français de chirurgie de 1899, ont rapporté 21 cas de sarcome du crâne recueillis sur 691 cas de tumeurs des os et répartis, au point de vue de leurs variétés, de la façon suivante : 3 ostéosarcomes d'origine médullaire, 13 ostéosarcomes d'origine périostique, 5 tumeurs à myéloplaxe.

figure 82, empruntée à l'ouvrage de Cushing, montre le volume considérable qu'a pu prendre chez un enfant un sarcome périostique de la région temporale, accompagné de métastases cervicales.

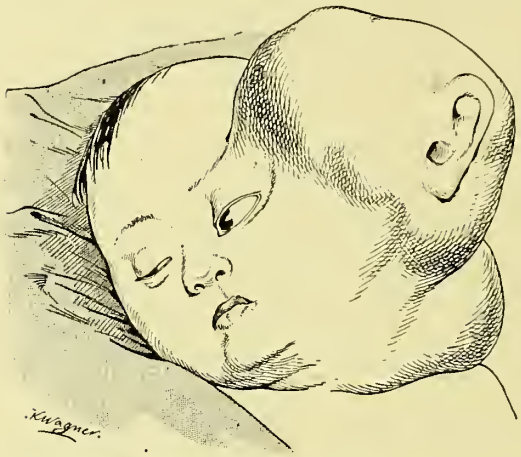

Fig. 82. — Énorme sarcome périostique de la région temporale, avec métastases cervicales (Johns Hopkins Hospital) (d'après Cushing).

Quelle que soit l'origine du sarcome, celui-ci a toujours une marche envahissante : il s'étend parfois fort loin dans l'épaisseur de l'os lui-même ; il peut gagner en surface, envahissant les enveloppes péricraniennes et la peau, qu'il finit par détruire ; il peut se développer en profondeur, refoulant la dure-mère, qu'il respecte généralement ; il est parfois en même temps extra et intracranien ; enfin, au niveau de la base, il peut s'insinuer dans les cavités voisines du crâne (cavités nasale, orbitaire, sinus) ou, prenant un développement intracranien, se mettre au contact du ganglion de Gasser ou des nerfs de la base qu'il comprime.

La généralisation sarcomateuse peut être observée.

SYMPTOMES. — Il est exceptionnel que la tumeur révèle son existence au début par des phénomènes de compression intracranienne ; c'est cependant une hypothèse admissible dans le cas d'une tumeur née des parties profondes de l'os et à développement intracranien. Le plus souvent le sarcome se manifeste au début par une tuméfaction dure et régulière de l'os. A mesure que le sarcome se développe et amincit la paroi osseuse en l'envahissant, la tumeur prend un aspect moins régulier, sa consistance devient inégale, parfois même elle est animée de battements, et elle peut présenter à un moment donné le phénomène de la crépitation parcheminée. Les téguments, qui d'abord étaient mobiles à la surface de la tumeur, deviennent bientôt adhérents ; la peau est recouverte de veines dilatées ; elle prend un aspect irrégulier et finit par s'ulcérer. Ces ulcérations, à travers lesquelles la tumeur s'étale au dehors sous forme d'une masse fongueuse, deviennent la source d'hémorragies et de phénomènes d'infection.

Il est de ces tumeurs qui provoquent des troubles fonctionnels très peu marqués pendant toute la durée de leur évolution ; il en est d'autres qui s'accompagnent de phénomènes douloureux plus ou moins intenses et de troubles cérébraux dus à la compression de l'encéphale par les prolongements intracraniens de la tumeur. Lorsque ces troubles de compression existaient comme phénomènes primitifs, il n'est pas rare de les voir disparaître ou s'atténuer au moment où la tumeur apparaît au dehors à travers une perforation de l'os, parce qu'il y a alors diminution de la pression intracranienne.

Les sarcomes de la base peuvent, par l'envahissement des nerfs craniens voisins, provoquer des symptômes névralgiques (névralgie du trijumeau) ou des troubles paralytiques (paralysies des nerfs oculo-moteurs).

DIAGNOSTIC. — Le diagnostic du sarcome à son début, c'est-à-dire à une époque où il serait opérable, est souvent difficile. On peut le confondre alors avec une EXOSTOSE ; mais la marche des accidents, l'évolution de la tumeur ne tardent pas à éclairer le diagnostic.

Les GOMMES SYPHILITIQUES peuvent donner naissance à une tumeur analogue, comme consistance et comme forme, au sarcome. Le traitement spécifique en pareil cas renseignera souvent sur la nature du mal ; si le traitement échoue, on sera autorisé à faire une incision exploratrice.

Lorsque le sarcome est vasculaire et animé de battements, on peut, à première vue, songer à un ANÉVRYSME ; mais un examen soigneux permettra généralement de rattacher les lésions à leur véritable cause. J'ai déjà parlé des éléments du diagnostic à propos des anévrysmes du cuir chevelu.

Les sarcomes nés primitivement au niveau de la base et qui envoient des prolongements dans les cavités voisines de la face peuvent être confondus avec des POLYPES ou avec des TUMEURS DÉVELOPPÉES PRIMITIVEMENT AUX DÉPENS DE CES CAVITÉS.

La distinction entre un SARCOME DE LA DURE-MÈRE ayant envahi secondairement la paroi cranienne et un sarcome primitif des os du crâne est à peu près impossible. Nous savons qu'il ne faut pas accorder à ce point de vue aux symptômes de compression encéphalique une valeur bien grande, car une tumeur née de la paroi osseuse et développée en profondeur peut provoquer, avant d'apparaître à l'extérieur, les mêmes symptômes de compression qu'une tumeur née primitivement des méninges. Il est cependant un mode d'exploration qui pourrait nous fournir un renseignement précis, c'est le suivant : si on introduit une aiguille stérilisée dans la masse néoplasique et qu'au-dessous d'elle on constate l'existence d'une lame osseuse continue, on peut affirmer l'origine osseuse du néoplasme. Mais que de fois ce signe se montrera infidèle : ne savons-nous pas, en effet, avec quelle rapidité le sarcome détruit la paroi

osseuse au niveau de son point d'implantation ; il l'aura le plus souvent détruite au moment de l'exploration faite avec l'aiguille.

La radiographie pourra peut-être fournir, dans certains cas, d'utiles renseignements sur l'étendue des lésions et devra toujours être pratiquée avant l'intervention.

PRONOSTIC. — Le pronostic du sarcome est très grave, et la mort est la terminaison habituelle dans un délai de une ou deux années. Elle peut être provoquée par des métastases, par des hémorragies ou une infection, conséquences de l'ulcération de la tumeur, enfin par des phénomènes de compression du côté de l'encéphale ou par la gêne que provoquent du côté de la respiration ou de la déglutition les tumeurs de la base, dont les prolongements se font vers les cavités voisines du crâne. On ne saurait dépeindre combien est cruelle la mort des malheureux atteints de volumineux sarcomes du crâne, comme on en observe dans certains cas.

Il importe cependant, au point de vue du pronostic, de tenir compte de la nature histologique de la tumeur ; c'est ainsi que les sarcomes myélogènes font des métastases plus tardives et sont moins sujets à récidiver après l'extirpation locale que les sarcomes globo ou fusocellulaires. Les sarcomes périostiques ont également un pronostic moins sombre, parce que les complications cérébrales en pareil cas sont plus rares.

TRAITEMENT. — La seule thérapeutique qui convienne est l'***extirpation de la tumeur.*** Celle-ci n'est malheureusement pas toujours possible.

Elle est contre-indiquée lorsqu'on est en présense d'un sujet dont l'état général est profondément altéré et lorsqu'il existe des métastases cancéreuses ; il sera donc indispensable d'examiner à fond tous les viscères, avant de décider l'opération.

Elle est contre-indiquée également lorsque les lésions sont localement trop étendues ; une tumeur très volumineuse et qu'on suppose avoir envahi le squelette sur une surface trop considérable, surtout si l'envahissement s'est fait du côté de la base, commande l'abstention ; il faut se souvenir, en effet, que ces opérations sont toujours sanglantes et que, d'autre part, si l'on veut obtenir un résultat durable, il est de toute nécessité de faire une ablation complète en dépassant largement les limites du mal ; il faut enfin songer à la possibilité de fermer après l'opération sinon la brèche faite à la paroi osseuse, du moins celle des téguments.

Il faut encore s'abstenir lorqu'il existe des lésions de l'encéphale capables de faire suspecter un envahissement étendu en profondeur.

L'opération sera exécutée dans les conditions suivantes : on commencera par mettre largement à nu la tumeur en taillant un vaste

lambeau dans les téguments péricraniens. Puis la tumeur sera circonscrite par les orifices de trépanation créés avec la fraise en tissu osseux sain, c'est-à-dire au moins à 1 centimètre en dehors des limites de la tumeur et tout autour d'elle. Les orifices de perforation seront réunis les uns aux autres, et le lambeau osseux auquel tient la tumeur, ainsi isolé des parties voisines, sera enlevé avec précaution. Bien entendu, si la dure-mère n'est pas envahie, il faut la respecter, et l'opération sera terminée en assurant l'hémostase, car l'hémorragie est toujours très abondante.

Si, au contraire, la dure-mère est envahie, l'opération se trouve compliquée et le pronostic aggravé, car la résection de la portion de dure-mère atteinte est nécessaire. Il peut même se faire qu'on soit obligé de s'attaquer à la substance nerveuse elle-même, si elle est malade, dans les conditions que nous indiquerons plus tard, en étudiant les tumeurs de l'encéphale.

Le lambeau cutané sera rabattu au-dessus de la brèche cranienne et la plaie drainée.

La fermeture secondaire de la brèche osseuse par une autoplastie pourrait être tentée dans les cas où, au bout d'un certain temps, on pourrait espérer une guérison durable, sans récidive.

On conçoit que les résultats obtenus seront d'autant plus satisfaisants que la tumeur aura été opérée plus tôt et plus largement; plus on attend pour intervenir, plus l'opération menace d'être grave et plus les chances de récidive sont grandes.

4° **Carcinome**. — Le carcinome des os du crâne peut être observé à l'état de métastase, ou secondairement à un cancer parti de la peau et propagé au squelette. Les cancers du sein, de la prostate, etc., semblent prédisposer tout particulièrement aux métastases du côté du crâne (Cushing). Les noyaux cancéreux peuvent être multiples et atteindre de grandes dimensions. Leur pronostic est fatal.

Cushing rattache à l'étude des tumeurs des os du crâne l'histoire de deux variétés de tumeurs qu'il appelle le *myélome* et le *chlorome*.

5° **Myélome** (1). — On est ici en présence d'une tumeur conséquence d'une maladie de la moelle, qui conduit à la raréfaction du tissu osseux, aux fractures spontanées et aux difformités. La tumeur, qu'on peut observer au niveau de la voûte du crâne, est la manifestation locale d'une maladie générale, qui se manifeste par la présence dans les urines d'un corps albumineux connu sous le nom de Bence-Jones, qui l'a découvert. La constatation de cette albuminurie, précédant l'apparition des tumeurs, peut aider dans une certaine mesure au diagnostic. Toutefois, en l'absence de tumeurs analogues sur d'autres

(1) Jellinek, Zur klin. Diagnose und path. Anatomie des multiplen Myeloms (*Virchow's Archiv*, Bd. CLXXVII, 1904, p. 96.

points du squelette, la tumeur pourrait être confondue avec un sarcome. Naturellement la tumeur ne saurait être justiciable d'aucune intervention chirurgicale, et, dans l'état actuel de nos connaissances, cette maladie est absolument incurable (Cushing).

6° **Chlorome** (1). — « C'est une forme rare de tumeur, qu'on observe chez les jeunes gens, et associée à la leucémie. Les tumeurs sont dues à l'hyperplasie de la moelle osseuse et sont surtout communes dans les os du crâne et de la face. Elles ont un développement rapide et font des métastases comme les sarcomes les plus malins. A la coupe, ces tumeurs ont une coloration verdâtre, dont l'origine est inconnue » (Cushing). Bien entendu, ces tumeurs, qui sont la manifestation locale d'une maladie générale, ne relèvent d'aucun traitement chirurgical.

7° **Tumeurs du crâne à structure osseuse.** — Dans ce groupe de tumeurs, essentiellement ***bénignes***, je fais rentrer toutes les tumeurs que les auteurs désignent sous les noms d'***ostéomes***, d'***hyperostoses*** et d'***exostoses***.

Suivant la nature du tissu osseux qui entre dans leur constitution, ces tumeurs osseuses sont dures, éburnées, formées de tissu osseux compact ou au contraire spongieux. Elles se développent soit aux dépens du périoste, soit aux dépens du cartilage.

Les ***hyperostoses*** sont tantôt de nature infectieuse (ostéomyélite, ostéosyphilose), tantôt consécutives à une irritation locale. Parmi ces dernières, il en est une dont A. Poncet nous a donné la description, et que je vais décrire ici en quelques mots : c'est l'***hyperostose cranienne des scieurs de long***. Elle est caractérisée par une hypertrophie régulière, uniforme de l'os, formant dos d'âne, siégeant sur le sommet de la tête et occupant la ligne médiane. Les dimensions de la périostose sont plus ou moins considérables suivant les cas. « L'existence de ce durillon osseux, écrit Poncet, s'explique par le genre de travail auquel se livrent les scieurs de long. Appelés à scier de longues pièces de bois, ils doivent, à un moment donné, pour permettre à la scie d'aller plus loin, faire avancer la poutre maintenue sur un ou plusieurs chevalets. Ils exercent ces mouvements avec la tête. » Or ces pièces de bois sont très pesantes, et on conçoit que les pressions répétées qu'elles exercent puissent à la longue provoquer une irritation locale et l'apparition de la périostose. Souvent, au niveau de la portion d'os hypertrophiée, la peau est épaisse et calleuse.

Les ***exostoses***, envisagées à un point de vue général, sont, on le sait, les unes liées au développement de l'os sur lequel elles ont pris

(1) Risel, Zur Kenntniss des Chloroms (*Deutsches Archiv. f. klin. Med.*, Bd. LXXII, 1902, p. 31). — Simon, A case of myelogenous leukæmia, etc. (*Amer. Journ. of med. Sc.*, 1903, vol. CXXV, p. 984).

naissance (exostoses ostéogéniques), les autres indépendantes de ce développement (exostoses non ostéogéniques). Ces exostoses non ostéogéniques reconnaissent pour cause un traumatisme, une irritation locale ; ce sont plutôt alors des hyperostoses que de véritables exostoses qu'on observe. Elles ont aussi pour origine, dans certains cas, une infection de l'os, véritable ostéomyélite. Les hyperostoses et les exostoses d'origine syphilitique qui appartiennent à cette variété sont étudiées à propos de la syphilis des os du crâne; nous n'y insisterons donc pas ici.

Il semble qu'au crâne on rencontre les deux variétés d'exostoses (ostéogéniques et non ostéogéniques); l'existence des exostoses ostéogéniques ne paraît pas douteuse; mais il faut reconnaître que, dans un grand nombre de cas, il est bien difficile de se prononcer sur la nature exacte de l'exostose observée : et bien des auteurs n'ont pas osé, au point de vue étiologique, mettre une étiquette certaine sur les cas dont ils ont rapporté les observations. Aussi existe-t-il encore beaucoup de confusion, au point de vue pathogénique surtout, sur cette question des exostoses, qu'un certain nombre de travaux modernes se sont efforcés cependant de nous faire connaître.

HISTORIQUE. — Parmi ces travaux, je mentionnerai le chapitre que leur consacrait Chipault dans la première édition de ce Traité; l'article de Rieffel sur les exostoses ostéogéniques dans la *Gazette des hôpitaux* (1895): la thèse de A. Poirrier sur les exostoses de la voûte du crâne (Paris, 1895); les communications de Mauclaire et Milian sur les hyperostoses et exostoses éburnées non syphilitiques de la région temporale à la Société anatomique (1905); les articles que leur consacre von Eiselsberg dans les *Arch. f. klin. Chir.* (1907) et Cushing dans sa *Chirurgie de la tête* (1908).

CARACTÈRES CLINIQUES. — Quelle que soit la cause qui ait présidé à leur développement, les exostoses présentent les caractères suivants :

Elles naissent soit à la face externe, soit à la face interne du crâne et se développent lentement, progressivement, en soulevant les téguments péricraniens ou la dure-mère. Elles sont uniques ou multiples. Leur forme est variable: il en est de sessiles, d'arrondies, à surface lisse ou légèrement mamelonnée, plus ou moins largement étalées à la surface de l'os (fig. 83); il en est de pédiculées, qui sont rattachées à l'os par un pédicule plus ou moins large, parfois assez étroit pour que l'exostose se sépare de l'os sous-jacent; elles ont une forme en cône, en champignon, etc. (fig. 84). Leur volume est également variable : tantôt c'est un petit nodule rencontré à la surface de l'os, tantôt une tumeur volumineuse, qui, dans une observation de Mauclaire, « était aussi large que la paume d'une main d'adulte ».

Entre ces dimensions extrêmes, on peut rencontrer tous les intermédiaires.

Ces tumeurs osseuses sont de consistance très dure ; elles sont, en effet, formées le plus souvent d'un tissu compact, éburné. Elles sont généralement indolores.

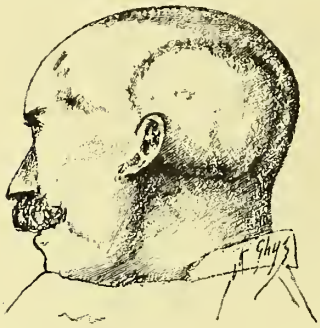

Fig. 83. — Exostose éburnée et étalée de la région mastoïdienne (cas de Mauclaire).

Ces exostoses ont été observées sur la voûte du crâne au niveau des régions fronto-pariétale, frontale et fronto-orbitaire (Rieffel et Poirrier) ; elles siégeaient soit au niveau, soit au voisinage des sutures. On a signalé l'existence d'assez nombreuses exostoses éburnées au niveau du conduit auditif externe. Il semble également que la région temporo-mastoïdienne soit un lieu d'élection pour le développement de ces exostoses : Hott, Cooper, Textor, Mauclaire, Milian, Marion en ont rapporté des exemples.

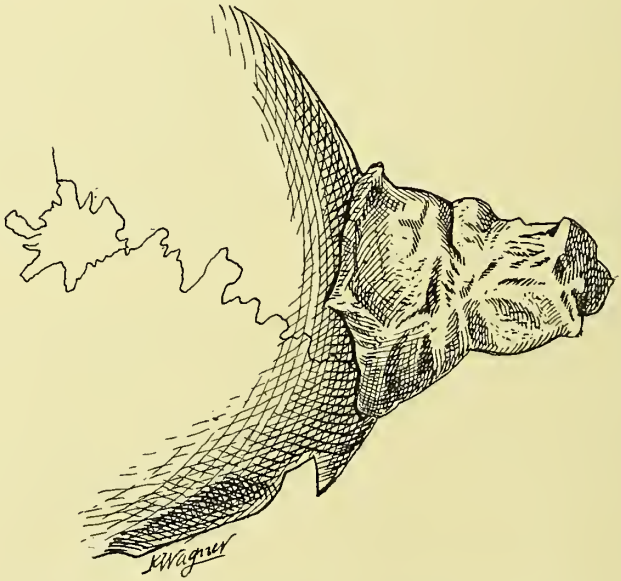

Fig. 84. — Exostose de la région mastoïdienne grandeur naturelle) (cas de Hott).

Les exostoses développées à la surface externe du crâne ne provoquent pas en général de *troubles fonctionnels marqués ;* elles sont, je l'ai déjà dit, rarement douloureuses ; elles sont plutôt gênantes dans certains cas par la situation qu'elles occupent et par leur volume.

Il en est autrement lorsque l'exostose s'est développée à la face interne du crâne. Elle peut, en pareil cas, déterminer à la longue des troubles nerveux par compression de l'encéphale. Au niveau de la base du crâne, elle peut provoquer des lésions des troncs nerveux; c'est ainsi que dans un cas de Chouppe (*Arch. de physiologie*, septembre 1872) une petite exostose du rocher dissociait les fibres du ganglion de Gasser et provoquait de la névralgie faciale.

D'une façon générale cependant, le pronostic des exostoses peut être considéré comme bénin.

ÉTIOLOGIE ET PATHOGÉNIE. — J'ai déjà dit qu'au point de vue étiologique il régnait une grande incertitude sur l'origine des exostoses. Il est un fait certain, c'est que quelques-unes d'entre elles datent de l'époque de la croissance et peuvent être rattachées au développement de l'os ; mais beaucoup sont apparues à une époque où la croissance du sujet était achevée. On a alors incriminé des causes diverses, et en particulier le traumatisme, qu'on rencontre en effet dans quelques cas à l'origine de la tumeur.

Quant au *point de départ* exact de la tumeur, il est fort mal connu. Est-ce simplement le périoste ? Est-ce la membrane suturale se comportant à la façon du cartilage juxta-épiphysaire ou cartilage de conjugaison des os longs ? Est-ce la membrane suturale, devenue le siège, comme l'admet Chipault, d'un point spécial d'ossification ; l'exostose serait alors comparable à un os anormal ? Est-ce la moelle osseuse du diploé ? Mauclaire, Milian se sont demandés si, dans le cas particulier d'exostoses de la région mastoïdienne, la tumeur osseuse « ne se serait peut-être pas développée aux dépens des cellules mastoïdiennes normales ou aberrantes » ? Il y aurait, d'après Mauclaire, un rapprochement à faire entre ces exostoses éburnées de la région mastoïdienne et les exostoses éburnées des sinus frontaux et des sinus maxillaires. Mais ce n'est là qu'une hypothèse.

Enfin Cushing admet que, dans la région occipitale en particulier, des exostoses peuvent se développer au point d'insertion des muscles et reconnaître une pathogénie analogue à celle de l'ostéome des cavaliers. En somme, toute cette question est encore très obscure et a besoin d'être éclairée par une observation rigoureuse des faits nouveaux.

DIAGNOSTIC. — Le plus souvent le diagnostic est facile. On peut cependant confondre, nous l'avons vu, un sarcome à son début avec une exostose ; c'est l'évolution des accidents, rapide en cas de sarcome, qui permet de faire le diagnostic.

Les exostoses intracraniennes, en l'absence de tumeurs analogues appréciables sous les téguments, ne peuvent être que suspectées chez un sujet présentant des accidents de compression encépha-

lique; le diagnostic est impossible en pareil cas sans la radiographie.

TRAITEMENT. — Les exostoses de petit volume qui ne gênent en aucune façon le sujet qui en est porteur peuvent être abandonnées à elles-mêmes. Ce sont en effet des tumeurs à développement lent et de caractère bénin.

Lorsque, au contraire, on est en présence d'une tumeur osseuse, disgracieuse, gênant par son volume et par le siège qu'elle occupe, à plus forte raison si cette tumeur provoque des troubles fonctionnels, comme dans le cas d'une tumeur à développement intracranien, il faut en faire l'ablation. Celle-ci est facile si l'exostose est de petit volume et implantée par un pédicule : il suffit de mettre à nu sa base, qu'on sectionnera au ras de la surface cranienne à l'aide du ciseau et du maillet, après avoir détaché le périoste. Mais, si l'exostose est de grandes dimensions et très dure, comme c'était le cas chez un malade de Mauclaire, l'opération peut être pénible. « Les coups de maillet, *dit Mauclaire, durent être tellement violents qu'il y eut lieu de craindre la commotion cérébrale consécutive.* Il fut impossible d'avoir l'exostose en un seul morceau; il fut nécessaire de la fragmenter en cinq ou six fragments. »

Il est évident que, si on se trouvait en présence d'une exostose à développement intracranien, il faudrait, avant de trépaner, s'assurer du siège de la tumeur osseuse par une analyse soigneuse des troubles fonctionnels observés et en s'aidant des renseignements fournis par la radiographie.

Avant d'abandonner l'étude des tumeurs du crâne à structure osseuse, je dois une mention à ces productions osseuses spéciales qu'on désigne sous le nom d'***ostéophytes***, qui ne sont pas à proprement parler des exostoses et qu'on a rencontrées au cours de la grossesse, à la surface interne des os du crâne et particulièrement au niveau de la surface interne du frontal. Ces productions osseuses sont de dimensions et de nombre variables, de texture spongieuse; leur surface est lisse ou lobulée. Elles s'accompagnent rarement de manifestations cliniques et, d'après Cushing, elles pourraient très probablement se résorber spontanément.

Il faut également mentionner une variété plus intéressante de tumeurs osseuses, qui se développent dans les sinus annexés à la base du crâne et qu'on a décrits sous les noms d'***ostéomes des sinus sphénoïdaux, ethmoïdaux***, ***frontaux***. Il s'agit là d'une forme spéciale d'exostose sur laquelle l'attention a été attirée par Bornhaupt et Tichof, qui en ont rapporté 78 observations et qui a été récemment étudiée par Citelli (de Catane) dans un mémoire des *Archives internationales de laryngologie* (1908) consacré à l'étude

des tumeurs primitives des sinus du nez. Ces tumeurs naissent aux dépens du périoste qui tapisse la cavité des sinus ou de débris cartilagineux de l'ethmoïde (Cushing). Elles sont formées d'une coque de tissu osseux, éburné, enveloppant une portion centrale de tissu spongieux. En se développant, ces tumeurs remplissent la cavité des sinus où elles ont pris naissance, se moulent sur les parois qu'elles refoulent excentriquement et qu'elles finissent par perforer en les usant. Alors la tumeur peut apparaître dans les cavités voisines ; les ostéomes sphénoïdaux se développent vers le pharynx ; les ostéomes ethmoïdaux et frontaux vers les fosses nasales et vers les cavités orbitaires, où on les a pris pour des exostoses de l'orbite. Au contact de ces tumeurs, la muqueuse peut s'enflammer : il en résulte une sinusite séro-muqueuse ou purulente. On a vu parfois l'ostéome se détacher à la suite du processus de suppuration et se comporter à l'intérieur du sinus comme un corps étranger (Cushing).

Dans un cas récemment publié par Heymann (*Société de médecine berlinoise*, 27 juin 1906), il existait en même temps plusieurs ostéomes du crâne et de la face. Tous étaient situés du côté droit. Le plus gros siégeait dans le sinus frontal, un autre occupait l'os malaire, un troisième le pariétal, un quatrième l'occipital, un cinquième le temporal, qui provoqua l'obturation presque totale du conduit auditif externe. Ces ostéomes multiples constituent d'extrêmes raretés. Ces ostéomes n'apparurent que vers la quatrième année après la naissance ; leur étiologie reste obscure.

Ces tumeurs osseuses sont parfois d'un diagnostic difficile, et c'est seulement après ouverture du sinus qu'on peut les différencier d'un SARCOME ou d'un EMPYÈME.

La thérapeutique de ces tumeurs n'est pas sans offrir également des difficultés. Voici l'opinion de G. Laurens sur leur traitement : « Ils nécessitent des opérations atypiques, variant essentiellement suivant leur siège. Souvent, ils nécessitent de larges délabrements, en raison des prolongements qu'ils envoient. La règle opératoire consiste à les *dénuder largement* et à bien les exposer pour faciliter leur arrachement. Autant que possible, éviter les fractures irradiées de la base du crâne ; souvent, malheureusement, les méninges sont mises à nu sur de vastes surfaces, et il y a issue du liquide céphalo-rachidien. Il faut toujours redouter, dans les opérations faites pour ostéomes, des accidents intracraniens consécutifs : méningite, abcès du cerveau, etc. Ces complications sont plus fréquentes dans les ostéomes du sphénoïde. » Mais, étant donné le caractère bénin de ces tumeurs et leur développement lent, il ne faudra se décider à leur ablation que dans les cas où ils provoqueront des complications. Le pronostic des opérations pour ostéome, grave il y a quelques années encore, s'est certainement amélioré avec une technique plus précise des interventions.

III. — TUMEURS DES PARTIES MOLLES INTRACRANIENNES.

I. — TUMEURS DE L'ENCÉPHALE ET DES MÉNINGES.

Je réunis sous la dénomination de tumeurs intracraniennes des néoformations qui, tout en étant de natures très différentes au point de vue anatomique, les unes inflammatoires (tubercules, gommes), les autres parasitaires (kystes hydatiques, cysticerques), d'autres congénitales (kystes dermoïdes), d'autres enfin néoplasiques à proprement parler (sarcomes, endothéliomes), présentent, au point de vue clinique, quelle que soit leur origine aux dépens des méninges ou de la substance nerveuse elle-même, des symptômes communs rendant leur différenciation très difficile et relèvent de la même thérapeutique chirurgicale.

Voici généralement comment les choses se passent en clinique : un malade se présente à nous avec des troubles morbides qu'on attribue à l'augmentation de pression intracranienne ; on porte le diagnostic de tumeur cérébrale ; on parvient même, dans un certain nombre de cas, à diagnostiquer le siège occupé par la néoplasie ; mais le plus souvent la nature du mal nous échappe, et c'est la trépanation seule qui nous renseigne.

Je désignerai donc sous le mot *tumeur*, pris dans son sens le plus large, toutes les productions morbides surajoutées à l'encéphale, et je décrirai dans un même chapitre les tumeurs *méningées* et les tumeurs de l'*encéphale*, qui ont un développement intracranien, et dont l'étude ne saurait être dissociée, puisque leur symptomatologie est la même.

HISTORIQUE. — Dans l'histoire chirurgicale des tumeurs intracraniennes, ce sont les tumeurs développées aux dépens des méninges et de la boîte osseuse qui furent les premières l'objet de tentatives chirurgicales.

Grosmann en 1695, Volprecht en 1755, pratiquaient la trépanation pour des tumeurs des méninges, mais n'osaient pas extirper le néoplasme ; au siècle dernier, Dupuytren pratiqua la première extirpation de tumeur méningée et fut suivi dans cette voie par Bérard, Pecchioli, Mac Ewen, Langenbuch, Kuester, Czerny, Pauly, etc. A partir de cette époque, les observations se multiplient, suivies pour la plupart de bons résultats. Ces résultats heureux, joints aux progrès de l'asepsie et à une connaissance plus approfondie des localisations cérébrales, devaient conduire les chirurgiens à s'attaquer dans leurs opérations, aux affections siégeant dans la substance nerveuse et en particulier aux tumeurs de l'encéphale. Bennett et Richmann Godlee

1884) furent les premiers à pratiquer l'énucléation d'une tumeur du cerveau. Durante (1885), Mac Ewen (1885), Demons (1885), imitèrent cet exemple. En 1886, V. Horsley rapportait plusieurs cas de tumeurs cérébrales traitées chirurgicalement et indiquait les règles générales à suivre pour l'ablation du néoplasme ; Horsley est un des chirurgiens qui ont le plus contribué à nous faire connaître, par leurs travaux, la chirurgie des tumeurs cérébrales. A la même époque, de nouvelles observations d'ablation de tumeurs cérébrales étaient publiées en Amérique par Hirsfelder et Morse (1886), Keen et Weir (1887); en Allemagne, par Langenbuch, Fischer et Bergmann; en France, par Péan, Terrier et Broca, Doyen, Regnier, Poirier, Schwartz, etc... Depuis lors, les travaux sur la chirurgie des tumeurs cérébrales se sont multipliés: je citerai : les thèses de Guary (1886), Maret (1890), Decressac 1890, Thirrion (Lille) 1893, le *Traité de chirurgie opératoire du système nerveux* de Chipault (1894), les leçons de Terrier (1894), la *Chirurgie de l'encéphale* d'Allen Starr (1895), la thèse d'Auvray (1896), le *Traité de chirurgie cérébrale* de Broca et Maubrac (1896), l'ouvrage sur les tumeurs du système nerveux de Bruns (1897), celui de Bergmann sur la chirurgie cérébrale (1899), celui d'Oppenheim sur les tumeurs de l'encéphale (1902), les cliniques du professeur Raymond, les volumes que Chipault a publiés sur l'état actuel de la chirurgie nerveuse (1902-1903), l'étude que leur consacre Marion dans son livre sur la chirurgie du système nerveux (1905), le livre très important qu'a publié Duret sur les manifestations et la chirurgie des tumeurs de l'encéphale (1905), où l'auteur a exposé de la façon la plus complète l'état actuel de la question; les travaux récents de Borchardt (1905), de Horsley (1906), Starr (1906), Mills (1906), Allesandri (1906), Knapp (1906), Frazier (1906), Krause (1906), Ballance (1907), Beevor (1907), Oppenheim (1907), Cushing, 1908 (1).

ANATOMIE PATHOLOGIQUE. — Tumeurs d'origine méningée.

(1) Borchardt, Zur Operat. der Tumoren des Kleinhirn-Brückenwinkels (*Berliner klin. Wochenschrift*, 1905, Bd. XLII, n° 33, p. 1033). — V. Horsley, Technique des opér. sur le système nerveux central (*British. med. Journ.*, 25 août 1906, p. 411). — A. Starr, État actuel de la chirurgie du cerveau (*Journ. Amer. med. Assoc.*, 1906, vol. XLVII, p. 926); et Traitement chirurgical des tumeurs du cerveau (*Journ. of nervous and mental Diseases*, 1903, vol. XXX, p. 398). — Mills, Tumors of the Cerebrum, Philad., 1906. — Ditto, Tumors of the Cerebellum, New-York, 1905.— Allesandri, Surgical intervention tuberculous of Meninges and Brain. (*Annals of Surgery*, 1906, vol. XLIII, p. 161). — Knapp, Results of operations for the removal of Brain Tumours (*Boston med. and surg. Journ.*, 1906, vol. CLIV, p. 124). — Frazier, Remarks upon the surgical aspect of operable Tumours of the cerebrum (*Univ. of Penn. med. Bulletin*, mai-avril 1906), — and Surg. aspects of Tumours of the cerebellum (*New-York med. Journ.*, fév. 1905). — F. Krause, Hirnchirurgie (*Die deutsche Klinik*, 1905, Bd. VIII, p. 953, und *Neurol. Centralbl.*, 1906, n° 20, p. 956). — C. Ballance, Surgery of the Brain and its membranes, 1907. — Ch. Beevor, The Diagnosis and localisation of cerebral Tumours (*The Lancet*, 9 fév. 1907). — Oppenheim, Beiträge z. Diagnostik und Therapie der Geschwülste des Nervensystems, S. Karger, Berlin, 1907. — H. Cushing, Surgery of the Head, Baltimore, 1908, p. 220.

— Parmi ces tumeurs, il faut citer : des *angiomes*, des *gommes tuberculeuses* et *syphilitiques*, des *fibromes*, des *sarcomes* et des *endothéliomes*, qui sont encore peu connus et constituent des tumeurs pédiculées, encapsulées, généralement faciles à enlever; on trouve aussi, au niveau des méninges, des *kystes parasitaires* (hydatiques ou cysticerques), des *kystes dermoïdes* et des *kystes séreux*, probablement d'origine traumatique, que Villar étudiait récemment dans la *Revue de chirurgie* (novembre 1903).

Tumeurs d'origine encéphalique. — Au niveau de l'encéphale, on trouve des tumeurs de provenance exclusivement nerveuse : *gliomes*, *cérébromes*; des tumeurs de nature épithéliale, *épithéliomes* ; de nature conjonctive, *fibromes*, *lipomes*, *myxomes*, *sarcomes*, *ostéomes*; des tumeurs vasculaires, *angiomes*, *anévrysmes*: des néoplasies infectieuses, *tuberculomes*, *syphilomes* ; des productions parasitaires, *actynomycose*, *kystes hydatiques*, *kystes à cysticerques*; *des kystes* reliquats d'hémorragies traumatiques ou spontanées ; des *tératomes*.

Au point de vue de l'intervention chirurgicale, il est utile de savoir que, ces tumeurs sont *primitives* ou *secondaires*, les premières se développant primitivement dans la substance nerveuse, les autres apparaissant dans le tissu nerveux comme la manifestation et la généralisation d'une tumeur primitivement localisée dans un organe plus ou moins éloigné.

Les tumeurs peuvent être *uniques* ou *multiples*. Enfin, fait important pour le chirurgien, elles peuvent être *encapsulées*, *circonscrites*, ou bien *infiltrées* et *diffuses*. Les premières agissent par compression en déplaçant le cerveau ; elles sont facilement énucléables; les secondes, qui sont généralement entourées d'une zone de ramollissement, détruisent la partie du cerveau dont elles prennent la place et sont plus difficiles à énucléer. Ce sont là malheureusement des dispositions qu'il est impossible de prévoir avant l'opération.

Il ressort nettement des statistiques de Hale White et de Berhnardt, publiées dans notre thèse, que, de toutes les variétés précédentes de tumeurs, les plus fréquentes sont les tumeurs tuberculeuses ; viennent ensuite les gliomes, les sarcomes et les kystes hydatiques. Allen Starr comparant la fréquence de ces tumeurs chez l'enfant et chez l'adulte, montre dans sa statistique que la variété la plus fréquente chez l'enfant est le tubercule (152 cas chez l'enfant contre 41 chez l'adulte), tandis que chez l'adulte les sarcomes et les gliomes sont plus fréquents ; les kystes sont également plus fréquents chez l'enfant que chez l'adulte.

Les diverses variétés de tumeurs peuvent se développer en un point quelconque des méninges ou de l'encéphale. Chez l'enfant, les tumeurs du cervelet sont plus fréquentes ; chez l'adulte, ce sont au contraire les tumeurs de l'écorce cérébrale, et c'est particulièrement

au niveau de la zone rolandique et de la région frontale qu'on observe ces dernières.

Voici quels sont les caractères principaux des diverses variétés de tumeurs énumérées précédemment :

Le ***gliome***, ainsi nommé à cause de sa consistance (glu), a la structure de la névroglie ; c'est une tumeur assez fréquente, généralement unique, molle, rosée, en continuité avec la substance nerveuse voisine, contenant de nombreux vaisseaux très fragiles, lente dans son développement, relativement bénigne, mais subissant souvent les transformations myxomateuses ou sarcomateuses, ce qui l'a fait classer par certains auteurs parmi les sarcomes ; souvent aussi il subit une dégénérescence kystique si complète que la tumeur simule un kyste simple.

Les ***cérébromes*** ou ***encéphalomes*** ont une origne embryonnaire ; ils se développent principalement au centre des parties blanches, et tous leurs éléments appartiennent au type nerveux, leur tissu renferme, au milieu d'une gangue névroglique, des neuroblastes en voie de transformation, qui aboutissent tantôt à la formation d'une cellule nerveuse, tantôt à celle d'une cellule araignée. Le volume de ces tumeurs varie de la grosseur d'un pois à celle d'une orange. Leur consistance est plus ferme, leur couleur plus rosée que celle du tissu encéphalique, avec lequel elles se confondent à leur périphérie. Ce sont des tumeurs rares, de siège variable, dues en définitive à de la substance grise déposée dans la substance blanche hémisphérique.

Les ***tumeurs d'origine épithéliale*** peuvent occuper les différents points de l'encéphale; elles sont ordinairement secondaires, quelquefois multiples et se présentent sous la forme de tumeurs bosselées, vasculaires, pénétrant la pulpe cérébrale et reproduisant au point de vue microscopique le type de la tumeur primitive.

Certaines tumeurs d'origine conjonctive, telles que le ***fibrome***, le ***myxome***, le ***lipome*** (1), sont très rares (3 à 6 p. 100), malheureusement, car elles sont ordinairement énucléables ou extirpables.

Les ***fibromes*** sont des tumeurs d'un blanc jaunâtre, de forme arrondie, à surface lisse, très denses, très peu vasculaires, facilement énucléables, généralement séparées du tissu cérébral sain par une zone très vasculaire. Les fibromes d'origine encéphalique vraie n'existent pas (Brissaud); mais on en rencontre parfois qui, en raison de leur enclavement dans l'hémisphère, paraissent s'y être développés, alors que leur véritable lieu d'origine est une adventice vasculaire.

Le fibrome pur est très rare ; on observe plus souvent des formes mixtes (fibro-sarcomes, chondro-sarcomes).

Quelques cas authentiques d'***ostéomes*** ont été signalés. Ben-

(1) Robert, Lipomes de l'encéphale, *Thèse de Nancy*, 1906, n° 17.

jamin a rencontré, dans le corps calleux, une tumeur osseuse de la grosseur d'une noix, couverte de périoste et formée de tissu osseux spongieux.

Les ***lipomes de l'encéphale*** sont rares. Robert en a réuni 25 cas dans sa thèse. Le plus souvent, il s'agit d'une tumeur solitaire, rarement volumineuse, ayant la structure du lipome pur. Ils affectent certaines zones de prédilection, principalement les plexus choroïdes des ventricules latéraux, le corps calleux, la région infundibulaire et les tubercules quadrijumeaux.

Les ***sarcomes*** sont des tumeurs beaucoup plus fréquentes ; ils sont secondaires ou primitifs ; les sarcomes secondaires n'offrent pas d'intérêt chirurgical, ils rappellent par leur constitution le type de la tumeur primitive ; parmi les sarcomes primitifs, nous avons déjà signalé l'existence des glio-sarcomes ; il est une autre variété intéressante : le ***sarcome angiolithique*** ou ***psammome*** qui renferme du sable cérébral, comparable à celui qu'on trouve normalement dans les plexus choroïdes ; les sarcomes angiolithiques sont d'un gris rosé ; quelquefois ils sont encapsulés ; ils sont d'abord mous et friables, et, en écrasant leur tissu entre les doigts, on perçoit la sensation de grains durs en grand nombre. Ces tumeurs développées aux dépens des méninges ou de leurs prolongements sont bien limitées, énucléables, et se creusent seulement une loge dans la substance cérébrale, qu'elles dépriment. Leur volume est variable jusqu'à acquérir celui d'une pomme.

Parmi les tumeurs vasculaires, je m'occuperai d'abord des ***angiomes***, étudiés récemment dans la thèse de Lavillette, qui en a réuni 18 observations. Il faut distinguer, au point de vue du siège, les angiomes méningés et les angiomes cérébraux.

Les *angiomes cérébraux* naissent des tissus vasculaires invaginés dans la pulpe cérébrale ; ils sont superficiels ou sous-corticaux et peuvent être, dans certains cas, volumineux ; dans un cas de Lebert, la tumeur atteignait les dimensions d'un œuf de poule et faisait saillie à la surface sous forme d'une masse violacée ; elle se distinguait assez nettement par places de la substance cérébrale ; dans d'autres, là où les vaisseaux passaient de la tumeur dans la substance cérébrale, la séparation était difficile ; le tissu cérébral voisin était altéré. Lorsque l'angiome est sous-cortical, il révèle sa présence par un aspect congestionné et piqueté des circonvolutions cérébrales ; les tissus qui l'entourent sont altérés, œdématiés, ramollis.

Les *angiomes méningés*, développés dans la pie-mère, forment une masse violacée, turgescente, parfois très volumineuse, constituée par un amas de gros canaux, d'où partent des vaisseaux qui gagnent les sinus les plus voisins. Ils adhèrent généralement au cerveau, mais rarement à la dure-mère.

Abandonnés à eux-mêmes, les angiomes s'étendent sur place et

peuvent recouvrir toute la surface d'un hémisphère. Ils peuvent subir toutes les transformations des angiomes : dégénérer, s'ulcérer, se rompre, se transformer en anévrysme cirsoïde. Quant à l'origine des angiomes, elle est très discutée ; le traumatisme peut être incriminé dans quelques cas, mais il est probable que, le plus souvent, il s'agit de tumeurs congénitales.

Les ***anévrysmes*** que j'envisage ici sont les anévrysmes développés aux dépens des artères cérébrales, les anévrysmes des gros troncs artériels de la base ayant été traités par M. Pierre Delbet à propos des anévrysmes en général (1). Ces anévrysmes ont été étudiés dans un travail que Gouguenheim a publié en 1866 et la même année dans la thèse de Lorber (Strasbourg, 1866) ; ils ont été observés, par ordre de fréquence, sur les cérébrales moyennes (fig. 85), les cérébrales antérieures, la communicante postérieure, les cérébelleuses, la communicante antérieure, les cérébrales postérieures, les méningées moyennes, et plus souvent à gauche qu'à droite.

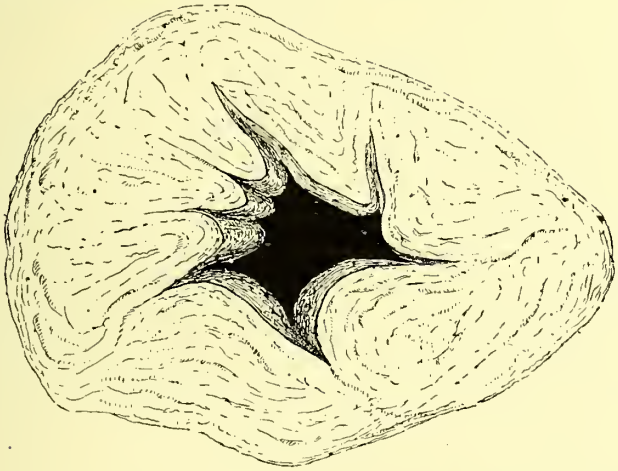

Fig. 85. — Anévrysme de l'artère cérébrale moyenne, mesurant 8 centimètres de largeur sur 7 centimètres de hauteur. — Il existe au centre de la tumeur une cavité entourée par une épaisse couche de caillots stratifiés (Musée Horsley) (in *Thèse* d'Auvray, 1896).

Plus récemment Gowers, cité par Bruns (2), étudiant la fréquence des anévrysmes dans les différentes artères cérébrales, donne une classification un peu différente de la précédente : 1° sylvienne ; 2° basilaire ; 3° carotide interne ; 4° artère du corps calleux ; 5° communicante postérieure ; 6° communicante antérieure ; 7° vertébrale ; 8° cérébrale postérieure ; 9° cérébelleuse inférieure.

(1) *Nouveau Traité de chirurgie*, fasc. XXIV, Artères, par Pierre Delbet.
(2) Bruns, Die Geschwülste des Nervensystems, 2e édit., 1908.

La poche, ordinairement sacciforme, présente un volume variable; elle atteint généralement celui d'une noisette ou d'une amande, rarement celui d'un œuf de poule. La surface extérieure de la tumeur est de coloration ardoisée et quelquefois bosselée. A la coupe, on constate l'existence d'une cavité irrégulière entourée de caillots disposés par couches stratifiées. Les tissus voisins subissent au contact de la tumeur anévrysmale des modifications : les méninges, les os, la pulpe cérébrale peuvent être atteints. Les os peuvent être usés et même perforés; mais le plus souvent, à cause du peu de résistance des parties voisines de l'encéphale que l'anévrysme tend à envahir, les os sont peu atteints. Il en est de même des méninges, sauf de la pie-mère, qui est congestionnée, épaissie et œdémateuse. Du côté de l'encéphale, les lésions sont plus prononcées ; la substance cérébrale se laisse d'abord déprimer sans s'altérer ; plus tard, l'anévrysme grandissant, il survient un ramollissement plus ou moins profond. Les nerfs du voisinage peuvent présenter des lésions diverses depuis la simple compression jusqu'à la névrite, l'atrophie et même la destruction complète. La marche naturelle de l'anévrysme se fait vers la rupture : celle-ci est notée 47 fois sur 68 cas réunis par Gouguenheim. La guérison spontanée est très rare.

Les ***gros tubercules*** de l'encéphale à évolution néoplasique constituent la seule manifestation intracranienne de la tuberculose qui puisse retenir notre attention à propos de l'étude des tumeurs cérébrales. On les observe particulièrement dans l'enfance, et le plus souvent ils sont précédés par une tuberculose pulmonaire ou par une tuberculose osseuse ou ganglionnaire ; on les rencontre dans toutes les parties du cerveau. Ils sont fréquents, d'après Charcot, dans la protubérance, le cervelet et au niveau du lobule paracentral ; on les rencontre aussi au niveau des circonvolutions, mais rarement en plein centre ovale, plus rarement aussi dans les noyaux gris centraux.

Les tubercules du cerveau ont l'aspect de petites masses dures, compactes, bien circonscrites, de volume variable depuis celui d'un grain de blé jusqu'à celui du poing. Leur nombre est également variable, et malheureusement ils sont souvent multiples, ce qui assombrit le pronostic des opérations pratiquées pour tubercules cérébraux. La forme des tuberculomes est assez régulièrement sphérique; ils sont généralement entourés par une capsule, qui est le plus souvent très adhérente au tissu nerveux voisin. Le tubercule présente une masse centrale jaune, caséeuse, privée de vaisseaux, et une couche périphérique grise, demi-transparente, parsemée de points rouges. On peut y décéler la présence du bacille de Koch.

Les ***syphilomes*** à évolution néoplasique sont surtout fréquents au niveau des méninges; mais on en rencontre aussi dans la substance nerveuse proprement dite.

Les gommes méningées varient du volume d'un grain de chènevis

à celui d'une noisette ; elles occupent de préférence les parties qui répondent à la base et à la voûte des hémisphères ; elles provoquent autour d'elles une inflammation qui aboutit à l'adhérence des parties voisines des méninges, à l'envahissement et au ramollissement du tissu nerveux avec lequel elles sont en contact, si bien qu'à un moment donné il est difficile de savoir quel a été leur point de départ. Il existe parfois autour des gommes une sclérose méningée très marquée.

Les gommes primitives de l'encéphale, généralement de forme régulière, arrondies ou ovoïdes, sont plus fréquentes au niveau des hémisphères que dans le cervelet et la protubérance ; dans la majorité des cas, elles sont corticales et diversement réparties ; les gommes centrales sont rares. Leur volume varie de celui d'un pois à celui d'une noix et peut même atteindre les dimensions d'un œuf de poule. Elles peuvent être multiples, mais il en existe rarement plus de cinq à six. A la coupe, elles présentent comme les tubercules, une partie centrale jaune et une zone périphérique grise ; la partie caséeuse, jaunâtre, dure, peu friable, ne se ramollit presque jamais et occupe une place moindre ; la zone grise et demi-transparente est plus étendue que dans les tubercules, plus diffuse ; elle envoie des racines rayonnant dans le tissu cérébral, qui devient scléreux (*lésions scléro-gommeuses*). Ces gommes sont susceptibles de se résorber et laissent à leur place soit un kyste, soit une cicatrice scléreuse et rayonnée.

Dans les cas où il y a doute entre une gomme et un tubercule, la recherche du bacille de Koch permet généralement de lever le doute.

L'***actinomycose*** (1) de l'encéphale peut être secondaire à la propagation d'une lésion osseuse de même nature, mais elle pourrait être aussi primitive. Elle affecte, d'après Duret, la forme d'abcès mal limités, contenant des grains d'*Actinomyces* : dans un cas de Bollinger, la tumeur avait les caractères du myxome kystique.

Les ***kystes hydatiques*** dus à l'évolution du *Tænia echinococcus*, et fréquents surtout dans certains pays, tels l'Australie, la République Argentine, se présentent sous la forme de vésicules, généralement sphériques (fig. 86), plus ou moins volumineuses, pouvant atteindre parfois les dimensions d'une orange et même davantage, à paroi double formée d'une membrane externe adventice et d'une

(1) Je rapprocherai de l'actinomycose trois cas de *blastomycose du cerveau* observés par Haussmann et Benda. La malade de Benda avait succombé avec des accidents d'encéphalite aiguë. A l'autopsie, la substance corticale du cerveau était parsemée de petites corpuscules arrondis, à contours nets, très réfringents, ayant l'aspect de vésicules ou de gouttes de myéline. L'examen révéla au microscope que filaments et corpuscules étaient formés de cellules de levure. Il fut impossible de découvrir la porte d'entrée des parasites. Ces lésions n'offrent pas d'intérêt pratique chirurgical.

membrane interne ou membrane fertile, et renfermant un liquide clair, transparent comme de l'eau, dans lequel nagent parfois des vésicules filles et de petits corpuscules blanchâtres, des dimensions d'une tête d'épingle, les scolex ou têtes de ténia. La constitution du kyste ne diffère pas ici de ce qu'elle est partout ailleurs dans l'organisme. Si le kyste s'enflamme, le liquide contenu dans sa cavité peut suppurer

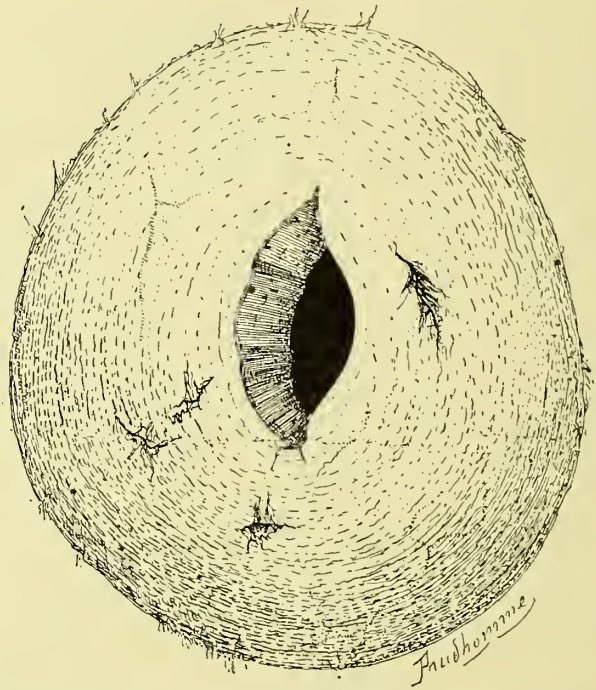

Fig. 86. — Kyste hydatique du cerveau avec ses dimensions normales : 8cm,5 de largeur, 9cm,5 de hauteur (Musée royal des chirurgiens de Londres) (in *Thèse* d'Auvray, 1896).

Les kystes hydatiques du cerveau sont des tumeurs rares ; il résulte en effet d'une statistique publiée en 1904 par Cranwell et Herrera Vegas (de Buenos-Aires) que, sur un total de 1 696 cas de kystes hydatiques, il y en avait seulement 36 intéressant le cerveau. Ces auteurs ont insisté sur la fréquence des kystes hydatiques chez les enfants; sur les 36 cas mentionnés, 27 existaient chez des sujets de moins de quinze ans, sans qu'on puisse en donner une explication satisfaisante (Voy. la thèse de P. Beauduin, Paris, 1907, consacrée à l'étude des kystes hydatiques du cerveau chez les enfants).

Les kystes hydatiques sont exceptionnellement multiples. Ils siègent de préférence dans les lobes cérébraux, à la convexité du

cerveau; on les a rencontrés également dans le cervelet, dans les ventricules, dans le corps calleux, dans la protubérance, etc. Les kystes développés dans la substance cérébrale sont fréquemment ouverts dans les ventricules ou n'en sont séparés que par une paroi très mince; ce sont là des notions anatomiques qu'il importe de connaître au point de vue chirurgical. La forme multiloculaire observée par Bider est exceptionnelle. Au voisinage du kyste, le tissu nerveux a subi des modifications que Rieder (*in* Contribution à l'étude des kystes hydatiques du cerveau, *Thèse de Paris*, 1904) caractérise de la façon suivante : « Destruction des tubes sans corps granuleux, indice d'une évolution subaiguë d'une part, altération des cellules d'autre part; celles-ci se montrent sous deux aspects : les unes sont tuméfiées, les autres atrophiées, formes correspondant sans doute à des stades différents de l'évolution pathologique. Le tissu interstitiel névroglique réagit aussi sous une forme particulière, et on constate la présence de nombreuses cellules araignées d'aspects les plus divers, contenant des formes nucléaires tout à fait comparables à celles des cellules nerveuses. » Au contact du kyste, la paroi osseuse du crâne peut subir un travail de raréfaction osseuse; l'os est aminci et peut même être perforé.

Les ***cysticerques de l'encéphale*** produits par la larve du *tænia solium*, dont l'hôte intermédiaire est le porc, s'observent dans les pays où la ladrerie est fréquente, et principalement en Allemagne. Le cysticerque de l'encéphale est constitué presque toujours par une capsule qui renferme le parasite baignant dans un liquide clair. C'est donc sous la forme de vésicules kystiques que se présente la lésion. Quand le cysticerque se développe dans la substance cérébrale même, il est isolé, monokystique et de petit volume; lorsqu'il se développe dans les cavités du cerveau ou à sa surface, il affecte souvent la forme en grappe (de Léon, Contribution à l'étude des cysticerques de l'encéphale, *Thèse de doctorat*, Paris, 1903); on trouve alors de nombreuses poches plus ou moins claires, qui donnent l'apparence d'une grappe de raisin et dont le volume varie depuis celui d'un petit pois jusqu'à la grosseur d'une noix et même plus; ces petits kystes diffusent vers les parties voisines en s'insinuant dans les anfractuosités du cerveau et prennent un aspect rameux. Bitot et Sabrazès, qui, en 1890, ont bien décrit les cysticerques en grappes, on tinsisté sur le siège de prédilection dans les espaces sous-arachnoïdiens de la base; ils les ont montrés parfois agglomérés en grand nombre et matelassant la surface basilaire sur une grande étendue. Au voisinage de ce *Cysticercus racemosus*, l'arachnoïde s'épaissit et s'opacifie, le cerveau s'aplatit et se déforme sans qu'il y ait d'adhérences le plus souvent; exceptionnellement, en effet, les vésicules pénètrent dans la substance cérébrale et y produisent de graves désordres.

Les ***kystes dermoïdes intracraniens*** ont été étudiés en 1889

par Lannelongue dans les *Archives de physiologie*. Ils sont intra ou extradure-mériens et siègent dans la région du cervelet; ce n'est qu'exceptionnellement, en effet, qu'on a signalé l'existence d'un de ces kystes au niveau de la suture occipito-temporale. Le kyste est situé dans l'angle rentrant formé par la tente du cervelet et la dure-mère des fosses cérébelleuses; il occupe le plan médian, formant une tumeur symétrique, plus ou moins proéminente dans la loge du cervelet. On explique le siège pour ainsi dire exclusif de ces kystes dans la région de l'inion par un pincement de l'ectoderme entre deux vésicules cérébrales. Le kyste peut atteindre le volume d'une orange; son contenu est celui des kystes dermoïdes (substance caséeuse mélangée à des cheveux et à des poils). La paroi du kyste, généralement mince, est en contact avec la dure-mère, quelquefois même elle lui est adhérente. Les kystes intradure-mériens n'ont avec la substance nerveuse que des rapports de contiguïté; la tumeur est à la surface et non incluse dans la substance nerveuse. Le cervelet est d'abord comprimé; puis il s'atrophie dans une de ses parties, et celle-ci peut être très réduite. Généralement le kyste se développe dans l'intervalle des deux lobes; puis la protubérance, le bulbe, la moelle, peuvent être comprimés. La compression des sinus amène de l'œdème cérébral et cérébelleux et de l'hydrocéphalie. La paroi du kyste est reliée parfois aux os du crâne par un pédicule plein que l'on voit quelquefois se prolonger jusqu'à la peau à travers l'os canalisé, disposition qui témoigne de l'origine cutanée du kyste intracranien; « elle est le résultat du défaut d'ossification autour du pédicule du kyste, pédicule qui tantôt persiste et tantôt disparaît ».

Ces kystes sont rares: je signalais seulement l'existence de six observations dans ma thèse en 1896. Ils sont susceptibles de s'enflammer et de suppurer. Je renvoie, pour une étude plus complète de la question, à l'article que consacre aux kystes dermoïdes le professeur Le Dentu, dans le fascicule XV de ce Traité.

Les ***kystes simples*** dont il nous reste à parler ont été classés par plusieurs auteurs parmi les tumeurs; or, en réalité, ces kystes, dont le contenu est formé par un liquide séreux ou hématique, relèvent de causes diverses : il en est qui apparaissent comme la complication d'une sclérose cérébrale infantile : d'autres qui représentent le reliquat d'un épanchement hémorragique d'origine traumatique. Je n'insisterai pas sur ces productions kystiques, dont l'évolution symptomatique est parfois celle des tumeurs, et qui ont été décrits à propos des complications tardives des traumatismes craniens (Voy. p. 218).

ÉTIOLOGIE. — L'étiologie des tumeurs intracraniennes est assez obscure, comme celle des tumeurs en général; nous ignorons, en effet, quelle est la cause première d'apparition de ces tumeurs. Nous

savons seulement qu'on les observe surtout à deux périodes de la vie : chez l'enfant où le tubercule et les kystes sont surtout fréquents, et chez l'adulte (vers quarante ans), où l'on rencontre principalement des gliomes et des sarcomes ; qu'elles apparaissent principalement chez des sujets prédisposés par leurs antécédents héréditaires, et que, dans un certain nombre de cas, on a fait jouer un rôle au traumatisme dans l'apparition du néoplasme ; il est évident qu'en pareil cas il n'existe pas de relation directe entre le traumatisme et l'apparition de la tumeur ; le traumatisme agit simplement en créant un terrain favorable au développement du néoplasme chez un sujet prédisposé ou encore en provoquant les premières manifestations d'une tumeur demeurée latente jusque-là et dans laquelle il se fait, par exemple, à l'occasion de la violence extérieure, une hémorragie interstitielle, qui a pour conséquence la brusque augmentation de son volume.

DIAGNOSTIC DES TUMEURS INTRACRANIENNES. — Il m'est impossible d'exposer ici d'une façon complète l'histoire clinique des tumeurs intracraniennes ; je me contenterai de faire un exposé sommaire de la question, renvoyant le lecteur pour de plus amples détails à ma thèse de doctorat (1896), aux articles des *Traités de médecine*, à l'ouvrage très complet et très intéressant que Duret vient de consacrer « aux manifestations des tumeurs de l'encéphale » (1905) et aux articles que Ch. Beevor a consacrés dans la *Lancet*, en 1907, au diagnostic et à la localisation des tumeurs cérébrales.

Le diagnostic doit porter sur les points suivants : 1° Existe-t-il une tumeur crânienne ? 2° Quel est le siège de cette tumeur ? 3° Existe-t-il une ou plusieurs tumeurs ? 4° Quelle est la nature de la tumeur ?

1° **Diagnostic de l'existence.** — Cette première partie du diagnostic comprend : 1° ***l'étude des signes propres aux tumeurs cérébrales*** ; 2° ***celle des diverses affections susceptibles de revêtir l'aspect clinique de ces tumeurs.***

L'existence d'une tumeur intracranienne est révélée par un ensemble de symptômes que j'ai décrits en 1896 sous le nom de symptômes généraux ou symptômes de compression générale, et qui constituent ce que Duret appelle le *syndrome* des tumeurs cérébrales. Ce syndrome, pour l'auteur, « est un groupement fréquent de signes cliniques qui aide à les reconnaître, et qui en constitue, en quelque sorte, la physionomie habituelle ».

a. Signes qui constituent le syndrome. — Ce sont :

1° La céphalée (1), qui est souvent le premier symptôme, le plus constant et le plus caractéristique ; elle est remarquable par sa ténacité et son intensité. Tantôt elle est continue, tantôt intermittente et peut

(1) P. Pérol, La céphalée dans les tumeurs de l'encéphale, *Thèse de Paris*, 1907, n° 41.

revêtir un caractère paroxystique ; elle est parfois d'une périodicité remarquable, comme dans un fait, cité par Ball, où les accès revenaient tous les trois jours, laissant entre eux un intervalle de deux jours pleins pendant lesquels la malade jouissait d'un calme relatif. Dans les affections syphilitiques, la douleur serait plus intense pendant la nuit.

La céphalalgie peut être diffuse ou localisée, réveillée même parfois par la pression au doigt ; elle peut être nulle ou peu accusée dans certains cas de tumeur bénigne, par exemple ; mais, lorsqu'elle existe, elle est tantôt sourde, profonde, tantôt aiguë, exaspérée par les mouvements, donnant naissance à une sensation d'éclatement et pouvant s'accompagner d'irradiations douloureuses, de névralgies faciales par exemple, par compression de la cinquième paire.

2° Les VOMISSEMENTS, dont la fréquence est assez grande et qui ont pour caractères de se produire sans efforts, par régurgitation, sans sensation nauséeuse préalable ; ils apparaissent à des époques variables, parfois le matin sous forme de pituite, d'autres fois à l'occasion d'un changement de position du malade, souvent pendant ou après le repas. Ils accompagnent surtout les tumeurs des régions postérieures, parce que celles-ci exercent une compression plus directe sur les centres bulbaires du vomissement.

Souvent les vomissements s'accompagnent d'une CONSTIPATION OPINIATRE.

3° Le VERTIGE qu'on peut observer sous ses différentes formes : vertiges sensoriels (vertiges oculaires, vertiges de Ménière, vertiges olfactifs), vertige épileptique, vertige cérébelleux ; mais le plus communément observé est le vertige cérébral vrai : le malade croit que les objets qui l'entourent sont animés de mouvements giratoires ou oscillatoires, et souvent il éprouve une perte de l'équilibre qui le fait tomber ; il existe en même temps des troubles de la vue (éblouissements, diplopie, objets voilés), des troubles de l'ouïe (bourdonnements, tintements), de l'asthénie musculaire et quelquefois des accidents épileptiformes atténués.

Dans certains cas graves, le vertige est assez prononcé et assez persistant pour constituer ce que Charcot a appelé l'*état de mal vertigineux*.

4° L'AFFAIBLISSEMENT PROGRESSIF DES FACULTÉS DU CERVEAU, qui est un des éléments les plus caractéristiques du syndrome des tumeurs ; le malade reste indifférent à tout ce qui l'entoure, l'œil atone, dans un état d'hébétude, de somnolence, de torpeur cérébrale et même de sommeil (1) vrai, dont on peut le faire sortir en l'interpellant violemment, car il comprend et répond aux questions qu'on lui pose ; mais il a l'air profondément ennuyé, et bientôt il retombe dans son même

(1) J. HERCOUËT, Le sommeil dans les tumeurs cérébrales, *Thèse de Paris*, 1905, n° 61.

état de somnolence. Chez lui, les impressions sont fugaces, il perd la mémoire, répète plusieurs fois les mêmes questions ; il ne s'intéresse plus à ce qui l'entoure ; le soin de sa personne lui devient également indifférent. Il se plaint avec cela d'une sensation de fatigue générale, et bientôt il finit par prendre le lit, pour ne plus le quitter.

5° Les troubles du pouls et de la respiration, qui sont caractérisés par un pouls inégal et irrégulier, ordinairement petit et ralenti et par le ralentisssement des mouvements de la respiration qui deviennent plus profonds et prennent parfois le type respiratoire de Cheyne-Stockes.

6° Les accès épileptiformes ou convulsions, qui peuvent faire défaut, mais sont en somme assez fréquents (50 p. 100 d'après Hirt). Les convulsions ne se rencontrent pas seulement dans les néoplasmes de la zone motrice; elles peuvent naître aussi dans les cas où la lésion occupe une région voisine ou même éloignée (région frontale, tumeurs sous-corticales, tumeurs de la base); « il n'est pas nécessaire, en effet, que l'irritation de l'écorce soit absolument directe, elle se fait quelquefois par l'intermédiaire des fibres anastomotiques, commissurales, ou par des congestions à distance » (Duret). Toutes les formes de l'épilepsie ont été observées ; le plus souvent on est en présence d'épilepsie localisée (bravais-jacksonienne) ; mais on observe également des attaques d'épilepsie généralisée d'emblée, des attaques d'épilepsie essentielle tardive (avec aura, cri initial, perte de connaissance, émission involontaire d'urine, convulsions toniques, convulsions cloniques, période de résolution), des accès d'épilepsie aiguë (éclampsie).

Les convulsions sont assez indépendantes des autres manifestations du grand syndrome clinique, quoique fréquemment associées avec elles (Duret); en effet l'épilepsie peut rester longtemps isolée comme seul symptôme ; elle peut être la première en date devançant de plusieurs mois ou de plusieurs années même les autres signes ; enfin les crises de céphalée et les convulsions s'associent assez souvent étroitement, à l'exclusion des autres symptômes (Duret).

7° L'œdème de la papille optique (*Stauungspapille* des Allemands, *Chokeddisc* des Anglais), qui est, avec la céphalée, le signe le plus constant et le plus important des tumeurs cérébrales. Ce signe a été étudié depuis longtemps par les ophtalmologistes et en particulier dans des mémoires récents et importants de Rochon-Duvigneaud et de Sourdille. Il a été décrit encore sous les noms de stase, d'étranglement de la papille et de névrite optique.

Ces lésions de la papille sont caractérisées dans une première période (phase de l'œdème et de la gêne circulatoire) par le rétrécissement des artères et la dilatation des veines qui deviennent tortueuses; la papille prend une rougeur diffuse et ses limites disparaissent. Puis l'œdème survenant, la papille perd sa transparence et prend une teinte

grisâtre uniforme ; cette teinte grisâtre se confondra plus tard à la périphérie avec la teinte semblable de l'œdème péripapillaire. Des hémorragies en flammèche peuvent apparaître autour de la papille ou sur elle-même.

Dans une seconde période (phase d'atrophie et de sclérose), la papille s'aplatit, se décolore, et les vaisseaux devenus filiformes sont bordés d'un liséré blanc dû à la sclérose de leurs parois et à celle des fibres nerveuses adjacentes (Panas). Le disque optique prend « l'aspect d'un astre qui s'éteint ».

Généralement les troubles papillaires frappent les deux yeux, mais il peut arriver qu'une seule papille soit atteinte.

L'affection débute par l'œdème papillaire, s'arrête tout d'abord à la lame criblée, puis la franchit et remonte le long du nerf optique ; les altérations peuvent s'étendre jusqu'au chiasma et même envahir les bandelettes. Au microscope, on constate à la première phase d'œdème que les gaines du nerf optique sont distendues ; l'œdème siège dans le tissu sous-arachnoïdien et se poursuit jusque dans les cloisons interfasciculaires du nerf ; les lésions de dégénérescence et d'atrophie des fibres nerveuses sont peu prononcées, ce qui explique qu'à cette période la vision reste bonne (fig. 87-88). A la phase d'atrophie, on constate des dégénérescences des faisceaux nerveux et des scléroses névrogliques très accusées.

Trois théories ont été imaginées pour expliquer la pathogénie des lésions papillaires :

1° La théorie de la compression cérébrale ou de l'hydropisie des gaines du nerf optique par reflux du liquide céphalo-rachidien (Schmitt-Manz, Dupuy-Dutemps) ; sous l'influence de l'augmentation de pression intracranienne déterminée par le néoplasme, le liquide sous-arachnoïdien est refoulé dans les gaines optiques, provoquant la compression du nerf, la stase veineuse, le refoulement de la lame criblée, l'œdème de la papille. Cette théorie a contre elle des faits expérimentaux et des faits cliniques ; on voit en effet les troubles papillaires manquer dans certains cas de grosses tumeurs et exister au contraire avec de très petites tumeurs ;

2° La théorie toxi-infectieuse (Leber-Deustchmann), d'après laquelle les lésions observées dans l'œil auraient leur origine dans des germes infectieux transportés avec le liquide céphalo- rachidien jusque dans les gaines optiques. Des faits expérimentaux ont été apportés à l'appui de cette théorie. Malheureusement nous ignorons actuellement quelle est la nature des tumeurs et, comme le dit Duret, « on oublie de nous dire quelles espèces bactériennes produisent les tumeurs ; on néglige de nous en déceler la présence dans les gaines du nerf ou dans la papille ». Sourdille fait remarquer, en outre, que, dans les cas qu'il a examinés histologiquement, il n'a jamais trouvé les infiltrations leucocytaires, qui sont le caractère spécifique des

infections. Enfin la guérison succédant à la trépanation pour œdème papillaire dû à une tumeur cérébrale est encore un argument qu'on peut invoquer contre la théorie de la papillite par infection ;

3° La théorie de l'œdème papillaire par rétention lymphatique due à l'œdème cérébral (Parinaud, Rochon-Duvigneaud, Sourdille). Pour ces auteurs, la névrite œdémateuse dépend de l'hydrocéphalie, qui complique les tumeurs cérébrales. L'épanchement ventriculaire détermine une gêne de la circulation lymphatique de l'encéphale, un œdème du tissu nerveux du cerveau et du nerf optique, dépendance du cerveau.

Telles sont les trois théories en présence : peut-être faut-il admettre que chacune d'elles renferme une part de vérité et peut jouer un rôle dans la production de l'œdème papillaire suivant les circonstances et les périodes d'évolution du néoplasme.

Quoi qu'il en soit, l'œdème papillaire est un signe très fréquent des tumeurs cérébrales ; d'après Duret,

Fig. 87. — Coupe longitudinale du nerf optique avec dilatation de ses gaines (d'après Rochon-Duvigneaud, *Ann. d'opht.*, 1895). — *p. m.*, la pie-mère optique, épaissie par suite de la rétraction atrophique du nerf; *ts. ar.*, tissu sous-arachnoïdien dilaté par l'œdème; *ar.*, la gaine arachnoïdienne, fine membrane conjonctive d'un tissu dense et résistant, à surface externe lisse, glissant sur la gaine durale, à surface interne donnant insertion au tissu réticulé sous-arachnoïdien, ici développé et révélé par l'œdème et allant, d'autre part, se continuer avec la pie-mère. On voit que l'arachnoïde est refoulée de place en place par des colonnes conjonctives en forme de *clous*, qui, émanées de la dure-mère, dépriment l'arachnoïde pour aller se fusionner avec la pie-mère. Elles jouent le rôle de *point de suture* assurant l'homogénéité du système feuilleté des gaines optiques. L'arachnoïde, en se fusionnant avec la pie-mère au niveau de la lame criblée, ferme en ce point l'espace sous-arachnoïdien et constitue un véritable cul-de-sac fermé ; *dm*, gaine durale séparée de l'arachnoïde par un espace virtuel et nullement tapissée à sa face profonde par un feuillet spécial qui représenterait le feuillet pariétal de l'arachnoïde; *scl.*, sclérotique; *ch.*, choroïde ; *r.*, rétine ; *a.*, artère centrale dont la gaine conjonctive est sclérosée ; *p.*, le tissu papillaire épaissi ; *l. c.*, lame criblée ; *cl.*, cloison conjonctive séparant les faisceaux du nerf optique ; *fn.*, fibres nerveuses.

la proportion des lésions oculaires atteindrait 80 à 95 p. 100 pour les tumeurs basales et 60 à 70 p. 100 pour les tumeurs de la convexité. C'est donc un signe de première importance au point de vue du diagnostic, mais il a surtout de la valeur lorsqu'il est associé à un des signes du syndrome, car on le rencontre dans un certain nombre d'affections autres que les néoplasmes. L'œdème papillaire est presque toujours bilatéral.

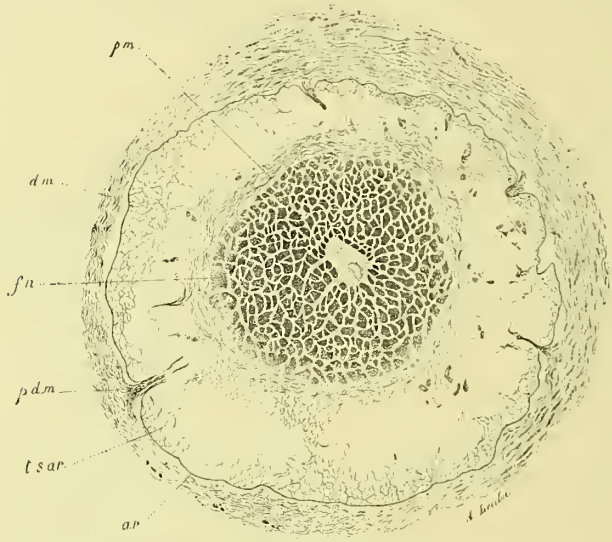

Fig. 88. — Coupe transversale du nerf optique gauche et de ses gaines fortement dilatées par l'œdème sous-arachnoïdien. — *pm.*, pie-mère ; *t. s. ar.*, tissu réticulé sous-arachnoïdien, siège de l'œdème ; *ar.*, arachnoïde refoulée par les *clous* de la dure-mère (*pdm.*) qu'elle revêt comme d'une gaine isolante ; *dm.*, dure-mère ; *fn.*, faisceaux nerveux périphériques du nerf optique dans lesquels la disparition presque complète de la myéline est révélée par l'absence de coloration noire. Le nerf est fortement diminué de volume par suite de l'atrophie incomplète mais prononcée de ses éléments nerveux. Bien que les faisceaux centraux du nerf optique renferment encore assez de myéline pour avoir conservé la coloration noire caractéristique, il s'en faut que toutes leurs fibres nerveuses soient conservées (d'après Rochon-Duvigneaud. *Ann. d'opht.*, 1895).

Les manifestations cliniques accompagnant l'œdème de la papille sont variables ; l'intégrité de la vision s'observe au début et même pendant très longtemps ; on observe seulement parfois des phénomènes de cécité passagère apparaissant brusquement, durant plus ou moins longtemps, et disparaissant de même ; ce n'est qu'après des semaines et des mois, lorsque l'atrophie scléreuse se produit, que la vue commence à baisser de plus en plus jusqu'à la perte complète.

b. ***Variations du syndrome.*** — Nous venons de passer en revue les divers symptômes qui entrent dans la constitution du syndrome des tumeurs cérébrales.

Or le syndrome est variable et se présente sous des aspects cli-

niques différents : il peut être complet, acensé dans ses manifestations (tumeurs de la base, des ganglions, du cervelet, tumeurs volumineuses), précoce, brusque dans son apparition, progressif dans son évolution ; — le syndrome peut être atténué, incomplet et partiel ; c'est ainsi que, pendant toute la durée de la maladie, il peut n'exister que deux ou trois, parfois même un seul des symptômes qui constituent le syndrome ; une céphalée intense est parfois l'unique symptôme d'une tumeur cérébrale ; ailleurs les seuls symptômes généraux sont la céphalée et l'œdème papillaire ; les troubles oculaires peuvent être seul observés ; etc. ; — il peut être passager, transitoire, intermittent ; — il peut être primitif, c'est à-dire la première manifestation en date d'une néoplasie encéphalique ; ou secondaire, apparaissant plus ou moins longtemps après les phénomènes de localisation ; ou tardif, le néoplasme existant depuis longtemps lorsqu'il survient : les manifestations du syndrome sont pour ainsi dire les phénomènes terminaux : — ou dissocié, certains signes tels les vomissements, l'œdème de la papille, la torpeur cérébrale, apparaissant longtemps avant la céphalée ; — il peut être réduit aux seules manifestations convulsives, ce qui est exceptionnel ; — il peut être surtout vertigineux, c'est-à-dire qu'au milieu des autres signes du syndrome l'état vertigineux prédomine ; cet état est plus fréquent dans les tumeurs de la protubérance et du cervelet ; — il peut exister seul sans s'accompagner des troubles moteurs, sensitifs, intellectuels, que nous allons bientôt étudier ; — il peut faire défaut et la tumeur révéler sa présence seulement par d'autres symptômes (phénomènes convulsifs, paralytiques, troubles intellectuels, etc.) ; — enfin non seulement le syndrome peut faire défaut, mais aussi tous les autres symptômes ; la tumeur est *latente* et ne se révèle par aucun trouble cérébral (10 à 11 p. 100 des cas d'après Duret). Si la tumeur reste latente, c'est peut-être à cause de sa nature, de son développement lent et de l'accoutumance des centres nerveux.

On voit, par cette énumération, que le syndrome des tumeurs cérébrales peut se présenter sous des aspects très variables, et on conçoit que le diagnostic puisse être par cela même dans certains cas très difficile. Néanmoins la valeur sémiologique du syndrome est très grande, car il est très fréquent ; Duret admet en effet qu'il existe dans 70 p. 100 des cas, tantôt à peu près complet 54 p. 100, tantôt réduit à quelques symptômes 16 p. 100. On se rappellera qu'il n'y a aucune corrélation entre le volume, le siège, la nature du néoplasme et le syndrome.

c. ***Pathogénie du syndrome.*** — Il est généralement admis par tous les auteurs que les manifestations qui constituent le syndrome des tumeurs encéphaliques sont sous la dépendance de l'*hypertension cérébrale* causée par ces tumeurs. Les faits expérimentaux, les faits cliniques, les lésions pathologiques observées prouvent en

effet que c'est par le mécanisme de la *compression cérébrale* que les tumeurs produisent les troubles observés. On conçoit en effet que la circulation du liquide céphalo-rachidien se trouve gênée par les déplacements et les compressions que l'encéphale subit de la part de la tumeur, et qu'elle entre en hypertension. Ces troubles de la circulation du liquide céphalo-rachidien ont pour conséquence l'accumulation dans les espaces sous-arachnoïdiens et la stase ventriculaire, ce que les Allemands appellent l'hydrocéphalie interne ; celle-ci exerce d'abord son action sur les parois ventriculaires, puis sur l'écorce, dont les circonvolutions sont effacées et les scissures étalées.

Les bons résultats obtenus par les trépanations décompressives, usitées actuellement dans le traitement palliatif des tumeurs cérébrales, prouvent également le rôle important que joue l'hypertension cranienne dans la production des accidents observés.

Mais la compression cérébrale n'est pas, d'après Duret, la seule cause à invoquer dans la pathogénie des accidents. Cet auteur fait remarquer combien est variable le syndrome des tumeurs cérébrales ; or, pourquoi ces variations dans des cas en apparence semblables ? On ne peut les expliquer ni par le volume, ni par le siège, ni par la nature du néoplasme : de très petites tumeurs en effet peuvent provoquer un syndrome intense, tandis que de grosses tumeurs restent silencieuses. Duret fait intervenir d'autres facteurs dans la pathogénie des troubles cérébraux : d'abord la *toxi-infection*, c'est-à-dire l'intoxication provoquée du côté des centres nerveux par les toxines néoplasiques ; ensuite l'*œdème cérébral* et l'*irritation*. Nous avons déjà vu que l'œdème cérébral coexistait fréquemment avec l'œdème papillaire. En ce qui concerne l'irritation, son rôle est bien établi dans la production des attaques épileptiques ; autour des tumeurs s'établit une congestion hyperémique avec circulation collatérale importante ; cette vascularisation intensive contribue à favoriser l'œdème et augmente l'excitabilité de la substance grise. Les petites tumeurs agiraient ordinairement par irritation ; les grosses, mécaniquement.

Autres manifestations des tumeurs cérébrales. — Les symptômes généraux ne sont pas l'unique manifestation des tumeurs cérébrales, bien qu'ils en soient la plus caractéristique. Il existe d'*autres troubles* utiles à rechercher pour établir le diagnostic.

Ces troubles sont *intellectuels*, *moteurs*, *sensitifs* et *sensoriels* :

Les *troubles intellectuels*, qu'on peut observer en dehors de la torpeur et de l'affaiblissement intellectuel, sont les bizarreries de caractère, la démence, l'hystérie, les hallucinations, le délire, etc.

Les *troubles moteurs* sont des *convulsions* ou des *paralysies* ; les convulsions peuvent simuler l'épilepsie essentielle, mais le plus souvent on est en présence d'épilepsie motrice localisée ; quelquefois il s'agit d'accès d'épilepsie sensitivo-sensorielle. Les paralysies

consistent en monoplégies, hémiplégie complète, aphasie motrice; elles s'établissent lentement, progressivement et sont moins accusées que celles des hémorragies et des ramollissements. Ces paralysies sont suivies de *contractures*, d'*atrophies musculaires*, de *tremblements*.

Les *troubles sensitifs* consistent en *anesthésies localisées*, *paresthésies*, *hyperesthésies*.

Les *troubles sensoriels* frappent les différents sens; ce sont : des troubles de l'*audition*, de l'*olfaction*, de la *gustation* et souvent de la *vision*. Les troubles de la vision sont particulièrement intéressants; on constatera des *troubles moteurs des yeux* ([ophtalmoplégies nucléaires, paralysies des mouvements associés des yeux, troubles des organes protecteurs et accommodateurs de la vision)], de l'*amblyopie*, de la *cécité*, et les *différentes formes d'hémianopsie*, de l'*alexie*, de l'*aphasie optique*, de l'*agraphie*.

On peut observer encore des *troubles du langage*, des *troubles de l'équilibre et de l'orientation*, des *tremblements* : on a cité également des *crises de tachycardie*, le *pouls lent permanent* avec crises syncopales, symptomatique d'une tumeur bubo-protubérantielle altérant le noyau bulbaire du pneumogastrique, des *troubles de la respiration*, des *troubles des sécrétions* (sialorrhée, polyurie, glycosurie, etc.).

Ces diverses manifestations des tumeurs cérébrales offrent de l'intérêt non seulement comme complément du diagnostic de l'existence d'une tumeur, mais aussi parce qu'elles peuvent servir au diagnostic de localisation, comme nous le verrons bientôt.

L'*auscultation* du crâne permet de reconnaître dans certains cas l'existence de *souffles* que l'on rencontre non seulement dans les anévrysmes, mais aussi dans des tumeurs très vasculaires ou dans des tumeurs comprimant des artères du voisinage. Ces bruits continus ou intermittents sont entendus dans certains cas à distance et souvent perçus par les malades qui en sont obsédés.

2° **Diagnostic différentiel.** — Je ne peux qu'énumérer ici sans m'y attarder les affections susceptibles d'être confondues avec les tumeurs de l'encéphale; la liste en est longue et prouvera combien le diagnostic peut être parfois difficile. Cette partie du diagnostic, qui est d'ordre exclusivement médical, sera utilement complétée par la lecture de nos traités de médecine et du livre de Duret sur les tumeurs de l'encéphale (p. 487 à 525).

Il est d'abord un certain nombre d'affections qui peuvent présenter un des signes du syndrome, suffisamment accentué, pour faire songer à certaines formes cliniques des tumeurs.

C'est ainsi qu'on pourra confondre : la *migraine*, la *céphalée des neurasthéniques*, des *hystériques*, l'*hémicranie permanente*, la *céphalée due à l'artérite cérébrale*, aux *intoxications*, à la *présence du*

pas dans les diverses cavités voisines du crâne, avec la céphalée des tumeurs, lorsqu'elle existe seule: les vomissements de l'*urémie*, de l'*encéphalopathie saturnine*, de l'*hystérie* avec ceux des tumeurs; les vertiges des *artérioscléreux*, des *gastropathes*, des *neurasthéniques*, des *affections de l'oreille* avec ceux des tumeurs; l'*épilepsie essentielle* avec les convulsions des tumeurs;

Les troubles papillaires des *méningites aiguës*, de la *méningite tuberculeuse*, de *certaines méningites basilaires liées aux ostéites suppurées de voisinage*, des *abcès cérébraux*, de l'*urémie*, de l'*hydrocéphalie*, de la *thrombose* des sinus veineux et des veines de Galien, de l'*albuminurie*, de l'*encéphalite aiguë*, de la *paralysie générale*, des *myélites*, de la *paralysie infantile*, de *certaines maladies infectieuses*, etc., avec ceux des néoplasmes.

D'autres fois, les maladies qui peuvent être confondues avec les tumeurs de l'encéphale offrent un tableau clinique assez semblable à celui que nous avons décrit avec Duret sous le nom de syndrome des tumeurs.

Il en est ainsi dans un certain nombre de MALADIES SOIT AIGUES, SOIT CHRONIQUES DE L'ENCÉPHALE :

Parmi les MALADIES AIGUES, nous citerons : les *méningites aiguës*, les *méningites tuberculeuses localisées*, la *pachyméningite hémorragique*, les *hémorragies de la base*, les *abcès du cerveau*, qui sont d'un diagnostic quelquefois très embarrassant.

Parmi les MALADIES CHRONIQUES, il faut signaler : les suites des *traumatismes cranio-cérébraux*, l'*hydrocéphalie*, la *sclérose en plaques*, la *sclérose cérébrale*, la *paralysie générale*.

Il en est ainsi également dans certaines PSYCHOSES et dans certaines MALADIES GÉNÉRALES :

Parmi les psychoses, citons : la *folie*, l'*hystérie*, la *neurasthénie*, l'*épilepsie*;

Parmi les maladies générales : l'*encéphalopathie saturnine*, l'*urémie*, l'*alcoolisme*, le *diabète*, la *grippe*, le *rhumatisme infectieux* dans leurs manisfestations cérébrales; et exceptionnellement l'*artériosclérose cérébrale* et les *anémies graves*.

La valeur de la ***ponction cérébrale*** appliquée au diagnostic des tumeurs de l'encéphale a été discutée au XXXVIIe Congrès de la Société allemande de chirurgie (Berlin, 1908). Haasler (de Halle), Selig (de Berlin) admettent que, dans les cas difficiles, elle peut rendre de réels services pour établir l'existence, l'étendue, la nature et le pronostic d'une tumeur. Selig a pu déterminer par la ponction exploratrice une tumeur sarcomateuse du lobe pariétal droit dans un cas où le diagnostic était hésitant : quelques jours plus tard, il enlevait la tumeur. De même chez un malade de Tietze (de Breslau), la ponction exploratrice, en ramenant des cellules sarcomateuses, avait éclairé le diagnostic. Mais tous les auteurs sont d'accord pour reconnaître les

dangers de cette ponction : Haasler, à la suite de la ponction, a vu se produire des accidents infectieux; il signale la possibilité d'hémorragies sous-dure-mériennes plus ou moins graves. Tietze a vu succomber un patient quelques heures après la ponction par asphyxie; l'autopsie fit constater une tumeur du volume d'une noix, au niveau de laquelle la ponction avait provoqué une hémorragie, qui, probablement, causa la mort.

Déjà, en 1907, Pfeifer, dans les *Archiv. für Psychiatry*, avait étudié la valeur de la ponction cérébrale, appliquée au diagnostic des tumeurs cérébrales et faite après forage cranien. Dans 20 cas, il avait pratiqué 89 ponctions; dix fois, il put faire le diagnostic de tumeur d'après la nature du liquide retiré; le diagnostic fut confirmé cinq fois par l'opération, quatre fois par l'autopsie; la nature de la tumeur avait pu être précisée dans 7 cas; mais, dans un cas où il s'agissait d'une tumeur de la base, la ponction fut suivie de mort. Dans un article récent (El Siglo Medico, 1908), Sanz préconise la ponction cérébrale comme moyen de diagnostic, mais il reconnaît qu'elle n'est pas une opération exempte de danger et ne la conseille qu'accessoirement, dans des cas très embarrassants. Je crois donc, en présence des inconvénients signalés, et malgré les quelques avantages qu'elle peut présenter, que la ponction cérébrale n'est pas une méthode d'investigation à recommander. Je préférerais, en pareil cas, la méthode de la ***ponction lombaire***, qui, en renseignant sur l'hypertension du liquide céphalo-rachidien, sur la nature de ce liquide, sur l'existence des cellules néoplasiques, peut éclairer le diagnostic. Mais la ponction lombaire elle-même n'est pas sans inconvénients : on a signalé assez fréquemment la mort subite ou rapide à la suite de la ponction, souvent dans le cas de tumeurs cérébrales postérieures. La mort peut être la conséquence de la compression exercée sur le bulbe par la tumeur à la suite de la soustraction du liquide céphalo-rachidien, même dans les cas où la quantité de liquide enlevé est peu considérable; d'autres fois, la mort a pour cause une hémorragie au niveau d'une tumeur très vasculaire et à vaisseaux très friables; on comprend, en effet, qu'une brusque diminution de pression intracranienne à la suite de l'évacuation du liquide puisse déterminer une hémorragie rapidement mortelle; on comprend aussi qu'elle puisse provoquer la rupture de la poche en cas de tumeur anévrysmale, comme la chose s'est produite dans deux cas signalés par Kernig et par Sergent.

On ne saurait donc recommander trop de prudence dans l'emploi de la ponction lombaire en cas de tumeur; il ne faut pas que l'évacuation soit faite trop brusquement et en trop grande quantité.

La ***radiographie*** dans les cas de diagnostic difficile a pu fournir quelques résultats heureux en décelant l'existence d'une tumeur, et a même permis de redresser des localisations erronées [Voy.

A. Schuller, Les examens radiographiques pour affections du crâne et du cerveau (*Wiener medic. Wochenschrift*, n° 10, 7 mars 1908, p. 501 à 506)].

3° **Diagnostic de localisation**. — Quel est le siège occupé par le néoplasme? C'est là certes une question du plus haut intérêt chirurgical et sur laquelle je me suis longuement étendu dans ma thèse en 1896. Depuis cette époque, de nombreux documents ont été publiés, propres à éclairer la localisation des tumeurs de certaines régions, et, malgré tout, le diagnostic du siège de la tumeur reste dans bien des cas très difficile, parfois même impossible; le chirurgien est exposé aux surprises les plus grandes dans les cas où le diagnostic semble le moins hésitant (1). Je vais essayer cependant d'exposer succinctement l'état actuel de nos connaissances sur les localisations des diverses tumeurs. Pour comprendre la pathogénie des accidents observés, le lecteur devra se rappeler les notions exposées au chapitre des localisations cérébrales (Voy. p. 15).

Tumeurs du lobe frontal. — On a signalé comme troubles caractérisant les tumeurs du lobe frontal : l'incohérence, les troubles de l'intelligence, intéressant le caractère, la mémoire, la volonté, la personnalité; mais ces troubles intellectuels n'ont rien de pathognomonique; j'ai déjà dit, en effet, qu'on ne localisait plus aujourd'hui le cerveau intellectuel à la partie antérieure des hémisphères et qu'il était probable que les phénomènes intellectuels avaient pour siège l'écorce grise tout entière;

La tendance très prononcée des malades au sommeil;

Des troubles moteurs particuliers au lobe frontal : paralysies des mouvements du tronc, de la tête et du cou, de la tête et des yeux;

Des parésies ou paralysies de diverses natures dues à la compression exercée par la tumeur frontale sur la région motrice voisine ou sur la capsule interne; des crises convulsives d'épilepsie partielle ou d'épilepsie généralisée; parfois des troubles du langage; de la céphalée antérieure; quelquefois de l'ataxie frontale, caractérisée par une simple oscillation, un affaiblissement ou un dérobement des jambes. Dans certains cas, les néoplasmes frontaux restent silencieux, ayant pour tout symptôme des attaques d'épilepsie généralisée.

Tumeurs de la région rolandique. — Les tumeurs de cette région se traduiront par des *troubles de la motilité*, variables suivant que les lésions provoqueront l'irritation des centres moteurs (convulsions) ou amèneront leur compression ou leur destruction (parésie, paralysie). Ces troubles morbides occuperont le côté du corps opposé à la lésion.

(1) Cependant Oppenheim, sur 27 cas de tumeurs cérébrales qu'il a fait opérer de 1903 à 1906, est arrivé 23 fois à établir avec précision le diagnostic de localisation. — Voy. Knapp (Göttingen), Les progrès dans le diagnostic des tumeurs cérébrales (*Münchener mediz. Wochenschrift*, 1908, n°s 19 et 20).

Les attaques convulsives se manifestent généralement sous la forme de l'épilepsie bravais-jacksonienne; mais il faut bien savoir qu'elles n'ont pas la valeur localisatrice qu'on leur a attribuée pendant longtemps; j'ai déjà insisté sur ce fait, en étudiant les localisations cérébrales; la chose est si vraie qu'Oppenheim a pu écrire récemment : « Le symptôme des foyers rolandiques, c'est-à-dire l'épilepsie jacksonienne, appartient à ce point aux signes trompeurs que le plus souvent, dans les cas de soi-disant tumeur rolandique, on ne trouve *aucune* néoplasie de la région motrice, *là où l'on s'attendait à rencontrer quelque chose* (1). »

Les paralysies sont d'abord transitoires, puis s'installent définitivement; assez rapidement, elles sont suivies de contracture et d'atrophie musculaire. Ordinairement il s'agit de monoplégies.

Les tumeurs rolandiques sous-corticales s'accompagnent, elles aussi, de paralysies localisées. Dans les cas de ce genre, où après trépanation on constate l'absence de lésions superficielles, et qu'on soupçonne l'existence d'un néoplasme occupant le centre ovale, on peut, pour éclairer le diagnostic, comme l'ont fait souvent les chirurgiens anglais et américains, pratiquer l'exploration électrique du cortex, qui reste négative, parce que les conducteurs du centre excité sont interceptés par la tumeur.

Nous avons déjà dit que, pour un certain nombre d'auteurs, la zone de Rolando était à la fois une région motrice et sensitive. Les tumeurs de cette région pourraient donc déterminer des troubles de la sensibilité consistant en phénomènes d'anesthésie, phénomènes subjectifs (engourdissements, fourmillements), troubles de la sensibilité tactile, troubles de la sensibilité profonde.

Malgré l'importance des paralysies localisées pour le diagnostic des tumeurs rolandiques, il faut savoir qu'il existe des causes d'erreur; le diagnostic peut être difficile avec les tumeurs occupant la zone limitrophe de la région motrice (tumeurs frontières) ou avec des tumeurs plus éloignées comprimant les irradiations de la capsule

(1) L'épilepsie jacksonienne est un signe trompeur. René Rome, étudiant la valeur de cette épilepsie dans sa thèse (Lyon, 1907), constate qu'elle n'est pas toujours la preuve d'une lésion organique des centres nerveux. D'autre part, la lésion, lorsqu'elle existe, peut siéger à une certaine distance des centres en avant ou en arrière; elle peut être sous-corticale; dans quelques cas même, elle intéresse un hémisphère cérébelleux. Rome admet, dans certains cas, l'existence d'une épilepsie jacksonienne hystérique; dans d'autres cas, les convulsions pourraient être dues à une lésion des centres, qui guérirait sans laisser de traces : pseudo-tumeurs cérébrales. Dans quelques cas, enfin, des accès jacksoniens liés à d'autres symptômes cérébraux feraient porter le diagnostic de tumeur ou d'abcès, alors que la trépanation resterait négative et que l'autopsie laisserait encore dans le doute sur la nature de l'épilepsie.

Dans sa thèse publiée en 1907 : Sur la valeur sémiologique de l'épilepsie jacksonienne dans les tumeurs cérébrales, Élisabeth Sionitzky a admis également que l'épilepsie jacksonienne n'est pas un signe de localisation précise, ni un signe commandant l'intervention.

interne ; c'est l'existence de ces phénomènes à distance qui rend le diagnostic de localisation des tumeurs difficile.

Quant à l'existence de monoplégies par lésion localisée des circonvolutions motrices, ainsi que je l'ai déjà signalé à propos des plaies par balles, il ne faut pas trop compter sur elles pour établir un diagnostic en hauteur de la lésion le long de la zone motrice.

Tumeurs de la région du langage. — Nous avons vu, en étudiant les localisations cérébrales, que le centre de Broca, situé au pied de la troisième circonvolution frontale gauche, était actuellement dépossédé des fonctions qu'on lui avait attribuées dans la faculté du langage. Moutier, en effet, a rapporté dans sa thèse 13 observations de tumeurs ayant détruit F^3 sans provoquer d'aphasie. Nous avons vu que la fonction du langage était localisée dans deux zones dites zone lenticulaire et zone de Wernicke (Voy. fig. 8, p. 20). Suivant que la tumeur est située au niveau de l'une ou de l'autre de ces deux zones, on observe des symptômes différents : lorsque la tumeur occupe la zone lenticulaire (ZL), on constate des troubles du langage articulé, il y a anarthrie ; lorsque la tumeur occupe la zone de Wernicke, il y a aphasie sensorielle ou de Wernicke ; si la tumeur détruit en même temps la zone lenticulaire et la zone de Wernicke, il y a à la fois anarthrie et aphasie de Wernicke, par conséquent aphasie de Broca.

Tumeurs du lobe pariétal. — Les tumeurs du lobe pariétal peuvent déterminer de l'hémianesthésie, semble-t-il, par destruction du cortex pariétal lui-même, de l'aphasie de Wernicke par lésion du *gyrus supramarginalis* (lobule pariétal inférieur) et du pli courbe, de l'hémianopsie par accroissement des lésions en profondeur.

Tumeurs du lobe occipital. — *Hémianopsie* à peu près constante, ayant surtout de la valeur localisatrice, si elle est le premier symptôme en date, accompagnée assez souvent d'*hallucinations visuelles*, de *scotomes persistants* ; parfois *alexie* et *agnosie*. Les *troubles sensitivo-moteurs* et les *troubles du langage* apparaissent ensuite liés à des compressions de voisinage. Si la tumeur intéresse les deux lobes occipitaux ou si elle est double, il y a *cécité psychique*. Des *phénomènes cérébelleux* existent en cas de compression du cervelet, à travers la tente.

Tumeurs du lobe temporo-sphénoïdal. — Pour les tumeurs du côté gauche : *aphasie sensorielle* précoce, la première en date, par lésion intéressant la zone de Wernicke ; hémianopsie absente ou tardive ; *troubles de l'audition* (paracousies, hypoacousies, surdité verbale), attaques convulsives précédées d'une aura acoustique, d'hallucinations de l'ouïe ; surdité unilatérale ; quelquefois troubles de l'odorat et du goût ; ces troubles inconstants n'ont rien de pathognomonique, car actuellement nos connaissances sur les centres cérébraux du goût, de l'odorat et de l'ouïe sont nulles.

Pour les tumeurs du lobe droit : absence de troubles du langage ; quelques phénomènes auditifs ; signes de compression, signes du syndrome général.

Les tumeurs qui occupent la partie sphénoïdale du lobe s'accompagnent de compression des nerfs de la base, des pédoncules, etc.

Les troubles dans le domaine du moteur oculaire commun sont fréquents (Knapp).

Les néoplasmes temporo-sphénoïdaux peuvent, en se développant, provoquer des troubles sensitivo-moteurs par compression ou par envahissement des régions corticales et des irradiations de la capsule interne.

Tumeurs de la face médiane des hémisphères. — Troubles convulsifs ou paralytiques des deux côtés du corps ; symptômes généraux des néoplasmes.

Tumeurs du corps calleux. — Bilatéralité des troubles moteurs, inégalement répartis des deux côtés du corps ; absence des troubles de la sensibilité ; absence de symptômes de compression des nerfs de la base.

Le professeur Raymond insiste sur l'existence d'un syndrome mental spécial, qui consiste en des troubles du caractère, de la bizarrerie dans les manières et dans les actes, des lacunes dans la mémoire, un manque de liaison dans les idées, tout cela avec une conservation apparente de l'intelligence qui peut faire illusion à l'entourage. On pourrait observer encore de l'apraxie, c'est-à-dire des troubles moteurs caractérisés par l'impossibilité des actes adaptés à un but, que ces actes soient commandés ou spontanés. Ces phénomènes apraxiques, dans le sens de Liepmann, doivent exister chez un malade qui n'est ni paralysé, ni dément, ni agnosique.

Tumeurs du cervelet (1). — Troubles de l'équilibre (titubation) ; intensité et rapidité d'évolution des symptômes généraux ; absence de paralysie vraie, mais atonie et asthénie ; incoordination des membres supérieurs (maladresse de la main, écriture tremblée, tremblements, etc.) ; signes de l'asynergie cérébelleuse ; troubles de la diadococinésie ; exagération des réflexes tendineux ; diminution ou perte du réflexe cornéen (Oppenheim) ; nystagmus ; céphalée occipitale ; raideur de la nuque ; opisthotonos ; vertiges cérébelleux ; ictus cérébelleux ; compression des organes et des nerfs de la base ; intégrité de la sensibilité et de l'intelligence (Duret).

Pour établir quelle région du cervelet occupe la tumeur et pour en tirer des conclusions au point de vue du lieu où le chirurgien doit trépaner, il faut se laisser guider par les faits suivants :

Les lésions cérébelleuses unilatérales produisent des effets *directs*,

(1) Siemerling, Symptomatologie et Traitement des tumeurs du cervelet (*Berliner klin. Wochenschrift*, 1908, nos 13 et 14). — Bertheaux, Considérations sur les tumeurs du cervelet chez l'enfant, *Thèse de Paris*, 30 mai 1908.

et non croisés comme pour les lésions des hémiphères cérébraux ; les troubles cérébelleux occupent le côté du corps où siège la tumeur ou y sont prédominants. Le malade tombe du côté de la tumeur; les réflexes tendineux sont exagérés et les phénomènes de compression des nerfs bulbaires observés du côté de la tumeur.

Les troubles dus aux tumeurs du lobe médian et du vermis occupent les *deux côtés du corps.*

Je ne m'attarderai pas à décrire ici les symptômes propres à assurer le diagnostic de localisation des tumeurs des noyaux gris centraux, des tubercules quadrijumeaux, de la glande pinéale, de la région bulbo-protubérantielle, à cause du peu d'intérêt chirurgical que présentent les tumeurs de ces régions inaccessibles au chirurgien. Je dirai seulement quelques mots du diagnostic des ***tumeurs de la glande pituitaire***, qui ont été, récemment, l'objet de tentatives chirurgicales. Indépendamment de signes marqués de compression cérébrale (céphalée, vomissements, vertiges), ces tumeurs, par suite de leurs connexions avec les bandelettes optiques et le chiasma, ne tardent pas à provoquer des troubles oculaires. Elles peuvent s'accompagner, c'est là un point très intéressant de leur histoire, des symptômes de l'acromégalie : augmentation de volume des extrémités, les mains et les pieds deviennent larges et épais sans que leur longueur se modifie proportionnellement, hypertrophie des parties constituantes de la face (facies acromégalique), pigmentation de la peau, modifications du côté des organes génitaux, aménorrhée, perte du pouvoir sexuel, etc. La *radiographie* est venue en aide au diagnostic dans un certain nombre de cas, en montrant l'agrandissement de la selle turcique ; elle permet notamment de se rendre compte de l'étendue des lésions destructives portant sur la lame quadrilatère et les apophyses clinoïdes postérieures (Voy. la thèse de Giordani, Paris, 1906, n° 189, relative au diagnostic des tumeurs de l'hypophyse par la radiographie).

Certains moyens d'investigation peuvent servir au diagnostic de localisation des tumeurs :

La ***pression des os du crâne,*** soit avec le doigt, soit avec le marteau, serait susceptible de fournir des renseignements utiles sur la sensibilité des os du crâne (une sensibilité très précise pouvant révéler le foyer morbide) et sur la transformation du son normal en un son pathologique là où siège la lésion (son tympanique indiquant généralement l'amincissement des os du crâne, bruit de pot fêlé).

Récemment Knapp a insisté sur la ***valeur de la transmission du son par le crâne,*** au point de vue de la localisation.

Il rappelle que Phleps a attiré l'attention sur les modifications apportées dans la transmission du son par le crâne, en cas de tumeur. Si l'on applique un diapason sur la ligne médiane, au niveau du vertex, et qu'on le fasse vibrer fortement, l'oreille doit entendre un

son d'égale intensité en des points symétriques du crâne. Mais, s'il y a *tumeur d'un côté*, la transmission est affaiblie, et le son paraît moins fort de ce côté. Phleps a construit un stéthoscope bi-auriculaire spécial, pour faciliter cette recherche.

Le signe de Phleps a quelque valeur lorsque la tumeur est immédiatement et largement en rapport avec le squelette. Knapp a pu dans trois cas localiser ainsi avec exactitude les lésions, comme l'ont prouvé par la suite la ponction du cerveau et l'opération.

La ***radiographie*** (1) a pu servir au diagnostic de localisation dans quelques cas rares (Mingazzini, Church, Obici et Pollici, Fittig).

Des tumeurs de l'hypophyse ont pu être reconnues, nous venons de le voir, à l'élargissement de la selle turcique; mais la radiographie a été parfois aussi une cause d'erreur, comme le montre une observation récente de Klose.

Enfin la ***ponction du cerveau à travers le crâne,*** dont nous avons déjà parlé à propos du diagnostic de l'existence de la tumeur, peut également servir au diagnostic de localisation. Cette méthode, préconisée par Neisser, est couramment employée par Wernicke pour préciser la localisation des tumeurs. Elle est préconisée également par Pfeifer (1907) et par Knapp (1908). La ponction est faite après forage cranien en ayant soin d'éviter les zones vasculaires dangereuses. L'aiguille, d'un diamètre de 8 millimètres, est enfoncée à 3 ou 4 centimètres de profondeur sans danger de pénétrer dans les ventricules. On la retire en aspirant avec une seringue de 5 en 5 millimètres ; le contenu de la seringue est examiné au microscope. La première ponction permet d'établir l'existence de la tumeur au lieu présumé et sa nature. Dans une seconde séance, on détermine, par des ponctions répétées, le siège par rapport à l'écorce, la profondeur, l'étendue en surface, etc.

Les ponctions ne seront pratiquées, bien entendu, qu'après examen clinique approfondi, permettant de localiser approximativement la tumeur. La ponction est un moyen de vérification. Mais je répète ce que j'ai dit : la ponction du cerveau n'est pas exempte de danger, et je ne la conseillerais que dans les cas très embarrassants.

4° **Diagnostic de la multiplicité des tumeurs.** — Ce diagnostic est difficile ; cependant on peut l'établir dans certains cas; on peut s'appuyer d'abord sur la nature de la lésion : si le sujet est syphilitique ou tuberculeux, il y a des chances pour que les tumeurs soient multiples, surtout en cas de tuberculose; il en est de même pour les kystes hydatiques. On peut également s'appuyer sur l'étude des symptômes; le tableau clinique observé est trop étendu pour qu'une seule tumeur suffise à en rendre compte, ou on observe des symptômes

(1) H. Klose (Francfort-sur-Mein), La localisation radiologique des tumeurs intracraniennes chez l'enfant (*Archiv für Kinderheilkunde*, 1908, Bd. LXVIII).

de localisation qui ne peuvent être produits que par des tumeurs occupant des régions différentes de l'encéphale.

5° **Diagnostic de la nature de la tumeur.** — C'est surtout en se basant sur les antécédents héréditaires et personnels du malade, sur son état général ou encore sur la constatation de tumeurs variées dans les autres parties du corps, qu'on arrivera à présumer la nature de la tumeur.

On songera à une ***lésion tuberculeuse*** lorsque le sujet présentera dans ses antécédents héréditaires des manifestations tuberculeuses, lorsque lui-même aura eu des manifestations de tuberculose osseuse, ganglionnaire, pleuropulmonaire, etc. On se rappellera aussi la fréquence plus grande des tubercules chez les enfants et les jeunes gens. Exceptionnellement, un foyer d'ostéite tuberculeuse du crâne ou un abcès froid, développé au niveau d'un tubercule cortical, renseigneront sur la nature de la tumeur.

Enfin on pourra recourir par la ponction lombaire au cytodiagnostic, qui permettra de constater l'existence de lymphocytes, de leucocytes, de bacilles, quelquefois même de cellules néoplasiques.

L'existence de la ***syphilis*** doit être recherchée avec soin chez les malades qui présentent les manifestations cliniques des tumeurs. On interrogera le malade sur ses antécédents ; on essayera de déceler l'existence des diverses manifestations de la vérole ; on étudiera l'état de son système osseux, et parfois on constatera l'existence d'autres gommes qui mettront sur la voie du diagnostic. Enfin, dans tous les cas douteux, il sera bon de recourir au traitement « pierre de touche ». Il faut savoir aussi que les syphilomes cérébraux ont une évolution spéciale : « Leur marche est lente, progressive, subaiguë ou chronique ; elle se fait par poussées intermittentes, entrecoupées de périodes d'accalmie, suivies de récidives de croissante gravité » (Duret). Or les néoplasmes communs n'ont pas ces trêves absolues, entrecoupées d'exacerbations ; leur évolution est continue.

Les ***kystes simples d'origine traumatique***, dus à la transformation d'un ancien foyer hémorragique, peuvent être diagnostiqués grâce à la connaissance d'un traumatisme antérieur violent, accompagné de perte de connaissance, ayant laissé les traces de son existence sous forme de dépression, de fente, de perte de substance des os du crâne, et suivi à plus ou moins longue échéance de crises convulsives, de phénomènes paralytiques, de troubles intellectuels, etc.

Le diagnostic des ***kystes hydatiques*** est particulièrement délicat, surtout dans nos contrées, où les hydatides sont rares, et en l'absence de tumeurs analogues dans d'autres régions de l'organisme. Mais, dans certains pays où les hydatides sont fréquentes (en Australie, dans la République Argentine, en Poméranie, etc.), on pourra, en s'appuyant sur cette fréquence même et en l'absence des signes particuliers,

poser un diagnostic de probabilité. On sera éclairé dans quelques cas par une éruption d'urticaire généralisée, par la présence de kystes hydatiques sur d'autres régions, ou encore chez les enfants dont la paroi osseuse du crâne est moins résistante par une saillie, par un soulèvement au sommet duquel on perçoit une sensation parcheminée et même de la fluctuation. Herrera Vegas et Cranwell considèrent que la céphalgie localisée à une moitié du crâne, la sensation parcheminée et le bruit particulier de « pot fêlé » fourni par la percussion, sont des signes d'une grande valeur pour le diagnostic. Peut-être aussi l'analyse du sang et la recherche des éosinophiles pourrait-elle être de quelque utilité?

Il y aura lieu de supposer l'existence d'un ***carcinome secondaire*** encéphalique, lorsque le malade présentera les manifestations d'un cancer situé dans quelque autre organe.

Le diagnostic des ***autres néoplasies*** (***gliome***, ***sarcome***, ***psammome***, ***angiome***, etc.) est particulièrement difficile et ne peut guère être fait que par exclusion, en mettant d'abord hors de cause la syphilis, la tuberculose et les néoplasies secondaires. Cependant certaines tumeurs ont des caractères un peu spéciaux :

C'est ainsi que, pendant leur évolution, les ***gliomes***, qui sont des tumeurs très vasculaires, présentent souvent des poussées congestives, des ictus apoplectiques, accompagnés d'hémiplégies brusques.

Les ***psammomes***, les ***cholestéatomes***, les ***endothéliomes*** ont plutôt le tableau clinique des tumeurs basales.

Dans le cas d'***angiome***, on trouve souvent dans les antécédents un traumatisme ancien ; cette tumeur s'observe fréquemment chez des sujets jeunes ; elle progresse lentement (vingt-neuf ans chez un opéré de Moulonguet) ; de plus les symptômes généraux font le plus souvent défaut, mais il existe des hyperesthésies localisées et des crises d'épilepsie qui souvent augmentent de fréquence et de violence.

L'influence de la stase sanguine semble avoir une importance réelle sur la production de la douleur et sur le retour des crises convulsives. Parfois l'existence d'angiomes sur d'autres parties du corps peut mettre sur la voie du diagnostic.

Les ***tumeurs anévrysmales*** (1) présentent un ensemble symptomatique assez spécial : il s'agit d'adultes ou de vieillards ayant généralement les manifestations de l'athérome, porteurs quelquefois d'autres anévrysmes et chez lesquels la tumeur révèle sa présence par des bruits anormaux (souffles, battements) révélés par l'auscultation. Ces bruits tantôt continus, tantôt intermittents, sont parfois perçus par les malades, qui en sont dans certains cas obsédés. Leur intensité est variable, et telle parfois qu'on les entend à distance. Ces bruits pathologiques peuvent être répandus à la surface du crâne ou au con-

(1) Voy. Bramwell, Anévrysme intracranien (*Études cliniques*, vol. IV, p. 289).

traire localisés : souvent ils sont modifiés dans leurs caractères par la compression de la carotide.

Malheureusement les souffles et les battements ne sont pas absolument caractéristiques des anévrysmes ; on peut les observer en cas de tumeurs très vasculaires, ou même dans des tumeurs sans vaisseaux, qui compriment simplement les artères de la base. Il est bon de savoir aussi que Horsley, Oppenheim, ont indiqué que, chez les anémiques, le souffle carotidien, en se prolongeant à l'intérieur du crâne, pouvait être une source d'erreur.

Le diagnostic des ***tumeurs bénignes*** est fort difficile à cause de la rareté de celles-ci ; leur évolution très lente permettra peut-être d'en soupçonner l'existence.

Enfin on pourrait soupçonner la présence d'une ***tumeur congénitale*** si les accidents observés remontaient à une époque éloignée, dans l'enfance (Duret).

TRAITEMENT. — Indications opératoires. — L'intervention chirurgicale dans les tumeurs cérébrales est admise aujourd'hui par tout le monde. Il faut bien savoir, en effet, qu'en dehors des tumeurs syphilitiques, qui sont justiciables d'un traitement médical, dont le succès d'ailleurs n'est jamais assuré d'avance, toutes les autres tumeurs sont réfractaires à la thérapeutique médicale (Brissaud).

Évidemment le but que le chirurgien doit poursuivre, c'est l'extirpation de la tumeur; il doit tenter de pratiquer une ***opération curative***, c'est-à-dire une opération complète ; mais, dans bien des cas, soit que l'état général du sujet soit trop profondément atteint, soit que, après ouverture du crâne, il ait reconnu l'impossibilité de mener à bien l'extirpation de la tumeur, le chirurgien devra se contenter d'une simple ***opération palliative*** destinée à décomprimer les centres nerveux; dans ce cas, il sera encore utile au malade, car on voit parfois survenir à la suite des opérations palliatives une amélioration notable de symptômes de compression générale.

Ces opérations peuvent être pratiquées à tous les âges, même chez des jeunes enfants; sur 344 cas opérés réunis par Duret dans son rapport au Congrès français de chirurgie de 1904, « on en trouve 20 chez des enfants au-dessous de dix ans, quelques-uns de cinq ans et demi, un de trois ans et deux ou trois de dix-huit à neuf mois ».

Voyons dans quels cas les opérations curatives ou palliatives sont indiquées.

Opérations curatives. — La ***trépanation curative***, c'est-à-dire l'opération complète, doit être réservée, sauf exception très rare, aux cas où la tumeur est PRIMITIVE. Mais on sera parfaitement autorisé, en présence d'une tumeur secondaire, à pratiquer une opération palliative pour remédier aux troubles si pénibles dus à la compression cérébrale.

Il faut aussi, pour que la tumeur puisse être opérée, qu'elle soit UNIQUE. A quoi bon, en effet, pratiquer l'extirpation d'une tumeur de la corticalité, s'il existe profondément (dans le corps calleux, dans les noyaux gris centraux, dans la région de la base du cerveau) d'autres tumeurs inaccessibles. C'est malheureusement ce qui arrive souvent pour les tubercules et les gommes.

La trépanation curative trouvera son indication toutes les fois que la tumeur sera LOCALISÉE DANS UN POINT DES CENTRES NERVEUX ACCESSIBLE AU CHIRURGIEN ; l'opération peut porter sur les différents points de la face externe des circonvolutions, sur les lobes frontal, pariétal, occipital ; mais le plus souvent elle a eu pour siège la région rolandique ou zone motrice, qui permet un diagnostic topographique plus facile ; elle peut porter également sur la substance blanche sous-jacente aux circonvolutions, à condition qu'elle ne soit pas située trop profondément, et sur les lobes latéraux du cervelet. Mais, dans ces dernières années, le champ de l'intervention chirurgicale s'est étendu à des régions jusque-là considérées comme inaccessibles : Duret a enlevé un fibro-sarcome de la surface interne des hémisphères : Guldenarm a pu détacher une tumeur des côtés du bulbe et de la protubérance ; Borchardt (de Berlin) a présenté guéris deux hommes opérés depuis un an et demi de tumeurs des pédoncules cérébelleux (1908). Des opérations radicales ont été entreprises au niveau de la fosse cérébrale antérieure, sur la base des lobes frontaux ; Duret admet que, par la fosse cérébrale moyenne, on pourrait atteindre une tumeur de la face inférieure du lobe temporo-sphénoïdal.

Au XXXVIIe Congrès de la Société allemande de chirurgie, tenu à Berlin en avril 1908, Hochenegg (de Vienne), Borchardt (de Berlin), von Eiselsberg (de Vienne) ont rapporté des observations dans lesquelles ils étaient intervenus pour des tumeurs de l'hypophyse accompagnées de symptômes d'acromégalie.

Le VOLUME de la tumeur ne constitue pas une contre-indication à l'opération radicale, à moins qu'il ne soit excessif. Heidenhain a été conduit à faire l'ablation d'un lobe temporal entier et Durante à réséquer un lobe du cervelet : des tumeurs du volume d'une orange, du poing, ont été enlevées (fig. 89). Malheureusement, il est impossible de prévoir à l'avance quel est le volume de la tumeur avant l'ouverture du crâne, puisqu'une petite tumeur peut causer des troubles diffus graves.

Les tumeurs les plus favorables à l'acte chirurgical sont celles qui sont dures, encapsulées et peu vasculaires ; néanmoins le chirurgien peut s'attaquer aux tumeurs infiltrées, à la condition que cette infiltration ne s'étende pas sur une surface trop considérable.

TOUTES LES VARIÉTÉS DE TUMEURS SONT JUSTICIABLES DU TRAITEMENT CURATIF, même les tubercules et les gommes, mais sous certaines réserves.

La question de l'intervention chirurgicale dans les cas de TUBERCULES CÉRÉBRAUX a donné naissance à d'assez vives controverses, parce que les tubercules survenus chez les enfants sont souvent multiples et qu'ils se compliquent fréquemment de méningites tuberculeuses ou d'autres manifestations tuberculeuses de l'organisme.

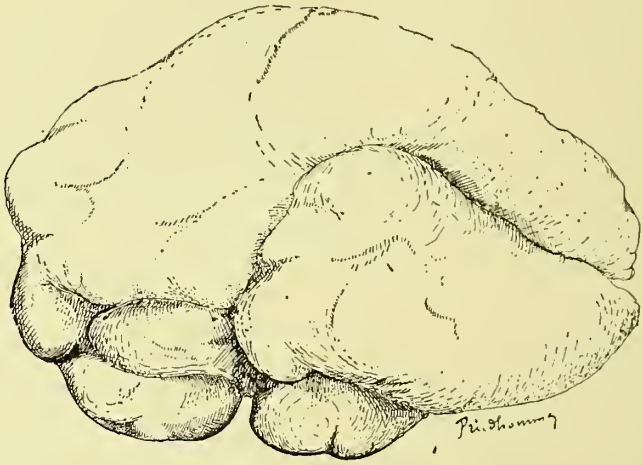

Fig 89. — Fibrome enlevé par Horsley (9cm,5 de largeur, 7cm,5 de hauteur) (in *Thèse* d'AUVRAY, 1896).

Néanmoins il est généralement admis aujourd'hui que, chez les enfants comme chez les adultes, lorsqu'on est en présence d'un tubercule solitaire et primitif (les tubercules cérébraux primitifs ne sont pas rares) donnant naissance à des symptômes de localisation analogues à ceux d'une autre tumeur, l'extirpation doit être tentée, tout en faisant des réserves sur la possibilité d'une récidive et d'une généralisation de la tuberculose. La contre-indication à l'opération radicale est surtout créée par l'existence d'une tuberculose viscérale avancée. Du reste, les résultats obtenus par l'intervention chirurgicale et publiés dans les statistiques les plus récentes sont plutôt favorables, si l'on veut bien se souvenir qu'on est en présence d'une affection contre laquelle le traitement médical est impuissant; sans doute l'opération est grave, mais on a constaté des guérisons qui s'étaient maintenues deux, trois, cinq et huit ans.

L'intervention chirurgicale dans les cas de GOMMES SYPHILITIQUES est légitime, lorsque l'on est en présence d'un syphilome solitaire et accessible, rebelle au traitement syphilitique intense suivi pendant un temps suffisamment long et lorsqu'il n'existe pas de contre-indications créées par l'existence d'une syphilis basilaire ou spinale ou par une altération trop profonde de l'état général. L'opération est alors le meilleur moyen de prévenir les complications graves (ramollisse-

ments étendus, encéphalite, méningite, etc.), qui accompagnent parfois l'évolution de la gomme, et, bien qu'elle ne puisse agir sur les lésions concomitantes d'endartérite, de thrombose, de ramollissement si fréquentes chez les syphilitiques, elle peut rendre des services à la condition qu'on n'attende pas trop longtemps pour intervenir, et qu'elle soit faite avant que les lésions graves de dégénérescence ou de sclérose se soient installées.

Six semaines d'un « essai loyal » du traitement antisyphilitique sont suffisantes. Du reste, les faits parlent en faveur de l'intervention : les 28 cas opérés de la statistique de Duret ont été suivis de résultats assez satisfaisants, puisque 5 seulement ont succombé à l'opération, tandis que les 23 autres ont donné « des guérisons opératoires persistantes, avec disparition des troubles généraux et amélioration des troubles moteurs et des troubles aphasiques ».

Cushing, qui est partisan de l'intervention curative pratiquée dans les conditions que nous venons d'indiquer, conseille de recourir à la simple opération palliative dans les cas où les lésions sont inaccessibles ou trop étendues. Il a vu des cas où l'opération décompressive sous-temporale en supprimant le mal de tête et les vomissements a amélioré l'état général; pour l'auteur, l'opération palliative rendrait le traitement spécifique plus efficace en diminuant la stase veineuse intracranienne et en améliorant la circulation.

Il sera bon, dans tous les cas, de faire suivre après l'opération un traitement antisyphilitique rigoureux (1).

Les TUMEURS MALIGNES sont également justiciables de l'exérèse lorsqu'elles sont assez limitées pour être enlevées en totalité; or c'est une condition anatomique qu'il est impossible de prévoir avant la trépanation et qui seule cependant permet d'espérer des guérisons prolongées. Malheureusement ces tumeurs malignes sont sujettes à des récidives parfois très rapides; cependant des résultats encourageants sont signalés par les auteurs; sans parler de guérisons définitives, car nous savons ce que vaut trop souvent ce terme appliqué au traitement du cancer, on cite un assez grand nombre de guérisons temporaires, l'opéré éprouvant un soulagement réel pendant un temps plus ou moins long et pouvant reprendre ses occupations. Une malade de Mac Ewen mourait sans récidive au bout de quatre ans;

(1) A consulter : BREGMAN u. ODERFELD, Zur Chirurgie der Hirnsyphilis, etc. (*Mitteilung a. d. Grenzgebiet. d. med. u. chir.*, 1902, Bd. X, p. 516). — OPPENHEIM, Die Syphilitischen Erkrankungen der Gehirnes (*Nothnagel's Spec. Pathol. u. Ther.*, 1903, Bd. IX, Heft 2). — BAYERTHAL, Zur operativen Behandlung der Hirnsyphilis (*Münch. med. Wochenschrift*, 1904, nº 3, p. 112). — FISCHLER, Ueber die Syphilogenen Erkrankungen des Centrallen. Nerven. Systems, etc. (*Deutsche Zeitschr. f. Nervenheilk.*, 1905, Bd. XXVIII, p. 438). — VOSS, Beitrag zur Operativen Behandlung des Hirngummas und der syphilitischen Sebädeldachnekrose (*Dermatol. Zeitschr.*, 1905, Bd. XII, p. 449). — STRANSKY, Die operative Therapie der Gehirnsyphilis (*Centralblatt. f. d. Grenzgebiet. d. med. u. Chir.*, 1906, Bd. IX, p. 251, et *Ibid. Sammelreferat*, 1905, Bd. VII. p. 1). — CUSHING, Surgery of the Head, Baltimore, 1908, p. 144.

et, même en cas de récidive, on serait autorisé à faire une nouvelle intervention.

La trépanation curative est également applicable aux KYSTES DU CERVEAU et particulièrement aux KYSTES HYDATIQUES, plus rarement aux CYSTICERQUES, qui, par leur multiplicité, échappent souvent à l'action chirurgicale.

Cependant Waquet (de Lorient) a présenté à la Société de chirurgie de Paris, en 1905, l'histoire d'un malade auquel il avait enlevé, après trépanation faite au niveau de la région supérieure de la zone de Rolando, un cysticerque racémeux gros comme une noisette; l'opération avait été suivie d'une guérison définitive. A. Broca, à propos de cette observation, a rapporté deux autres cas de cysticerques opérés recueillis dans la littérature médicale; mais le résultat obtenu n'avait pas été aussi parfait que celui de Waquet.

Les KYSTES SIMPLES, qui ont le plus souvent une origine traumatique, seront traités par l'incision et le drainage, ou mieux l'extirpation du foyer morbide.

Dans le traitement des KYSTES HYDATIQUES, on préférera à la ponction simple, qui est une méthode aveugle, l'incision du kyste suivie de drainage ou mieux l'incision suivie de l'extirpation de la membrane mère, avec suture de la paroi du kyste et réduction sans drainage.

En cas d'inflammation et de suppuration, on se contenterait d'inciser et de drainer.

Le nombre des kystes hydatiques opérés est déjà élevé, et, d'après la statistique de Duret, qui porte sur 45 cas, on aurait obtenu, par l'intervention chirurgicale, environ 55 p. 100 de guérisons, qui ont été le plus souvent persistantes.

La plupart des morts concernent des kystes profondément situés, chez lesquel l'opération a été compliquée de l'ouverture des ventricules; cependant des opérés ont pu guérir malgré un écoulement abondant de liquide céphalo-rachidien.

Ces résultats relativement favorables de la statistique de Duret ne sont cependant pas confirmés par Daniel Cranwell (1), qui, dans une leçon intéressante sur les kystes hydatiques du cerveau, publiée à Buenos-Ayres en 1908, discute la valeur de l'intervention chirurgicale. Il rappelle que, dans la statistique d'Escalier, sur 28 cas opérés, l'auteur signale 15 morts survenues peu de temps après l'opération, soit par ouverture des ventricules, soit par méningo-encéphalite. En ce qui concerne les résultats éloignés, Cranwell les considère comme fort peu satisfaisants : les guérisons définitives sont bien rares, et on conçoit qu'il ne puisse pas en être autrement, car la *restitutio ad integrum* du cerveau comprimé pendant longtemps et détruit en

(1) DANIEL CRANWELL, Kystes hydatiques du cerveau (in *Clinica chirurgica*, Buenos-Ayres, 1908).

partie par le kyste, est impossible. Et cependant Cranwell reconnaît que les malades porteurs d'un kyste hydatique du cerveau, étant irrémédiablement perdus, trouvent dans l'intervention chirurgicale l'unique espoir de salut. En tout cas, l'opération peut procurer aux malades une amélioration sensible en faisant disparaître les symptômes de compression cérébrale. En somme, l'opération curative doit toujours être tentée dans le traitement des kystes hydatiques du cerveau, quelque défectueux que puissent être les résultats obtenus.

Les KYSTES DERMOÏDES de la région du cervelet doivent être traités par la trépanation suivie de l'extirpation de la tumeur, si celle-ci est possible.

Parmi les tumeurs susceptibles d'être enlevées, il faut citer encore, et au premier rang, les TUMEURS BÉNIGNES, qui réalisent généralement les conditions les plus favorables à l'intervention; malheureusement ce sont les moins nombreuses (3 à 6 p. 100 d'après plusieurs statistiques).

L'extirpation des ANGIOMES est également indiquée toutes les fois qu'elle est possible, car ces tumeurs exposent dans certains cas, par le volume et la multiplicité des vaisseaux qui les constituent, à des hémorragies redoutables (1) et, d'autre part, il en est qui, par leur étendue, sont absolument inextirpables. Les résultats du traitement chirurgical des angiomes sont exposés dans la thèse de Lavillette (1906) : la mortalité opératoire est peu élevée; dans un certain nombre de cas, la guérison complète ou des améliorations très sensibles ont été constatées; mais parfois le résultat a été moins favorable, et, après une amélioration passagère, les accidents ont réapparu, probablement parce que des portions d'angiome non enlevées ont continué à évoluer.

Les ANÉVRYSMES CÉRÉBRAUX, lorsqu'ils seront diagnostiqués, pourront être traités par la ligature de la carotide du côté où siège la tumeur; peut-être, dans certains cas, un anévrysme développé sur une des artères cérébrales, et découvert au cours d'une trépanation exploratrice, pourrait-il être traité par l'extirpation?

Un foyer d'ACTINOMYCOSE cérébrale primitif ou secondaire serait justiciable de l'opération radicale, s'il existait des signes de localisation et qu'on ait essayé sans succès de la médication iodurée.

En somme, toutes les tumeurs encéphaliques sont susceptibles d'être enlevées, à condition qu'elles soient primitives, uniques, accessibles au chirurgien, et autant que possible de petit volume. Dans tous les cas, il y aura un intérêt majeur à opérer le plus tôt possible;

(1) Krause (de Berlin), au XXXVIIe Congrès de la Société allemande de Chirurgie (avril 1908), a cité deux observations d'angiomes du cerveau guéris par l'opération. Chez un des malades, heureusement, il ne fit pas de ponction du cerveau, car il aurait sûrement provoqué une formidable hémorragie intracérébrale qui aurait entraîné la mort du malade. Il lui a fallu plus d'une heure et demie pour lier toutes les veines, qui malgré tous ses soins saignaient abondamment.

car moins la tumeur est volumineuse, plus elle est circonscrite, plus son extirpation sera facile, et moins la substance nerveuse détruite par le traumatisme opératoire sera considérable : de plus, il est bon d'opérer à une époque où les éléments nerveux ne sont pas encore dégénérés et où la lésion n'est pas irrémédiable ; enfin, dans les interventions précoces, les chances d'insuccès liées au mauvais état général du sujet, à l'affaiblissement progressif de son organisme par l'infection et les douleurs, pourront être évitées. Il ne faudra donc pas attendre, pour intervenir, que les signes du syndrome soient au complet ; on devra se contenter de quelques-uns d'entre eux, en particulier de l'œdème papillaire, qui est assez caractéristique ; et, dans l'hypothèse toujours possible d'une néoplasie syphilitique, le traitement spécifique sera employé, mais la durée de l'essai thérapeutique ne devra, dans aucun cas, dépasser six semaines au maximum. Si le résultat est négatif, il faudra sans tarder recourir à l'opération.

Opérations palliatives. — Les opérations palliatives ont pour but de remédier aux symptômes généraux (céphalée, névrite optique, vomissements incoercibles, etc.), qui sont le résultat de l'augmentation de pression intracranienne, et que les moyens médicaux sont absolument impuissants à combattre. Comme le dit parfaitement Duret, « ces opérations soulagent, mais ne guérissent pas ». Elles ont pour but de prolonger l'existence et de la rendre tolérable. Elles peuvent être entreprises dans deux conditions différentes : 1° de parti pris, dans les cas où le sujet cachectique en est arrivé à la dernière période de la maladie, ou bien lorsqu'on sait à l'avance que la tumeur par le siège qu'elle occupe (tumeur de la base par exemple) est inopérable ; 2° dans les cas où le chirurgien se proposait d'extirper la tumeur, mais où il n'a pas pu la trouver par suite d'une localisation erronée (ce qui est fréquent), ou encore dans ceux où il a jugé, en présence des lésions, que l'exérèse complète était impossible.

Ces opérations palliatives sont : 1° la ponction ventriculaire et la ponction lombaire ; 2° la trépanation décompressive ; 3° l'ablation partielle de la tumeur.

La ponction du ventricule latéral avec ou sans drainage est une opération grave, qui n'a pas fourni de résultats satisfaisants. On a proposé de lui substituer depuis quelques années la ponction lombaire, qui peut être renouvelée. En effet, le liquide céphalo-rachidien se reproduit rapidement, et les ponctions multiples sont généralement nécessaires. Il peut être avantageux d'y recourir chez les sujets qui, arrivés à une période très avancée de leur maladie, sont dans un état grave qui ne leur permet pas de supporter une trépanation d'emblée, ou dans certains cas où l'on est en présence de petites tumeurs du mésocéphale, à hydrocéphalie rapide et grave (A. Broca). Mais nous avons vu que la ponction lombaire n'était pas exempte de dangers et qu'elle a pu provoquer la mort dans les cas de

tumeurs voisines du bulbe ou de tumeurs vasculaires; aussi doit-on favoriser l'écoulement lent du liquide pour éviter la décompression brusque.

Dans une communication faite par Sicard à la Société médicale des hopitaux de Paris, dans la séance du 5 juin 1908, l'auteur a indiqué les précautions à prendre pour éviter les accidents consécutifs à la ponction : « 1° Si la ponction n'est pas immédiatement urgente, on laissera le malade avant l'intervention au repos au lit pendant deux jours, la tête normalement appuyée sur un traversin bas; 2° on ne ponctionnera jamais en position assise, mais en décubitus latéral, avec déclivité, la tête devant être légèrement plus basse que les pieds; 3° l'aiguille de choix sera une aiguille fine de 8 à 9 dixièmes de millimètre, afin de réduire au minimum la blessure méningée et le pertuis orificiel dure-mérien ainsi créé; 4° on ne retirera que 4 à 8 centimètres cubes de liquide, sans avoir recours à l'aspiration : 5° après la ponction, l'attitude déclive devra être maintenue pendant douze à dix-huit heures environ, et la position horizontale *stricte* pendant trois jours au moins, la tête sur un traversin bas. » Sicard n'a jamais eu, en se conformant à ces règles de pratique, à déplorer le moindre accident, même dans le cas de néoplasies situées au voisinage du bulbe.

La TRÉPANATION DÉCOMPRESSIVE préconisée par Horsley au Congrès de Berlin en 1890 et acceptée depuis par la majorité des auteurs est généralement préférée aux interventions précédentes ; deux procédés permettent de la réaliser : dans l'un, on fait une résection plus ou moins étendue des os du crâne, sans ouvrir la dure-mère; dans l'autre, non seulement on trépane, mais encore, ce qui paraît préférable, on incise la dure-mère, ou même on en résèque une certaine étendue pour favoriser davantage l'expansion du cerveau. Assez souvent, on voit se produire, sous la poussée de la pression intracranienne, une HERNIE CÉRÉBRALE.

Cette hernie cérébrale peut atteindre à la longue un volume considérable, comme le montre la figure (fig. 90) qui représente un opéré de Cushing dix-huit mois après la trépanation décompressive.

Dans certains cas, après ouverture de la dure-mère, on est allé plus loin et on a fait l'ABLATION PARTIELLE DE LA TUMEUR; celle-ci peut être admise à la rigueur en cas de gomme et de tubercule, mais, en présence d'un cancer diffus, elle est inutile. D'une façon générale, en effet, il faut savoir, dans ces opérations palliatives, s'arrêter à temps et ne pas abuser des explorations, des ponctions, des incisions faites dans la substance cérébrale ; elles sont habituellement mal supportées par des sujets trop épuisés et aggravent le shock opératoire.

La trépanation palliative trouve sa justification dans les résultats obtenus ; ces résultats sont transitoires, il est vrai, mais cependant très appréciables, comme nous le verrons bientôt, étant donné sur-

tout que le traitement médical reste en pareil cas absolument impuissant.

Technique opératoire. — Je ne m'occuperai ici que des particularités opératoires propres aux tumeurs cérébrales, renvoyant le lecteur, pour tout ce qui concerne la technique de la trépanation, à l'étude que j'en ai faite au commencement de ce livre.

Fig. 90. — Énorme développement d'une hernie cérébrale, dix-huit mois après la décompression pour tumeur (*in* Cushing).

Il y a peu de chose à dire de la ***trépanation décompressive,*** qui consiste simplement dans la création d'une brèche cranienne et l'ouverture de la dure-mère. Certains points cependant méritent de retenir notre attention. Nous avons vu précédemment que, à la suite de l'opération, on assiste à la production d'une hernie cérébrale qu'il faut mettre sur le compte du développement de la tumeur et de l'augmentation de pression à l'intérieur du crâne et qui atteint parfois des dimensions énormes au bout d'un certain temps. Or, comme l'ont fait remarquer Saënger (1), Cushing, cette partie herniée du cerveau peut, du fait de l'étranglement des vaisseaux, de l'œdème, de la contusion des éléments nerveux, être plus ou moins gênée dans son fonctionnement; aussi ces auteurs conseillent-ils de trépaner en un point qui répond à une zone relativement peu importante au point de vue fonctionnel, en arrière des circonvolutions rolandiques par exemple et surtout à droite. Cushing conseille, en outre, pour prévenir la rupture de la peau, qui peut se produire dans le cas d'une hernie cérébrale très volumineuse, de faire l'ouverture cranienne dans un point où la

(1) Saenger, A propos des opérations palliatives.... (*Verhandl. der deutschen Gesellsch. f. Chir.*, Bd. XXXI, 1903, p. 158).

peau est doublée de masses musculaires, c'est-à-dire dans la région qui répond au muscle temporal dans le cas de tumeur cérébrale, et dans celle qui répond aux muscles de la nuque dans le cas de tumeur du cervelet. La trépanation est faite en passant à travers les plans musculaires, qui sont reconstitués à la fin de l'opération ; les muscles préviennent une hernie cérébrale excessive et disgracieuse. Il est exceptionnel qu'on soit obligé de recourir à une trépanation bilatérale. Cushing estime qu'il est toujours préférable de ne pas décomprimer sur la tumeur elle-même, surtout en cas de tumeurs vasculaires, car on s'expose à des hémorragies dans la tumeur. Le même auteur estime qu'en cas de tumeur située au-dessous de la tente du cervelet, dans l'étage postérieur du crâne, il est toujours préférable de décomprimer dans la région sous-occipitale par une brèche faite d'une apophyse mastoïde à l'autre.

Le drainage est contre-indiqué dans les trépanations décompressives.

Voyons maintenant le cas plus complexe où le chirurgien ***procède à l'ablation de la tumeur***.

En 1896, j'ai préconisé dans ma thèse les opérations faites en *deux temps,* suivant la méthode d'Horsley; dans le premier temps opératoire, on procède à l'ouverture du crâne ; dans un deuxième temps (trois ou quatre jours après la première opération), la dure-mère est ouverte et la tumeur enlevée. Cette manière de faire a l'avantage de diminuer la durée de l'opération et, par conséquent, le shock opératoire toujours à redouter dans les longues opérations de la chirurgie nerveuse. On donne à l'opéré le temps de se remettre entre le premier temps (craniectomie, qui ébranle toujours plus ou moins le cerveau) et le deuxième temps (ablation de la tumeur). Mais, depuis 1896, l'instrumentation s'est notablement perfectionnée; nous pouvons ouvrir le crâne dans un temps relativement court et sans ébranlement, ce qu'il était impossible de faire avec le vieux trépan ou avec la gouge et le maillet ; aussi l'intervention en deux temps me paraît-elle moins utile actuellement à moins qu'on ne soit en présence d'une tumeur très volumineuse ou d'un sujet affaibli qui ne saurait résister à un acte opératoire prolongé.

Quoi qu'il en soit, le crâne est ouvert par une *large* craniectomie faite au siège présumé de la tumeur : la craniectomie est le plus souvent latérale, mais elle peut être frontale, sagittale ou occipitale (Voy. p. 35).

Les tumeurs de la base, qui, dans ces dernières années, ont été l'objet de tentatives chirurgicales hardies, peuvent commander une voie d'accès spéciale. C'est ainsi que, pour atteindre les tumeurs de l'hypophyse, Hochenegg, Borchardt, von Eiselsberg, Moszkowicz, Tandler, ont choisi comme voie d'accès la voie nasale, qui leur a paru moins dangereuse que la voie intracranienne. Celle-ci cepen-

dant a été adoptée par Horsley, par Hartley, qui ont suivi la voie temporale et passent pour atteindre la tumeur au-dessous des lobes temporaux, et par Krause, Kiliani, Duret, qui préconisent la voie frontale avec soulèvement des lobes frontaux.

Lorsque le crâne est ouvert, la tumeur apparaît immédiatement si elle est d'origine méningée, ou si, plus profondément située, elle soulève la dure-mère. Lorsque, après ouverture du crâne, on ne constate rien d'anormal, la dure-mère doit être incisée ; et si, après cette incision, la tumeur n'est pas trouvée, il faut la chercher méthodiquement dans le cerveau lui-même : l'existence de plaques jaunâtres ou grisâtres, de plaques vascularisées à la surface des circonvolutions, l'absence de battements du cerveau sont des signes en faveur d'une tumeur sous-corticale; l'exploration digitale, l'exploration avec une aiguille pleine, l'incision même de la substance nerveuse faite avec un bistouri, peuvent, par les changements de consistance qu'elles révèlent, fournir des renseignements précieux sur l'existence de la tumeur ; l'exploration électrique peut également rendre des services.

Une fois la tumeur reconnue, il faut en faire l'extirpation: celle-ci présente généralement moins de difficultés lorsque le néoplasme est superficiel, en particulier lorsqu'il est d'origine méningée ; si la tumeur méningée est adhérente à la surface nerveuse, elle sera enlevée avec la portion sous-jacente du cortex. Lorsque le néoplasme, développé aux dépens de la pie-mère ou du cortex, est limité, encapsulé, il est généralement facile de l'énucléer en se servant d'une spatule ou du doigt et sans léser notablement la substance nerveuse.

Si la tumeur est très vasculaire, il est bon, avant de l'extirper, d'assurer l'hémostase préalable en la circonscrivant avec des ligatures; si elle est très volumineuse, on peut recourir avec avantage à son morcellement; lorque le néoplasme est diffus, il faut tenter de l'enlever en totalité à l'aide de la curette qui le morcelle, et, s'il adhère à la fois à la substance nerveuse, aux méninges et au crâne, faire la résection simultanée du crâne et du cerveau ; les extirpations partielles sont inutiles.

En cas de néoplasme profond, inclus dans la substance nerveuse, on peut, si la tumeur est de petit volume, faire une simple incision des tissus nerveux et dégager délicatement à travers l'incision la tumeur à l'aide d'une spatule ou avec le doigt; si la tumeur est plus volumineuse, il faut faire une résection plus ou moins étendue de la substance nerveuse pour en faciliter l'accès et l'extirpartion. Lorsque le néoplasme profond est diffus, on risque fort de ne faire qu'une extirpation partielle, et le mieux est de s'abstenir si le néoplasme est trop étendu.

Dans tous les cas où l'on pratique l'ablation de la tumeur, il faut dépasser les limites du mal et réséquer en tissu sain.

Certaines variétés de tumeurs sont justiciables d'une théar-

peutique spéciale. — Les TUBERCULOMES RAMOLLIS, à l'état d'abcès froid, seront traités par l'ouverture de l'abcès, suivie d'un curettage léger et d'un drainage.

Le traitement des KYSTES est différent suivant la variété de kyste observée :

Les KYSTES SIMPLES seront incisés et drainés ou mieux extirpés ; mais il ne faut pas les confondre, ce qui n'est pas toujours facile, avec les KYSTES NÉOPLASIQUES (sarcomes ou gliomes kystiques), dans lesquels l'élément kyste peut être prédominant ; ces tumeurs kystiques ne sont pas justiciables d'une simple incision, qui serait bientôt suivie de récidive, mais de l'extirpation de la poche et de la substance nerveuse voisine qui l'entoure ;

Les KYSTES HYDATIQUES, après avoir été reconnus le plus souvent par la ponction, seront traités par l'évacuation lente du contenu, l'incision de la paroi kystique, l'extirpation de la membrane mère, suivie de la suture ; c'est incontestablement la méthode de choix. On se contentera d'un drainage superficiel entre l'os et la dure-mère. Il est préférable de ne pas injecter de solution formolée à l'intérieur du kyste avant d'en faire l'ouverture, par crainte que le liquide ait une action nuisible sur la substance nerveuse voisine.

Les KYSTES DERMOÏDES seront traités par l'ablation de la poche, et, dans le cas où celle-ci serait impossible, on se contentera d'un curettage de la cavité suivi d'un tamponnement, et la guérison sera obtenue par bourgeonnement secondaire.

Les ANGIOMES, lorsqu'ils sont localisés, peuvent être enlevés comme une tumeur ; lorsqu'ils sont diffus, racémeux, formés de vaisseaux tortueux, l'extirpation doit être précédée de la ligature des vaisseaux qui entourent la tumeur. La simple ligature des gros vaisseaux a même fourni, dans certains cas, d'heureux résultats.

Les ANÉVRYSMES des artères cérébrales seront de préférence extirpés après ligature des bouts afférents et efférents ; mais la ligature à distance des carotides est un moyen avec lequel on peut également compter.

Les accidents qui peuvent survenir au cours de l'opération sont : l'HÉMORRAGIE et l'OUVERTURE DES VENTRICULES. L'hémorragie sera combattue par les ligatures (en cas de blessure des sinus, on pourra faire la ligature totale ou latérale des sinus), le tamponnement, la compression. L'ouverture des ventricules est une complication qu'il faut autant que possible éviter, bien que les dangers de cette ouverture semblent avoir été exagérés et que l'on cite un certain nombre de cas où elle n'a pas eu de suites fâcheuses.

Les accidents post-opératoires sont : le SHOCK TRAUMATIQUE ; l'HYPERTHERMIE (40, 41, 42 et même 43°), apparaissant tantôt dans les premiers jours après l'opération, tantôt plus tardivement et survenant à la suite d'opérations laborieuses et de l'ouverture des ventricules ;

il semble qu'elle doive être attribuée à des causes diverses (Duret) infection suraiguë, toxi-infection des tumeurs, lésion ou irritation des centres thermiques; des TROUBLES CONVULSIFS (attaques épileptiformes) et PARALYTIQUES (hémiplégies, monoplégies, aphasie, anesthésies, etc.), qui sont souvent transitoires, mais peuvent persister en cas de lésions destructives (Duret); de la TORPEUR CÉRÉBRALE, qui disparaît en cas de guérison; des TROUBLES DE NATURE INFECTIEUSE: méningo-encéphalite, hernie cérébrale consécutive qu'il ne faut pas confondre avec la hernie primitive survenant par suite de l'hypertension intracranienne dès que le crâne est ouvert.

Il résulte des statistiques les plus récentes que l'opération a été pratiquée trois fois plus souvent chez l'homme que chez la femme, probablement parce que l'homme est plus exposé aux traumatismes, qui favorisent la production des néoplasmes chez des sujets prédisposés; que le maximum de fréquence des opérations a été de vingt à cinquante ans; enfin que les tumeurs opérées occupaient la région motrice dans la proportion de 61 p. 100 des cas.

Résultats opératoires. — Il nous reste à apprécier les résultats de l'intervention chirurgicale dans les tumeurs intracraniennes. Il importe, à ce point de vue, de distinguer les résultats fournis par les opérations concernant les tumeurs intracraniennes d'origine méningée, ceux que donnent les tumeurs cérébrales à proprement parler. Les opérations pour tumeurs méningées, surtout lorsque celles-ci n'adhèrent pas au cerveau, sont relativement bénignes; c'est ce qui ressort des faits publiés dans la thèse de Couronnet (1903) et de la statistique des chirurgiens hollandais, citée par Duret, qui ont obtenu 5 succès complets et définitifs sur 10 opérés de ce genre.

Les opérations pour tumeurs d'origine nerveuse sont certainement beaucoup plus graves, et, parmi ces tumeurs, celles qui occupent la région du cervelet ont un pronostic opératoire bien plus sombre.

Dans la statistique qu'il a récemment publiée (1905) et qui porte sur 400 cas de tumeurs *encéphaliques*, Duret, envisageant en bloc les résultats obtenus dans les opérations tant palliatives que curatives, arrive aux conclusions suivantes : « Les malades succombent aux *accidents primitifs* de l'opération (shock, hyperthermie, hémorragie, méningo-encéphalite) dans la proportion de 19,5 p. 100 ;

Le nombre des malades ayant *bénéficié de l'intervention* s'élève à 73,25 p. 100;

Un examen sévère et consciencieux montre que 258 opérés sur 400, c'est-à-dire *plus de la moitié* (3 sur 4) ont eu des améliorations notables, persistantes, ou des guérisons.

On possède des documents sur 134 d'entre eux, qui permettent d'affirmer qu'ils y ont gagné une *prolongation de l'existence*, assez souvent pendant plusieurs années : pour un certain nombre, la guérison paraît devoir être définitive. Il ne faut pas oublier que, dans près de

la moitié des cas qu'on opère, il s'agit de sarcomes et de gliomes ; et nous n'obtenons pas de meilleurs résultats, pour ce genre de néoplasmes, dans les autres régions de l'économie. »

Malheureusement ces statistiques globales n'ont à mon sens qu'un intérêt relatif, d'abord parce qu'elles sont certainement incomplètes, un grand nombre de cas malheureux n'y figurant pas (j'en connais qui n'ont jamais été publiés), ensuite parce qu'on y apprécie en bloc les résultats fournis par des opérations faites dans des conditions absolument dissemblables. Il importe, en effet, de juger séparément les résultats des opérations palliatives et curatives ; et, sans entrer ici dans l'appréciation toujours fastidieuse des chiffres, je pense qu'on peut accepter actuellement les conclusions suivantes :

Les *opérations palliatives* ne sont pas des interventions graves, à la condition qu'on s'abstienne d'explorations cérébrales prolongées et inutiles ; cependant leur mortalité opératoire est assez élevée parce que les malades sont opérés très souvent dans un état d'affaiblissement profond. Les résultats qu'elles fournissent sont appréciables ; mais naturellement de durée éphémère. On rencontre cependant un certain nombre de malades dont l'existence a été prolongée de plusieurs années, au delà même de cinq ans chez des opérés de Cushing. Quelques patients opérés dans un état comateux ont cependant bénéficié de l'opération. Généralement on constate la diminution ou la disparition des douleurs et un retour de l'intelligence ; les paralysies sont améliorées, les convulsions atténuées ; on a noté dans un assez grand nombre de cas le retour complet de la fonction visuelle par disparition de l'œdème papillaire ; d'après Rohmer et Dupont, on observerait, au point de vue des troubles visuels, après les trépanations palliatives : 28,57 p. 100 de guérisons, 42,85 p. 100 d'améliorations et 28,59 p. 100 de résultats nuls. Tout dépend, en pareil cas, de l'état plus ou moins avancé des lésions du nerf optique (1).

(1) Pour Saënger (*Berlin. klin. Wochenschrift*, 12 nov. 1906), la trépanation palliative du crâne est, dans l'état actuel de la chirurgie, une opération presque dépourvue de danger et qui donne des résultats sensiblement meilleurs que ceux de la ponction lombaire ou de la ponction des ventricules latéraux. C'est une intervention des plus bienfaisantes que l'on peut recommander dans toutes les tumeurs inopérables du cerveau pour soulager les souffrances du malade et pour le préserver d'une cécité imminente. Saënger a pratiqué la trépanation palliative dans *dix-neuf cas* ; le résultat fut des plus favorables chez *quatorze* malades ; les troubles diminuèrent sensiblement et dans quelques cas disparurent même tout à fait. Dans les *cinq* autres observations, deux fois l'effet favorable de la trépanation ne s'est montré qu'après agrandissement de la brèche cranienne primitive ; chez deux autres malades, le résultat de l'opération fut nul, et, dans un cas de tumeur à la base du cerveau, la trépanation fut immédiatement suivie d'un état soporeux qui ne tarda pas à aboutir à la mort. Le moment précis de l'intervention opératoire palliative est, pour l'auteur, le début de l'affaiblissement de la vue. En opérant plus tard, on risque d'exposer le malade à une atrophie définitive du nerf optique.

Les ***opérations curatives*** ont un pronostic opératoire qui varie avec le volume, la nature de la tumeur, son siège superficiel ou profond, la région qu'elle occupe. C'est à la suite de ces opérations curatives qu'on a pu constater des améliorations durables ou même des guérisons; dans la statistique de Duret, on voit que, parmi les opérés qui ont pu être suivis, il y en a 44 dont la guérison persistait de trois mois à un an après l'opération; 21 de un an à deux ans; 22 de deux à trois ans; 14 au delà de trois ans. Ce sont là des chiffres qu'il faut prendre en sérieuse considération, mais peut-on dire que ces malades « guéris » étaient revenus à l'état de santé antérieure? Non assurément; dans la plupart des cas, où il s'agit de tumeurs ayant lésé la substance nerveuse, la *restitutio ad integrum* n'est pas complète; il persiste chez les opérés (fait sur lequel n'insistent pas suffisamment les auteurs) des troubles de l'intelligence, des troubles de la sensibilité et de la motilité en relation avec la destruction de certains centres, des crises convulsives entretenues quelquefois par une cicatrice succédant à l'ablation de la tumeur. Les malades sont certainement très améliorés par l'opération, mais ils n'ont pas vu disparaître tous les troubles qu'ils éprouvaient.

Chez l'opéré du professeur Poirier, auquel on enleva un angiome sous-cortical de la région rolandique et dont j'ai cité l'observation dans ma thèse, le résultat de l'opération était sans doute très satisfaisant, cependant on ne peut pas dire que la guérison fût absolue au sens propre du mot; en effet, si le mal de tête avait complètement disparu, si les fortes crises d'épilepsie avaient cessé, si la paralysie s'était notablement améliorée, il faut reconnaître qu'il existait encore des ébauches de crises épileptiques, rares il est vrai, durant d'une à deux minutes, sans douleur et se répétant à des intervalles très variables; la vue ne s'était pas améliorée à gauche, et le bras anciennement paralysé, quoique susceptible de rendre au malade de grands services, fonctionnait moins bien que la jambe correspondante; ce sont les mouvements des doigts qui étaient le moins satisfaisants, surtout ceux du pouce et de l'index. C'est ce qui explique que le malade, qui était jadis imprimeur lithographe, ait été obligé d'abandonner son métier pour exercer celui de concierge. Que d'exemples semblables on pourrait citer!

Et cependant ces résultats seraient encore très appréciables si les opérés, du fait de la nature de la tumeur, n'étaient exposés à des récidives très fréquentes; dans plus de la moitié des cas, en effet, d'après les statistiques, les tumeurs opérées étaient de nature maligne, c'est-à-dire sujettes à récidive, comme le sont les autres tumeurs malignes de l'organisme; il est vrai que certains malades ont été réopérés jusqu'à trois ou quatre fois et qu'on a obtenu ainsi des prolongations d'existence variant de quelques mois à un an et même davantage.

Malgré ces réserves dans l'état actuel de la chirurgie des tumeurs

intracraniennes, sans parler de guérisons absolument complètes et définitives dans bien des cas, on peut considérer les résultats acquis comme assez favorables, si l'on veut bien se souvenir que, sauf pour la syphilis, le traitement médical est toujours impuissant. Ces résultats sont susceptibles encore de s'améliorer, si l'on s'attache à diagnostiquer les tumeurs cérébrales à une époque peu avancée de leur évolution, c'est-à-dire à une époque où les opérations sont plus faciles et où les lésions peu marquées de sclérose et de dégénérescence permettent encore d'espérer en un retour des fonctions nerveuses (1).

II. — TUMEURS A LA FOIS INTRA ET EXTRACRANIENNES.

(Néoplasmes perforants des os du crâne. — Fongus de la dure-mère.)

Parmi les néoplasmes à la fois intra et extracraniens, il convient de classer :

1° Toute une catégorie de tumeurs qui, nées primitivement dans les enveloppes péricraniennes ou dans la paroi osseuse du crâne, peuvent devenir, à un moment donné de leur évolution, des tumeurs intracraniennes par destruction progressive de l'os vers la pro-

(1) De nouvelles statistiques opératoires ont été récemment publiées :

D'abord Oppenheim (*in* Beitr. z. Diagnostik und Therapie des Geschwülste des Nervensystems, S. Karger, Berlin, 1907) a rapporté sa statistique personnelle de 27 cas nouveaux de tumeurs opérées de 1903 à 1906. Ces 27 opérations ont donné 3 guérisons (11,1 p. 100) ; mais on manque de résultats sur les suites éloignées de l'opération; 6 améliorations (22,2 p. 100); 15 morts (55,5 p. 100) (12 fois sur 15, il s'agissait de tumeurs de l'étage postérieur de la base du crâne, dont le pronostic est toujours très grave); 3 opérations palliatives à résultat incertain (11,1 p. 100).

Au XXXVIIe Congrès de la Société allemande de chirurgie (Berlin, avril 1908), Haasler (de Halle) a rapporté une statistique personnelle de 16 cas : 1 opéré est mort, 9 ont quitté la clinique guéris, pour des tumeurs malignes, dont une a rapidement récidivé ; 6 sont entièrement guéris (kystes à cysticerques, sarcomes). L'auteur ajoute : il semble que les tumeurs cérébrales soient plus souvent qu'on ne le croit radicalement opérables et que leur pronostic est relativement bon.

Au même Congrès, Krause (de Berlin) rapportait cinq cas de tumeurs cérébrales opérées avec succès ; la guérison persistait chez plusieurs malades deux ans après l'intervention.

Toujours au même Congrès, des cas intéressants de tumeurs hypophysaires traités par l'intervention chirurgicale ont été rapportés : Hohenegg a cité le cas d'une femme qui présentait tous les symptômes caractéristiques de l'*acromégalie* et chez laquelle une tumeur de la glande pituitaire enlevée par voie nasale fut suivie de la disparition rapide des symptômes acromégaliques. Borchardt a opéré également une *acromégalie* due à un sarcome de l'hypophyse ; il lui fut impossible d'enlever toute la tumeur, et il n'obtint pas de résultat définitif. Von Eiselsberg est intervenu trois fois pour des tumeurs de l'hypophyse; deux fois l'ablation partielle du néoplasme fut suivie de la disparition de la céphalée et de l'obésité ; le troisième malade succomba à une méningite. Déjà V. Horsley avait opéré avec succès un certain nombre de cas de même nature. J'ai cru devoir mentionner ici ces faits concernant la chirurgie de l'hypophyse en raison de leur rareté et de leur nouveauté.

Bertheaux, dans sa *thèse de Paris*, 1908, consacrée à l'étude des *tumeurs du cervelet* chez l'enfant, rapporte 45 observations de malades opérés avec 14 guérisons ainsi réparties : 1 tuberculome, 3 gliomes, 1 sarcome, 9 kystes.

fondeur. Elles ont été décrites précédemment (Voy. p. 246 et 266) ; je ne m'en occuperai pas ici ;

2° Des tumeurs congénitales, qu'on rencontre exceptionnellement [kyste dermoïde (Walther), lipome (Arnold)], qui dès leur origine sont à la fois intracraniennes et extracraniennes :

3° Des tumeurs qui, d'abord intracraniennes, ne deviennent que secondairement extracraniennes. Parmi celles-ci, il faut citer d'abord quelques rares cas de kystes hydatiques perforants et surtout des tumeurs malignes, décrites depuis longtemps sous le nom de **fongus de la dure-mère** (1) et qui ont pour origine, comme Louis l'a établi dès 1774, la face externe de cette membrane.

Les néoplasmes perforants du crâne ont été bien étudiés dans les mémoires de Pousson (1889), de Delagenière, dans des thèses nombreuses, dont celle de Couronnet est une des plus récentes (Paris, 1903).

Les **kystes hydatiques intracraniens**, nés plus ou moins profondément, au-dessus ou au-dessous de la dure-mère, peuvent, en se développant se mettre au contact la paroi osseuse, la soulever et même parfois la perforer. Cette perforation est exceptionnelle au niveau de la voûte cranienne. Dans le cas cité partout de Fitz Patrick, le kyste formait à la surface du crâne une saillie molle et pulsatile. Au niveau de la base du crâne, la perforation est moins rare ; le kyste sort par les trous de la base ou à travers un orifice qu'il se crée lui-même et vient former tumeur sous la peau ou dans les cavités naturelles.

Pendant toute la première période de son évolution, alors qu'il est intracranien, le kyste présente les symptômes généraux des tumeurs auxquels se joignent des symptômes locaux variables avec le siège de la tumeur (paralysies des nerfs de la base) ; ces symptômes peuvent s'amender au moment où le kyste apparaît au dehors. Parfois le kyste s'est rompu ; dans un cas de Bucquoy, les vésicules filles furent expulsées par les fosses nasales : Clémenceau a cité un cas où la guérison spontanée a suivi l'ouverture du kyste au dehors.

Le traitement du kyste devenu extracranien comporterait l'évacuation de la tumeur suivie de la marsupialisation ou de l'extraction de la poche.

Les **tumeurs malignes perforantes** ou **fongus de la dure-mère** siègent rarement à la base du crâne, où elles font issue par un des orifices de la base. Il est facile de les confondre, en l'absence

(1) Le terme de fongus de la dure-mère est un terme assez vague, sous lequel on a désigné pendant longtemps des affections diverses, développées indistinctement dans le péricrâne, le squelette, le cerveau ou ses enveloppes (tumeurs malignes, abcès tuberculeux, abcès de l'ostéomyélite, encéphalocèles, etc.). Je réserve ici exclusivement le terme de fongus aux néoplasmes malins nés de la face externe de la dure-mère.

Fig. 91. — Perforation du crâne consécutive à une tumeur perforante de la paroi cranienne (face externe) (musée Dupuytren, nº 308).

Fig. 92. — La même perforation due à une tumeur intracranienne (face interne). Sur les bords de la perforation existe une zone d'ostéite raréfiante avec petites perforations multiples.

d'une incision exploratrice, avec un abcès froid, une tumeur née des os, ou même un kyste hydatique.

Le plus souvent elles siègent à la voûte, où leur étude offre un intérêt particulier; on les rencontre surtout au niveau des pariétaux (fig. 91-92). Au point de vue histologique, le fongus dure-mérien est tantôt un carcinome épithélial (Rindfleisch) né de l'endothélium des sinus (il est douteux qu'on puisse observer le carcinome métastasique au niveau de la dure-mère (Lancereaux)), tantôt et plus souvent un sarcome (Virchow, Volkmann, Heinecke). On le rencontre à tous les âges, mais principalement de trente à cinquante ans et chez des hommes.

Quelquefois multiples, ces tumeurs sont le plus souvent solitaires; elles naissent de la face externe de la dure-mère, qu'elles décollent plus ou moins en s'étalant entre elle et la paroi osseuse; ce décollement est généralement limité par les adhérences de la dure-mère aux sutures craniennes. Au contact de la tumeur, le tissu osseux se raréfie, d'abord au niveau de la table interne de l'os, puis de proche en proche jusqu'à sa table externe, amenant la production d'une perforation à travers laquelle la tumeur s'engage pour venir s'étaler au-dessous du péricrane. A ce moment de son évolution, la tumeur prend un aspect en « bouton de chemise » absolument caractéristique : elle est formée d'une portion intracranienne réunie à la portion extracranienne par une partie rétrécie ou collet qu'entoure l'orifice osseux. A une période plus avancée de son évolution, la tumeur rompt l'enveloppe péricranienne, ulcère la peau et apparaît au dehors formant le fongus des anciens auteurs (Voy. fig. 93).

Fig. 93. — Les trois stades d'évolution des tumeurs perforantes de la dure-mère (Delagenière).

Les tumeurs de la dure-mère sont généralement assez bien encapsulées, et, avant de s'ulcérer, peuvent atteindre un volume assez important. Elles n'ont pas de tendance à envahir le système ganglionnaire, mais elles provoquent assez souvent des métastases (Couronnet).

SYMPTOMES. — Il importe de distinguer, au point de vue sympto-

matique, deux périodes dans l'évolution de la tumeur, suivant que celle-ci est intracranienne ou qu'elle est devenue extracranienne.

A la première période, la symptomatologie se confond avec celle des tumeurs cérébrales ; je renvoie pour tout ce qui concerne les troubles morbides observés à l'étude clinique des tumeurs cérébrales, qui a été faite dans le chapitre précédent.

A un moment donné de son évolution, la tumeur qui, dans sa marche envahissante, a rongé l'os par ses parties profondes et l'a considérablement aminci, peut s'accompagner d'un symptôme qui vient s'ajouter aux troubles provoqués par la présence de la tumeur à l'intérieur du crâne, c'est la *crépitation parcheminée*, sensation perçue par le doigt qui exerce des pressions sur le point du crâne qui répond à la tumeur. Cette sensation, que certains auteurs rapportent à la table externe de l'os, qui, amincie, se laisserait déprimer à la façon d'un couvercle par le doigt qui appuie, me paraît plutôt devoir être attribuée à l'effondrement sous les pressions digitales des cloisons du tissu osseux raréfié au contact de la tumeur. Ce qui corrobore cette manière de voir, c'est que, dans un cas de Delagenière, où la tumeur avait déjà perforé l'os, on percevait la crépitation parcheminée tout autour de la partie émergeante là où le tissu osseux se trouvait réduit à une sorte de tissu aréolaire à très larges alvéoles. « Ces alvéoles étaient friables, se fracturaient sous la pression du doigt en donnant une sorte de crépitation analogue à la crépitation signalée par les auteurs. » On a pu observer, dans certains cas, à cette première période, avant l'apparition de la crépitation parcheminée, l'existence d'une douleur fixe, gravative, paroxystique, en rapport avec le siège de la tumeur.

A la deuxième période, lorsque la tumeur a fait irruption sous les téguments péricraniens, sa présence se traduit par une déformation plus ou moins appréciable et qui subit une augmentation plus ou moins rapide de volume. Au palper, on reconnaît une tumeur de forme et de consistance variables, tantôt dure, tantôt molle et même fluctuante.

La surface est bosselée. La peau qui la recouvre, d'abord mobile, devient adhérente à un moment donné de son évolution. On sent que la tumeur est profondément fixée au squelette. On parvient parfois à la réduire au moins partiellement ; cette réduction, grâce à laquelle on peut sentir les bords de la perforation osseuse, est susceptible de provoquer des troubles nerveux par compression cérébrale. Enfin, mais ce n'est pas un phénomène constant, la tumeur peut être animée de battements, les uns isochrones aux pulsations cardiaques, les autres aux mouvements de la respiration ; elle peut présenter des mouvements d'expansion et fournir à l'auscultation un souffle continu. Ce sont là des caractères qui la font ressembler à un anévrysme.

Bien entendu, en même temps que ces symptômes physiques sont

apparus, les symptômes de compression provoqués par l'existence de la portion intracranienne de la tumeur ont persisté.

A un moment donné, les téguments péricraniens envahis s'ulcèrent; cette surface ulcérée peut devenir la source d'hémorragies qui, par leur abondance et leur répétition, hâtent la mort des malades.

PRONOSTIC. — La mort est en effet la terminaison inévitable de ces néoplasmes malins. Elle survient plus ou moins rapidement soit par infection méningée, soit par cachexie cancéreuse.

DIAGNOSTIC. — Le diagnostic entre les TUMEURS CÉRÉBRALES PROPREMENT DITES et le FONGUS DE LA DURE-MÈRE à la première période de son évolution, lorsque la tumeur est exclusivement intracranienne, est impossible.

Plus tard, lorsque la tumeur est devenue extracranienne, la confusion est possible avec les ANÉVRYSMES DU CUIR CHEVELU et avec les TUMEURS DES PARTIES MOLLES PÉRICRANIENNES ou de la PAROI OSSEUSE du crâne. J'ai décrit précédemment les caractères de ces tumeurs; je n'y insisterai pas à nouveau; je rappellerai seulement que l'évolution des accidents n'est pas la même dans les deux cas : les accidents cérébraux de compression ouvrent la scène dans les cas de fongus; ils apparaissent au contraire tardivement dans le cas de tumeurs primitivement extracraniennes devenues intracraniennes après perforation de la paroi osseuse du crâne à une époque avancée de leur évolution.

TRAITEMENT. — Une thérapeutique chirurgicale active s'impose et doit être aussi précoce que possible.

A la première période d'évolution du fongus (tumeur intracranienne), la conduite à suivre est la même que pour les tumeurs cérébrales. On se laissera guider pour le lieu de l'intervention sur l'existence d'une douleur fixe en un point de la paroi cranienne, sur la constatation des symptômes provoqués par la compression localisée de l'encéphale, sur la présence de la crépitation parcheminée, symptômes auxquels viennent s'ajouter les signes généraux de compression intracranienne.

En l'absence des signes locaux susceptibles de guider le chirurgien dans son intervention, il faudra se souvenir que le fongus siège de préférence dans la région des pariétaux et ne pas hésiter à recourir à une large craniectomie exploratrice.

Lorsque la tumeur fait issue au dehors, il n'y a plus à discuter sur le siège de l'intervention. En pareil cas, il faut rejeter sans hésiter toutes les opérations incomplètes; on doit pratiquer l'éradication totale de la tumeur non seulement dans sa portion extracranienne, mais aussi dans sa portion intracranienne, en dépassant aussi largement que possible les limites du mal.

Un lambeau cutané en fer à cheval sera taillé dans la région qu'occupe la tumeur, et celle-ci sera mise à nu par dissection du lambeau cutanéo-périostique. S'il y avait adhérence entre la tumeur et les téguments, il faudrait, bien entendu, enlever la portion envahie de ceux-ci en même temps que la tumeur. Dans tous les cas, on pratiquera d'abord l'extirpation de la portion extracranienne du néoplasme ; puis l'orifice osseux de perforation mis à nu sera agrandi à l'aide de la pince à morcellement, autant qu'il sera nécessaire pour exposer largement la portion intracranienne de la tumeur. S'il s'agit d'une tumeur perforante venue du dehors et indépendante des méninges, l'enlèvement de la tumeur pourra être simplement et rapidement terminé ; mais, lorsqu'on est en présence d'un foyer développé primitivement dans les méninges, l'ablation de la partie profonde de la tumeur ne peut être faite qu'avec la portion de dure-mère sur laquelle elle a pris naissance. Pour prévenir la récidive, il faudra que la portion de dure-mère réséquée dépasse notablement les limites apparentes du mal (au moins 1 à 2 centimètres), et, pour éviter une hémorragie trop abondante au cours de la résection durale, il sera bon de faire primitivement la ligature des gros vaisseaux afférents ou efférents. On peut observer, en effet, au cours de l'opération qui nous occupe, des hémorragies parfois très abondantes. Une opérée de Delagenière succombait exsangue le soir même de l'opération. La résection de la dure-mère peut être très étendue ; c'est ainsi que, dans un cas d'épithéliome perforant, Terrier dut enlever un large fragment de la dure-mère pariétale, réséquer le sinus longitudinal supérieur et la faux du cerveau sur une étendue de 7 à 8 centimètres ; Delagenière (du Mans), après avoir fait au crâne une ouverture qui mesurait 10 centimètres dans un sens et 8 dans l'autre, excisa la dure-mère dans toute la partie qui correspondait à l'ouverture cranienne.

Quant aux résultats fournis par l'opération, ils sont difficiles à apprécier, comme pour toutes les tumeurs, en ce qui concerne les résultats éloignés ; mais, au point de vue des résultats immédiats, on peut affirmer qu'ils se sont certainement améliorés et que la mortalité opératoire s'est abaissée depuis le mémoire de Pousson (1889), où l'auteur l'estimait à 27 p. 100.

VII. — LÉSIONS INFECTIEUSES DU CRANE.

J'étudierai dans ce chapitre : 1° les **lésions infectieuses du péricrâne** ; 2° les **lésions infectieuses de la paroi osseuse du crâne** ; 3° les **lésions infectieuses des parties molles intracraniennes**.

I. — LÉSIONS INFECTIEUSES DU PÉRICRANE.

Ces infections sont **LOCALISÉES** ou **GÉNÉRALISÉES.**

Les **INFECTIONS LOCALISÉES** sont représentées par le **FURONCLE**, l'**ANTHRAX**, l'**ABCÈS CIRCONSCRIT.**

FURONCLE. — ANTHRAX. — Il y a peu de chose à dire du furoncle et de l'anthrax, qui présentent ici leurs caractères ordinaires. On les rencontre surtout dans la région occipitale du cuir chevelu ; ils sont alors le plus souvent consécutifs à des furoncles de la nuque propagés au cuir chevelu.

Ils peuvent s'étendre en profondeur, et, après élimination du bourbillon, on peut voir au fond de la petite plaie l'os mis à nu. Ils peuvent se compliquer d'inflammation des sinus veineux craniens.

Leur traitement n'offre ici rien de spécial.

ABCÈS CIRCONSCRIT. — L'abcès circonscrit est *sous-cutané* ou *sous-aponévrotique.*

L'*abcès sous-cutané* s'observe à la suite d'une plaie infectée du cuir chevelu, d'une contusion, d'une bosse sanguine enflammée, d'un érysipèle, d'une lymphangite du cuir chevelu. Les caractères cliniques ne diffèrent pas de ceux des abcès en général. Parfois cependant l'abcès peut, comme une bosse sanguine, être mou dans sa partie centrale et dur à sa périphérie, ce qui fait songer à un enfoncement du crâne. Si l'abcès occupe la région mastoïdienne, il faut éviter de le confondre avec une mastoïdite ; un interrogatoire soigneux du malade, l'examen des cavités de l'oreille, de la mastoïde elle-même, permettront généralement de rattacher les lésions inflammatoires à leur véritable cause.

Le traitement ne présente aucune particularité.

Abcès sous-aponévrotique. — Cette variété d'abcès peut succéder également à une plaie septique, à une contusion. Il peut être la conséquence de l'infection secondaire d'un céphalématome ; Cushing a vu une suppuration de cette nature provoquée par le gonocoque au cours d'une ophtalmie purulente.

Il n'y a rien de spécial à dire en ce qui concerne leur diagnostic et leur traitement.

Je ne m'occupe pas pour le moment des abcès sous-aponévrotiques, qui reconnaissent pour origine une lésion osseuse du squelette cranien (ostéomyélite, syphilis, tuberculose), et dont l'histoire se rattache à celle de ces infections.

Les **INFECTIONS GÉNÉRALISÉES** sont représentées par l'**ÉRYSIPÈLE** et le **PHLEGMON DIFFUS.**

Ces infections sont ou primitives, ou secondaires à une infection d'abord localisée.

Je les ai décrites en étudiant précédemment les complications

infectieuses des traumatismes intéressant les parties molles péricraniennes (Voy. p. 152); je n'ai donc pas à y revenir maintenant. Je tiens seulement à faire remarquer combien ces graves complications sont devenues rares avec nos méthodes actuelles de pansement et à rappeler que le meilleur moyen de les prévenir consiste, lorsqu'on est en présence d'une plaie du cuir chevelu présentant des phénomènes inflammatoires, à enlever immédiatement les sutures et à écarter les bords de la plaie pour permettre l'issue au dehors des liquides septiques qui y sont retenus.

On peut rencontrer au niveau du crâne des *lésions tuberculeuses* ou *syphilitiques* limitées aux parties molles péricraniennes. Les lésions syphilitiques sont représentées par des gommes de nombre et d'étendue variables; exceptionnellement les lésions sont étendues à la totalité du cuir chevelu, comme dans un cas publié par Ehrman à la Société império-royale des médecins de Vienne (1905), où le cuir chevelu était presque entièrement détruit par des ulcérations confluentes et serpigineuses s'étendant du front à l'occiput et en profondeur jusqu'au périoste. Des cas aussi étendus sont actuellement de véritables raretés, parce que généralement les malades viennent consulter avant que les lésions aient pris une pareille extension. Chez la malade de Ehrman, la cicatrisation fut obtenue progressivement avec le traitement spécifique.

II. — LÉSIONS INFECTIEUSES DE LA PAROI OSSEUSE DU CRANE.

Ce sont : 1° l'**OSTÉOMYÉLITE AIGUE DES OS DU CRANE**; 2° les **OSTÉOMYÉLITES PAR PROPAGATION D'UNE INFLAMMATION DE VOISINAGE AU SQUELETTE CRANIEN : OSTÉOMYÉLITE TRAUMATIQUE, OSTÉOMYÉLITE CONSÉCUTIVE AUX OTITES OU SINUSITES SUPPURÉES**; 3° l'**OSTÉITE TUBERCULEUSE**; 4° l'**OSTÉITE SYPHILITIQUE**; 5° les **OSTÉITES ACTINOMYCOSIQUE ET PHOSPHORIQUE.**

I. — OSTÉOMYÉLITE AIGUE (1).

La forme d'ostéomyélite que j'ai en vue dans cette étude est l'*ostéomyélite aiguë de croissance*, qui généralement est localisée au niveau

(1) La question de l'ostéomyélite aiguë des os du crâne est restée pendant longtemps très confuse. On a englobé en effet, à tort, dans la même description, des faits de causes absolument différentes. Or il faut distinguer les cas où l'ostéomyélite est nettement primitive, où elle évolue chez de jeunes sujets, avec toutes les allures de l'ostéomyélite de croissance, et ceux où elle est la conséquence d'une inflammation sinusale ou mastoïdienne propagée aux os voisins. Aujourd'hui qu'ils sont mieux connus, ces derniers cas paraissent incontestablement les plus fréquents, et il semble, comme l'a écrit Guisez, que la plupart des cas d'ostéomyélite aiguë des os du crâne publiés se rattachent à une cause auriculaire ou frontale. Cependant l'existence de l'ostéomyélite aiguë primitive, qui est certainement très rare, ne paraît pas douteuse.

des épiphyses des os longs, mais qu'on peut observer aussi, quoique beaucoup plus rarement, sous forme d'une infection spontanée ayant les allures ordinaires de l'ostéomyélite, au niveau des os du crâne. Cette rareté de l'ostéomyélite cranienne reconnaît pour cause l'absence de cartilages épiphysaires au niveau du crâne et le peu d'activité fonctionnelle de la mince couche osseuse du diploé, qui est toujours inférieure à celle de la moelle des os longs.

HISTORIQUE. — Avant le mémoire de Lannelongue, publié en 1879 sur l'ostéomyélite aiguë, il n'existait que quelques observations d'ostéomyélite cranienne éparses dans la littérature médicale. Le premier, Lannelongue consacra dans son mémoire un court chapitre à l'ostéomyélite des os du crâne. Depuis cette époque, le nombre des travaux publiés sur la question est très peu important : je signalerai la thèse de Jaymes (1887), le travail de Kiessner (1892), les articles de nos traités classiques et particulièrement celui de Gérard-Marchant, la courte description que lui ont consacrée A. Broca et Delanglade dans le *Traité des maladies de l'enfance*, l'exposé qu'en a fait Cushing dans sa chirurgie de la tête.

ÉTIOLOGIE. — L'ostéomyélite reconnaît pour cause, au niveau des os du crâne, comme partout ailleurs, une infection microbienne des os provoquée le plus souvent par le staphylocoque doré, mais pas exclusivement par ce microbe, comme on l'a cru pendant longtemps. On n'admet plus aujourd'hui en effet la spécificité du staphylocoque doré comme agent provocateur de l'ostéomyélite.

Le staphylocoque blanc, le staphylocoque citrin, le staphylocoque pyogène, le pneumocoque, le bacille d'Eberth, des microbes anaérobies, retrouvés seuls ou associés au staphylocoque dans le pus de l'ostéomyélite, ont été incriminés.

Dans la forme d'ostéomyélite spontanée qui nous occupe ici, le germe pathogène, quelle qu'en soit la nature, est apporté dans le tissu osseux par voie circulatoire. Les érosions cutanées, les multiples solutions de continuité que présentent les téguments externe et interne (tube digestif, voies respiratoires, etc.), servent de porte d'entrée à l'infection. Celle-ci se localise au niveau des os du crâne parfois à la suite d'un traumatisme, d'autres fois sans cause locale appréciable, chez des sujets jeunes dont le squelette est en voie de développement, qui sont parfois en état de dépression à la période de convalescence de maladies générales graves, de fièvres éruptives, en état de surmenage physique ou intellectuel, mais aussi chez des sujets vigoureux et bien portants.

ANATOMIE PATHOLOGIQUE. — Les lésions observées sont celles de l'ostéomyélite en général. Il existe d'abord une *congestion intense*

des parties constituantes de l'os; il y a hyperémie du périoste qui va jusqu'à la production de petits foyers hémorragiques, œdème inflammatoire sous-périostique, hyperémie et congestion du diploé, qui devient moins consistant et s'effrite sous la curette. Ces accidents inflammatoires aboutissent très rapidement à la suppuration ; de petits foyers purulents apparaissent à l'intérieur du diploé ; du pus se collecte sous le périoste à la face externe de l'os et à sa face interne, au-dessus de la dure-mère. Le pus contenu dans ces abcès est épais, verdâtre, poisseux, et renferme parfois des gouttelettes huileuses. L'os ainsi envahi par la suppuration ne tarde pas à se nécroser ; le processus de nécrose est même si rapide que des auteurs anglais l'ont décrit sous le nom de nécrose aiguë du crâne (Pearson) ; on assiste à la production de séquestres, qui d'abord blancs, deviennent rapidement noirâtres et exhalent une odeur infecte. « Le séquestre n'a rien de régulier ni comme forme, ni comme étendue, et la marche des accidents est si rapide que la séquestration n'est jamais faite au moment de l'intervention ou de l'autopsie. Si le sillon qui sépare le mort du vif n'existe pas, les contours irréguliers, brisés, du séquestre, tranchent sur la partie encore vivante et permettent à l'opérateur d'enlever toute la zone malade » (Gérard-Marchant).

Les lésions osseuses peuvent s'accompagner de lésions infectieuses de voisinage ou à distance.

L'ostéomyélite s'observe par ordre de fréquence sur le *frontal*, le *pariétal*, le *temporal*; exceptionnellement l'affection peut occuper un des os de la base du crâne.

SYMPTOMES. — Dans l'histoire clinique de l'ostéomyélite des os du crâne, ce qui domine la scène, *c'est la gravité des phénomènes généraux, jointe à l'évolution très rapide des accidents.* Le plus souvent, la maladie débute brusquement par une fièvre intense (39 à 40°), accompagnée d'une céphalée atroce, lancinante, surtout accusée pendant la nuit, comme toutes les douleurs osseuses, et rebelle à tout traitement; cette céphalée est variable dans son siège, elle peut être localisée à la région frontale, à la région occipitale, prédominante dans la région osseuse, qui est le siège de l'ostéomyélite ; elle peut être totale. Le malade a des épistaxis, des frissons répétés, parfois des convulsions; le pouls est fréquent, dépressible, souvent irrégulier à une certaine période de la maladie ; la langue est sèche : le malade présente des alternatives de diarrhée et de constipation. Rapidement l'état général s'aggrave; le patient tombe dans un état typhoïde caractéristique de ces grandes infections; il est plongé dans un état de somnolence, de stupeur, avec subdélire. Plus rarement il présente une agitation extrême, avec délire vrai. Ces accidents conduisent le malade au coma et à la mort. Celle-ci peut être aussi la conséquence de *complications* qui sont tantôt locales, tantôt générales; les com-

plications locales sont provoquées par la propagation aux parties voisines de l'inflammation venue de l'os malade ; ce sont la méningite, l'abcès du cerveau et la phlébite des sinus ; les complications générales sont celles qu'on observe dans toutes les ostéomyélites graves ; ce sont des accidents d'infection purulente, des endocardites, des pneumonies, des pleurésies purulentes, etc.

Les phénomènes locaux peuvent faire défaut pendant plusieurs jours, au début de la maladie, lorsque par exemple les lésions siègent à la face profonde de l'os. D'autres fois, ils sont apparus dès le début des accidents sous forme d'un gonflement très douloureux à la pression, d'abord circonscrit et sans changement de coloration de la peau ; puis le gonflement s'étale en même temps que la peau prend une rougeur diffuse, et rapidement la fluctuation apparaît. Un œdème plus ou moins étendu des paupières peut exister, lorsque l'abcès siège à la région frontale. Lorsque l'abcès est abandonné à lui-même, il peut, comme chez un malade observé par Crampton, se vider spontanément dans une cavité naturelle comme les fosses nasales, ou s'ouvrir à la peau ; un stylet introduit à travers la solution de continuité des téguments permet alors de constater que l'os est dénudé sur une plus ou moins grande étendue.

En somme, je le répète, les troubles généraux d'ordre septicémique dominent la scène ; les accidents locaux peuvent n'apparaître que tardivement ou même passer inaperçus au milieu du cortège des accidents généraux.

DIAGNOSTIC. — La prédominance des accidents généraux, l'absence ou le peu d'importance des accidents locaux dans certains cas, expliquent que l'affection ait pu passer inaperçue et être confondue avec la FIÈVRE TYPHOÏDE, la MÉNINGITE, le RHUMATISME. Ce qui a permis à Lannelongue d'écrire : « L'ostéomyélite des os du crâne est une affection bien souvent méconnue, et bien des fois ce n'est qu'à l'amphithéâtre ou sur la table d'autopsie qu'il a été possible de porter un diagnostic. » Lannelongue ajoute : « L'erreur est d'autant plus grave que les phénomènes de l'extérieur du crâne se répercutant à l'intérieur amènent des accidents promptement mortels, dont on ne saurait se rendre maître que par une intervention prompte, à la fois extérieure et intérieure. »

Il faut donc songer à l'ostéomyélite chez un jeune sujet qui présente, en l'absence de symptômes locaux bien nets, le tableau clinique d'une infection typhoïde décrit précédemment.

Parmi les affections susceptibles d'être confondues avec l'ostéomyélite aiguë, on ne peut guère citer les OSTÉITES TUBERCULEUSES et SYPHILITIQUES, dont l'évolution est essentiellement chronique et se fait sans provoquer les accidents généraux propres à l'ostéomyélite aiguë. Un PHLEGMON SIMPLE DU CUIR CHEVELU, un ÉRYSIPÈLE avec

son bourrelet rouge caractéristique seront généralement faciles à distinguer de l'ostéomyélite.

Le point le plus délicat du diagnostic différentiel est de différencier une ostéomyélite aiguë primitive d'une OSTÉOMYÉLITE AIGUE CONSÉCUTIVE A UNE SUPPURATION DU SINUS FRONTAL OU DES CAVITÉS AURICULAIRES.

Indépendamment de la notion étiologique qu'il faut rechercher avec soin dans tous les cas douteux, certains caractères permettent de distinguer l'ostéomyélite primitive. Cette dernière forme appartient au jeune âge; les phénomènes généraux précèdent parfois l'apparition des phénomènes locaux; l'évolution de l'ostéomyélite primitive se fait avec une grande rapidité : enfin plusieurs os peuvent être atteints simultanément et des foyers osseux suppurés apparaître en plusieurs points du squelette éloignés du crâne.

On conçoit que le diagnostic soit particulièrement difficile, lorsque l'ostéomyélite occupe un des os de la base du crâne.

On s'attachera enfin à diagnostiquer l'existence des complications (méningite, phlébite des sinus, foyers d'ostéomyélite à distance), et on se rappellera qu'en pareil cas le diagnostic peut présenter de sérieuses difficultés, témoin le cas dont Gérard-Marchant a rapporté l'histoire : il s'agit d'un enfant chez lequel ce chirurgien avait réséqué le temporal pour ostéomyélite ; trois jours après l'opération, tous les accidents infectieux avaient reparu ; croyant à une complication du côté de la plaie, le chirurgien ouvre celle-ci à nouveau, incise la dure-mère, ouvre le sinus latéral, sans trouver rien d'anormal ; la plaie est alors refermée. Quel ne fut pas son étonnement lorsqu'il vit bientôt apparaître un nouveau foyer d'ostéomyélite au niveau du péroné.

TRAITEMENT. — Une affection aussi grave que l'ostéomyélite aiguë des os du crâne réclame une intervention *large* et *précoce* ; il faut donc s'attacher à établir aussi hâtivement que possible un diagnostic exact, et nous avons vu que malheureusement la chose n'est pas toujours aisée. Le but de l'opération est d'évacuer le foyer purulent et de réséquer toute la portion d'os infectée. Une simple trépanation ne suffit pas, il faut réséquer jusqu'au delà des limites de l'os malade, c'est-à-dire en tissu sain, pour éviter le passage des lésions à l'état chronique et la fistulisation de la plaie avec suppuration interminable. Je préfère à la résection faite avec la gouge et le maillet, qui a l'inconvénient d'ébranler trop fortement le crâne, la résection faite avec la pince emporte-pièce, après application préalable d'une couronne de trépan.

II. — OSTÉOMYÉLITE TRAUMATIQUE (1).

Les conditions dans lesquelles s'observe l'ostéomyélite traumatique sont variables : tantôt elle succède à l'inflammation d'une plaie intéressant les parties molles, inflammation qui se propage aux os craniens sous-jacents; tantôt, sans qu'il y ait solution de continuité des téguments, elle survient à la suite d'une contusion intéressant la paroi cranienne.

Premier cas : L'inflammation partie des enveloppes péricraniennes à la suite d'une plaie infectée peut se propager à l'os sous-jacent. — Il se produit une ostéite suppurée qui aboutit à la mortification de l'os et à la production de séquestres plus ou moins étendus en surface et en profondeur; à côté, en effet, des cas peu compliqués où la nécrose frappe les parties superficielles de l'os et où on assiste à une simple exfoliation, il en est d'autres où la nécrose frappe l'os dans toute son épaisseur et sur une grande étendue, le séquestre étant formé d'une notable portion du frontal par exemple, ou encore, comme dans le cas de Desmonceaux, de la plus grande partie du pariétal gauche et d'une grande partie de l'occipital.

En pareil cas, on voit succéder aux accidents aigus qui ont marqué le début de l'infection une inflammation chronique de l'os avec production d'une fistule qui persiste indéfiniment et laisse écouler une quantité plus ou moins considérable de pus (ostéomyélite chronique). Il faut toujours, dans les cas qui nous occupent, en présence d'une fistule rebelle au traitement, songer à l'existence d'une ostéite sous-jacente et recourir à l'exploration à l'aide du stylet; celui-ci fournit une sensation pathognomonique de surface osseuse dénudée; il parvient même parfois à mobiliser la portion d'os qui forme séquestre.

Deuxième cas : Sans qu'il y ait solution de continuité des téguments, l'ostéomyélite survient à la suite d'une contusion intéressant la paroi cranienne. — Il n'existe alors aucune inflammation extérieure susceptible d'expliquer l'ostéomyélite. Il faut admettre que l'infection du foyer de contusion s'est faite par voie interne et que les agents infectieux ont été apportés par voie sanguine dans le point traumatisé. Ils provoquent la formation d'un abcès qui peut être localisé à la face externe de l'os, mais qui peut occuper la face profonde et affecter parfois la disposition d'une collection en bouton de chemise; l'inflammation osseuse aboutit à la nécrose plus ou moins profonde de l'os et à la formation de séquestres plus ou moins étendus. Cliniquement cette variété d'ostéomyélite se traduit par des accidents aigus locaux et généraux, au cours des-

(1) Fischer, *Zeitschr. f. Chir.*, Bd. LVI, S. 100.

quels peuvent apparaître des accidents de voisinage (méningite, abcès de l'encéphale, phlébite des sinus) si la maladie est abandonnée à elle-même et si on n'intervient pas à temps. Si l'abcès s'ouvre spontanément au dehors, on assiste au passage à l'état chronique des lésions, avec fistule et suppuration interminable, comme dans le cas précédent.

TRAITEMENT. — On ne saurait se contenter, dans les cas que nous venons d'envisager, de l'incision simple de l'abcès; il faut y joindre la trépanation et la résection de l'os malade. Si l'on est en présence d'une lésion chronique, fistulisée, il ne faut pas attendre l'élimination spontanée de l'os nécrosé, qui, sauf le cas d'une nécrose très superficielle, ne parvient pas à s'éliminer spontanément par l'orifice étroit de la fistule et qui entretient par sa présence une suppuration toujours menaçante pour les méninges sous-jacentes. On agrandira donc l'orifice fistuleux par une large incision; le séquestre sera mis à nu, détaché par les moyens ordinaires et la plaie soigneusement curettée des fongosités qu'elle renferme; elle sera maintenue ouverte et la guérison obtenue par cicatrisation secondaire. Bien entendu, la cicatrice sera toujours déprimée; parfois, lorsque la nécrose frappe toute l'épaisseur de l'os, les battements du cerveau resteront perceptibles à travers la brèche cranienne, qui pourra être obturée ultérieurement par une opération plastique.

III. — OSTÉOMYÉLITE DES OS PLATS DU CRANE CONSÉCUTIVE AUX OTITES ET SINUSITES SUPPURÉES.

Pendant longtemps, l'étude de l'ostéomyélite consécutive aux otites et sinusites a été confondue avec celle de l'ostéomyélite des os plats du crâne en général.

C'est ce qui fait qu'il est assez difficile de savoir quel est son degré de fréquence exact, car bien des observations ont été publiées sous le nom d'ostéomyélite aiguë qui n'étaient vraisemblablement que des ostéomyélites consécutives à des sinusites frontales ou à des suppurations auriculaires. Cependant la variété d'ostéomyélite qui nous occupe peut être considérée comme *rare*, tout au moins dans sa forme diffuse envahissante, si difficile à arrêter dans son évolution et susceptible de se propager à toute une moitié du crâne et même au côté opposé.

HISTORIQUE. — C'est Panzat (1) qui a le premier décrit en France, en 1893, l'ostéomyélite du temporal comme complication des otites. Mignon (2) l'a également décrite dans son livre sur les complications

(1) Panzat, *Annales de laryngologie*, sept. 1893.
(2) Mignon, Complications des otites moyennes, Doin, 1898.

des otites et en a montré toute la gravité. Des observations ont été publiées par G. Laurens, Luc, Guisez, Claoué, Tilley, etc.., qu'on trouvera analysées dans le rapport que Guisez (1) a présenté en mai 1906 au Congrès de la Société française d'otologie. Dans ce travail, l'auteur a très nettement mis au point l'état actuel de la question.

A l'étranger Schilling (2) avait présenté, en 1904, un travail sur l'ostéomyélite des os plats du crâne consécutive aux suppurations de l'oreille et du sinus frontal, basé sur l'analyse de neuf observations. Parmi les observations étrangères, je citerai celles de Korner, Knapp, Richardson, etc.

ÉTIOLOGIE. — L'ostéomyélite qui nous occupe est une affection rare, qui s'observe le plus souvent chez des sujets voisins de l'âge adulte, de quinze à vingt-cinq ans; mais on peut l'observer à tout âge, chez de très jeunes enfants comme chez des vieillards.

Toutes les causes d'affaiblissement et de débilitation de l'organisme favorisent, au cours des infections du sinus ou de l'oreille, l'envahissement du squelette cranien. C'est surtout au cours des inflammations chroniques du sinus ou de l'oreille et à l'occasion d'une poussée aiguë survenue pendant la maladie chronique que cette complication apparaît; elle est favorisée par tout ce qui peut amener la rétention du pus dans les cavités infectées.

Dans certains cas, on a pu incriminer le traumatisme opératoire; le diploé des os voisins a pu être inoculé au cours d'une opération faite en milieu septique.

Guisez se demande si certaines bactéries plus que d'autres peuvent être la cause de la diffusion du processus à travers le diploé ? Ce que l'on peut dire, c'est qu'une seule espèce microbienne ne peut pas être incriminée, car on a trouvé dans le pus de ces ostéomyélites le streptocoque, le pneumocoque, le staphylocoque doré; toutefois il semble ressortir de la lecture des observations que les cas à streptocoques ont une évolution plus rapide et plus envahissante et ont été rebelles à l'intervention chirurgicale. Mais Guisez a raison de faire remarquer que : « le caractère épidémique, le terrain sur lequel est greffé le microbe, la résistance plus ou moins grande du sujet suivant l'état pathologique antérieur, ont une grande importance dans le développement et la diffusion du processus. »

ANATOMIE PATHOLOGIQUE. — Les lésions observées du côté des os ne diffèrent pas de celles qu'on rencontre généralement dans l'ostéomyélite. Toutes les parties constituantes de l'os sont atteintes (panostéite); la structure des os du crâne très riches en tissu spongieux

(1) Guisez, Rapport présenté à la Société française d'otologie (*Congrès de mai 1906*).

(2) Schilling, *Zeitschr. f. Ohrenheilk.*, Wiesbaden, déc. 1904.

est éminemment favorable au développement et à la diffusion de l'inflammation osseuse. Les différentes étapes du processus morbide sont : d'abord une période de congestion intense, suivie de la formation d'abcès qui peuvent être extraduraux, sous-périostés et intraosseux, et de la destruction du tissu osseux, qui aboutit à la production de séquestres. L'os apparaît bientôt comme rongé.

PATHOGÉNIE. — L'infection, partie de la mastoïde, des parois de la caisse ou du sinus frontal, se propage au diploé suivant deux modes différents : soit directement par continuité, les germes s'insinuant de proche en proche dans l'épaisseur de l'os ; soit par voie sanguine, on sait en effet que des rapports intimes existent entre les veines de l'os et les veines de la muqueuse qui tapisse le sinus frontal, par exemple ; il en est de même au niveau des cavités de l'oreille. Les lymphatiques jouent probablement aussi un rôle dans la propagation de l'infection.

L'extension des lésions osseuses une fois constituée se fait plus ou moins rapidement suivant les cas. Elle est parfois très lente, d'autres fois au contraire très rapide. Les lésions peuvent se propager à toute une moitié du crâne et même dépasser la ligne médiane ; la propagation peut se faire aussi vers la base, aux grandes ailes du sphénoïde, au rocher : dans ce dernier cas, l'affection prend un caractère particulièrement redoutable à cause du voisinage des gros vaisseaux.

L'inflammation gagne à un moment donné les parties molles voisines, soit superficielles, soit profondes ; les téguments sont infiltrés, enflammés, décollés par le pus ; on peut observer des complications du côté des gros sinus veineux craniens, des méninges, de la substance nerveuse.

La dure-mère est toujours prise ; elle est fongueuse, granuleuse dans toute l'étendue des os malades.

SYMPTOMES. — Le plus souvent l'ostéomyélite survient comme complication chez un malade déjà opéré de sinusite ou de mastoïdite ; mais on peut l'observer avant qu'une opération ait été pratiquée. Guisez distingue deux formes de la maladie : une forme où l'ostéomyélite est limitée à quelques os du crâne, une forme où elle est diffuse.

1° *Forme limitée.* — Chez un sujet qui a été opéré de mastoïdite ou de sinusite, on voit la fièvre persister en même temps qu'un mauvais état général ; la plaie reste purulente ; elle a un aspect atone : les bords sont épaissis et rougeâtres. Bientôt, en un point de cette plaie, soit vers la région temporale, soit vers la région occipitale en cas de mastoïdite, on voit se développer un gonflement localisé. Si l'on insinue un stylet sous ces téguments tuméfiés, on voit que les

tissus sont décollés et que l'os est à nu sur une surface plus ou moins étendue ; on peut affirmer, en pareil cas, que l'ostéomyélite s'est propagée aux parties voisines du foyer primitif dans le sens où s'est fait le gonflement et le décollement des tissus.

Dans la forme limitée, l'infection osseuse reste confinée au frontal en cas de sinusite frontale, à l'écaille du temporal ou à l'occipital en cas de mastoïdite.

2° ***Forme diffuse.*** — Dans cette forme, ce qui domine la scène, c'est la gravité des symptômes généraux, liés à une profonde intoxication de l'organisme, et la diffusion rapide des lésions aux parois osseuses du crâne.

Voici généralement comment les choses se passent : chez un sujet qui a subi la trépanation mastoïdienne ou sinusale, on voit les accidents persister. La température très élevée, puisqu'elle peut atteindre 40°, présente de grandes oscillations ; parfois cependant ces oscillations font défaut. Le malade a des frissons répétés, des sueurs profuses ; ses lèvres et sa langue sont sèches ; son facies est profondément altéré ; son teint gris plombé ou subictérique ; il est plongé dans un état de stupeur, dans un état typhoïde, qui sont très caractéristiques. Parfois survient du délire.

Le malade accuse une céphalée violente, tantôt généralisée, tantôt localisée à une moitié de la tête, rebelle à tout traitement, sujette du reste à de grandes variations dans ses manifestations.

Il existe en même temps un gonflement plus ou moins étendu au voisinage de la plaie ; la peau est tuméfiée, infiltrée et renferme dans son épaisseur de petits foyers suppurés.

De telles manifestations morbides doivent engager le chirurgien à pratiquer immédiatement une nouvelle intervention ; malheureusement, malgré les opérations les plus larges, on parvient difficilement à dépasser les limites de l'ostéite, tant les lésions sont envahissantes ; aussi n'est-il pas rare de voir se produire, à des intervalles plus ou moins éloignés des récidives, des poussées nouvelles, nécessitant de nouvelles interventions. Il s'agit là, en effet, d'une forme particulièrement difficile à arrêter dans son évolution, qui procède par poussées successives avec périodes d'accalmie, en particulier après chaque intervention (Guisez). On parvient cependant, dans certains cas, à tarir la source de la suppuration, et la guérison peut être obtenue. Mais souvent aussi le malade finit par succomber, après des crises de plus en plus répétées et de plus en plus rapprochées, soit à des *accidents de septicémie généralisée,* soit aux *complications* de voisinage qui peuvent se produire à un moment de l'évolution de la maladie, complications qui se manifestent par de la thrombose des sinus, des accidents de méningite, des abcès du cerveau ou du cervelet.

PRONOSTIC. — On conçoit, d'après ce qui vient d'être dit, que le pronostic diffère essentiellement suivant qu'on est en présence de la forme localisée ou de la forme diffuse envahissante. Dans la *forme localisée*, le pronostic est *bénin* ; la guérison est la règle après une intervention chirurgicale limitée.

L'*ostéomyélite diffuse* est au contraire d'un pronostic *très grave* ; tous les cas abandonnés à eux-mêmes se sont terminés par la mort. Celle-ci est survenue plus ou moins rapidement ; dans un cas de Schilling, elle fut foudroyante ; mais le plus souvent le malade n'a succombé qu'au bout de plusieurs mois. L'intervention chirurgicale semble cependant avoir beaucoup amélioré le pronostic. Des cas de Laurens, de Luc, de Richardson, ont été guéris après de multiples opérations. La propagation des lésions vers la base, vers le rocher, assombrit le pronostic, car il est impossible de ce côté de poursuivre les lésions au delà d'une certaine limite. Il est évident que le pronostic varie également avec la virulence des microbes et le terrain sur lequel ils évoluent.

DIAGNOSTIC. — *Avant l'opération*, on reconnaîtra l'ostéomyélite à la douleur diffuse spontanée ou réveillée par la pression sur les os voisins de la région primitivement atteinte, au gonflement très étendu, à la gravité des symptômes généraux, avec fièvre, frissons, facies altéré, etc. Il est très important de savoir reconnaître, surtout au *moment de l'intervention*, la diffusion de l'ostéomyélite dans les os voisins. Le gonflement des bords de la plaie, le décollement des téguments et la section de l'os qui se montre épaissi, rougeâtre et vascularisé, sa consistance molle, la présence sur la face interne d'un abcès extradural, les lésions de la dure-mère feront reconnaître cette complication.

La confusion avec l'OSTÉOMYÉLITE AIGUE PRIMITIVE n'est possible que si la cause des accidents (otite ou sinusite) a passé inaperçue. L'ostéomyélite primitive a du reste des caractères qui lui sont propres : elle survient dans le jeune âge ; les phénomènes généraux précèdent l'apparition des phénomènes locaux ; elle évolue très rapidement, et souvent s'accompagne de manifestations analogues dans les autres os.

Il n'est guère facile de confondre l'ostéomyélite avec un PHLEGMON DU CUIR CHEVELU, un ÉRYSIPÈLE, pas plus qu'avec l'OSTÉITE TUBERCULEUSE ou l'OSTÉITE SYPHILITIQUE des os du crâne, qui ne présentent jamais les mêmes symptômes généraux.

TRAITEMENT. — On s'efforcera d'abord de *prévenir l'apparition* des accidents d'ostéomyélite en opérant d'une façon aussi précoce que possible les mastoïdites et les sinusites, de préférence en dehors des périodes aiguës, et en ayant soin que les opérations soient faites très argement.

Lorsqu'il existe en même temps plusieurs sinusites, une sinusite frontale et une sinusite maxillaire par exemple, on ne doit pas agir isolément sur l'une de ces cavités et créer un traumatisme qui peut réveiller la suppuration latente. On les opère en une seule séance (Guisez). Dans toutes les opérations, on ne laissera que des sections bien nettes, en tissu osseux sain, et on aura soin de ne pas décoller le périoste au delà de la section osseuse, ce qui exposerait l'os à la dénutrition (Guisez).

Lorsque l'ostéomyélite est constituée, le *traitement curatif* consiste à intervenir le plus largement possible, à réséquer tout le tissu osseux malade à la pince-gouge et à dépasser largement les limites du mal. Il en résulte des délabrements assez étendus, qui se réparent généralement assez bien chez les sujets jeunes.

Dans les cas rebelles, où les germes se propagent sans doute par voie vasculaire, Guisez conseille d'imiter la conduite de G. Laurens et Richardson qui consiste « à faire sauter une bonne partie de la lame externe de la voûte du crâne pour mettre à nu et curetter le réseau diploétique thrombosé ».

« Dans ces cas désespérants par leur ténacité, Schilling a proposé de tracer bien au delà du foyer malade des sortes de tranchées sur la voûte du crâne, comprenant tous les téguments et les os et former pour ainsi dire une barrière à l'envahissement du pus. Mais il s'agit là encore d'un moyen insuffisant. La dure-mère, avec ses vaisseaux, pourra encore propager l'infection. En outre n'est-il pas à supposer (Luc) que, si l'on oppose une barrière à l'infection par la voûte, elle se retranche vers la base par le rocher et détermine l'ostéomyélite de cet os à forme rapidement mortelle » (Guisez).

Les complications profondes seront traitées par les moyens appropriés.

IV. — TUBERCULOSE CRANIENNE.

HISTORIQUE. — Le premier en 1836, Nélaton mentionne dans sa thèse la tuberculose des os de la voûte cranienne. Ried (d'Erlangen), en 1842 et 1843, en rapporta quelques observations. Elle fut étudiée ensuite par Duplay en 1873, Terrier en 1880, et surtout bien décrite par Volkmann et Kraske dans le *Centralblatt für Chirurgie*, en 1880. Coupard en fit le sujet de sa thèse inaugurale (Paris, 1882). Puis vinrent les publications de Poulet à la Société de chirurgie, 1884; d'Israël (*Deutsche med. Wochenschrift*, 1886); de Gangolphe (*Lyon médical*, 1887); de Da Costa Leite (*Thèse de Paris*, 1887); de Kœnig (*Traité de pathologie chirurgicale spéciale*, 1888); de Notta (1894); de Soulé (*Thèse de Paris*, 1901); de Delamare et Conor (*Gazette des hôpitaux*, 1903); de Reymond (*Congrès international de la tuberculose*, Paris, octobre 1905); enfin les articles de nos traités classiques.

ÉTIOLOGIE. — Il s'agit là d'une manifestation rare de la tuberculose longtemps confondue avec la syphilis sous le nom d'ostéo-périostite cranienne : Delamare et Conor, en 1903, à propos d'une observation personnelle, ne sont parvenus à réunir que 15 observations de tuberculose des os de la voûte du crâne publiés dans la littérature médicale, en comptant la leur. 11 fois sur 15, cette localisation n'était pas unique et s'accompagnait d'autres manifestations de la tuberculose, telle que tuberculose osseuse, tuberculose pulmonaire, etc. Cependant, dans certains cas, la tuberculose est apparue comme foyer primitif au niveau des os du crâne, à l'occasion par exemple d'un traumatisme qui, en créant au niveau du point lésé un lieu de moindre résistance, a favorisé le développement du bacille de Koch apporté par voie circulatoire. Bien qu'on puisse observer la tuberculose cranienne à tous les âges, elle est surtout fréquente chez les jeunes sujets.

ANATOMIE PATHOLOGIQUE. — Contrairement à ce qui se passe pour la syphilis cranienne, où les lésions gommeuses sont localisées primitivement à la face profonde du périoste ou à la face externe de la dure-mère et n'envahissent l'os que secondairement, dans la tuberculose des os du crâne la *lésion primitive est localisée dans l'os lui-même* et frappe secondairement les enveloppes fibreuses avoisinantes (Gangolphe).

Les lésions de la tuberculose cranienne se présentent sous deux formes : la **tuberculose perforante et séquestrale** ; la **tuberculose infiltrée progressive**.

La **tuberculose perforante**, ainsi dénommée par Volkmann, est la plus fréquente ; elle est caractérisée par la présence de séquestres et la perforation des os du crâne. Les perforations sont le plus souvent de forme arrondie ou ovalaire ; leurs dimensions sont variables ; il en est qui ont le diamètre d'une pièce de cinq francs ; elles ont souvent cette particularité que la perte de substance est plus accentuée à la table interne qu'à la table externe, d'où un bord taillé en biseau (Voy. fig. 94-95). Au voisinage de la perforation, l'os reste uni, lisse ; il ne présente pas d'ostéophytes, d'hyperostose ; il n'a pas, en un mot, l'aspect rocailleux du crâne syphilitique. Au centre de la perforation, on voit un séquestre plus ou moins volumineux, qui peut intéresser toute l'épaisseur de l'os : il est lisse ; « sa structure est celle des séquestres tuberculeux ; il est raréfié, et les alvéoles agrandis sont remplis de matière caséeuse » (Poulet).

Au contact du foyer tuberculeux, on voit sous le périoste décollé du pus ou des fongosités, et profondément la dure-mère décollée sur un étendue parfois très grande est recouverte de granulations tuberculeuses.

Ces foyers de tuberculose nécrosante et perforante peuvent être

multiples; ainsi, dans une observation d'Israël, il existait sur le même malade trois foyers de tuberculose sur le pariétal et le frontal; il en était de même chez un malade observé par Chipault.

Ce sont les os frontal et pariétaux qui sont le plus souvent atteints; les temporaux peuvent l'être également, et Israël a vu une perforation de l'occipital en arrière du trou occipital.

Chipault a signalé un fait tout à fait rare de tuberculose du diploé sans lésion de la table externe. Il existait au niveau du diploé un foyer de fongosités tuberculeuses qui, en quelques points, avaient perforé la table interne et étaient venues s'étaler à la surface de la dure-mère.

La **tuberculose infiltrée progressive** est exceptionnelle. D'après Kœnig, qui l'a décrite, elle est caractérisée par la marche envahissante des lésions tuberculeuses, qui, de proche en proche, peuvent s'étendre à une large surface du crâne, et aussi par la formation de foyers étendus de granulations tuberculeuses entre la dure-mère et l'os.

SYMPTOMES. — Le début de la maladie est caractérisé par l'existence d'une *douleur* généralement assez localisée, quelquefois cependant diffuse, d'intensité variable, parfois atroce, plus marquée la nuit que le jour et susceptible d'être augmentée par les pressions exercées en un point limité. Il faut savoir cependant que, dans certains cas, la douleur a pu faire défaut. La douleur est suivie plus ou moins rapidement de l'apparition d'une *tuméfaction* dont le volume augmente progressivement et qui, d'abord de consistance ferme, se ramollit peu à peu et devient franchement fluctuante. La collection peut s'étendre, décoller les tissus et prendre de grandes dimensions. Dans un cas observé par Bouglé, la tumeur était *réductible*, comme si la poche purulente superficielle communiquait à travers une perforation spontanée du crâne avec un foyer profond. Cette exploration ne réveillait aucune douleur et ne produisait aucun trouble fonctionnel. Dans un cas cité par Volkmann, la tumeur était *pulsatile*, ce qui suppose l'existence d'une perforation de la paroi cranienne à travers laquelle le cerveau communiquait ses battements au contenu de la tumeur.

Au bout d'un temps plus ou moins long, les téguments péricraniens, amincis par la tumeur rougissent, s'ulcèrent, et le contenu est évacué au dehors. Le pus est tantôt séreux et grumeleux, tantôt épais et verdâtre, quelquefois brunâtre lorsqu'il est mélangé de sang. De petits séquestres peuvent s'éliminer spontanément, en même temps que le contenu purulent de l'abcès. L'ouverture de l'abcès est suivie d'une fistulisation au niveau de laquelle s'établit une suppuration plus ou moins abondante; à travers l'orifice fistuleux, un stylet introduit révèle l'existence de l'os dénudé, friable, parfois d'un séquestre plus ou moins mobile; d'autres fois, enfin, la présence d'une perfora-

Fig. 94. — Crâne tuberculeux du musée du Val-de-Grâce (face externe). — Autour de la perforation tuberculeuse, l'os est lisse comme sur un crâne normal.

Fig. 95. — Crâne tuberculeux du musée du Val-de-Grâce (face interne). — La perte de substance est plus marquée à la table interne qu'à la table externe.

tion au fond de laquelle le stylet rencontre la résistance élastique de la dure-mère.

En dehors de la douleur, les troubles fonctionnels sont généralement peu marqués; on a cependant observé des phénomènes d'irritation ou de compression cérébrale (vomissements, perte de connaissance, strabisme, paralysies, convulsions, etc.), qui reconnaissaient pour cause la présence d'une collection purulente ou de fongosités situées entre la dure-mère et l'os, agissant à la façon d'une tumeur sur les centres nerveux encéphaliques sous-jacents ; il en était ainsi chez un malade observé par Israël.

L'évolution de la tuberculose cranienne est essentiellement chronique; la maladie évolue lentement, généralement sans réaction aiguë, sans fièvre. Mais l'état général est souvent profondément altéré; nous avons vu, en effet, que le plus souvent la tuberculose cranienne survenait chez des sujets déjà épuisés par d'autres lésions tuberculeuses. L'évolution de la maladie peut être interrompue par l'apparition d'accidents tuberculeux du côté des méninges; mais c'est là une complication rare, puisque, malgré le voisinage immédiat des lésions craniennes, la tuberculose méningée est notée une seule fois dans les quinze observations rapportées par Delamare et Conor.

DIAGNOSTIC. — Le diagnostic est généralement facile; certaines affections peuvent cependant prêter à confusion, et tout d'abord l'OSTÉITE SYPHILITIQUE DES OS DU CRANE, qui, comme la tuberculose, donne naissance à une petite tumeur qui se ramollit, devient fluctuante, s'ulcère, se fistulise, s'accompagne de nécrose et de perforation du squelette. La céphalée avec exacerbation nocturne n'est pas un caractère distinctif, car elle se retrouve dans les deux affections. En faveur de la tuberculose, il y a l'aspect poli, uni au voisinage de la lésion tuberculeuse et qui fait un contraste singulier avec la surface irrégulière, couverte de végétations d'ostéophytes, qu'on observe dans les crânes syphilitiques. Il y a encore la présence d'autres foyers tuberculeux dans l'organisme, la nature du pus qui est séreux, grumeleux. Dans les cas douteux, on devra rechercher avec soin l'existence de la syphilis dans les antécédents du malade, recourir au traitement spécifique qui procure une amélioration rapide dans les cas de syphilis, user des méthodes de laboratoire (recherche du bacille de Koch, inoculations faites aux animaux). C'est ainsi que, dans le cas qui leur est personnel, Delamare et Conor broyèrent des débris osseux dans un mortier avec une petite quantité de bouillon stérile; le mélange, injecté sous la peau de la cuisse d'un cobaye, donna un résultat positif.

Les lésions tuberculeuses au début de leur évolution, lorsqu'il n'existe qu'une simple tuméfaction osseuse, peuvent être confondues

avec un KYSTE HYDATIQUE DE LA PAROI CRANIENNE, avec une TUMEUR SARCOMATEUSE, même avec une EXOSTOSE.

Mais le kyste hydatique, en l'absence de signe caractéristique, a une évolution beaucoup plus lente que la tuberculose ; il met des années à se développer.

La tumeur sarcomateuse des os du crâne a au contraire une évolution beaucoup plus rapide ; lorsque l'os est perforé « le fongus soulève la peau sous forme d'une tumeur arrondie ou bosselée, d'abord assez dure, et qui se ramollit plus tard » (Delagenière) ; puis la tumeur s'ulcère et s'étale au dehors comme un champignon.

En somme, dans les cas difficiles, c'est l'évolution des accidents qu'il faut surtout considérer ; on ne devra jamais négliger de rechercher l'existence de lésions tuberculeuses concomitantes, qui mettraient sur la voie du diagnostic.

La confusion n'est guère possible entre l'ostéite tuberculeuse et l'OSTÉOMYÉLITE DES OS DU CRANE. Celle-ci s'observe chez de jeunes sujets ; elle a une allure absolument aiguë, la température s'élève à 39 ou 40° ; la marche des accidents est très rapide ; en quelques jours, la peau rougit, s'ulcère, l'os est frappé de nécrose ; l'état général est très grave, et le malade ne tarde pas à succomber dans le coma. *Cette évolution est bien différente de celle de la tuberculose, qui est lente et apyrétique.*

Je signalerai enfin l'erreur possible entre un abcès froid tuberculeux et une LOUPE SUPPURÉE ; cette confusion a été faite par Delamare et Conor, qui incisèrent l'abcès, croyant avoir affaire à une loupe. Une fistulisation s'établit qui nécessita une trépanation secondaire. Une inoculation au cobaye faite avec des produits osseux recueillis au moment de l'opération montra qu'il s'agissait bien de tuberculose.

PRONOSTIC. — D'une façon générale, le pronostic de la tuberculose cranienne est toujours grave ; il y a lieu cependant de tenir compte, dans la gravité du pronostic, de l'étendue des lésions locales et de l'existence ou non d'autres lésions tuberculeuses ; il est évident que les cas les plus favorables sont ceux où la lésion cranienne existe seule ; ce sont malheureusement les cas les plus rares, puisque 11 fois sur 15 la localisation cranienne s'accompagnait d'autres manifestations tuberculeuses. Nous allons voir du reste que l'opération améliore le pronostic et qu'un certain nombre de malades opérés ont été guéris.

TRAITEMENT. — Il ne faut pas s'attarder à un traitement local par les pointes de feu et les ponctions suivies d'injections modificatrices. Il y a mieux à faire : il faut sans hésiter mettre à nu le foyer d'ostéite et en faire une éradication aussi complète que possible en dépassant légèrement les limites du mal. La forme de

l'incision faite aux téguments importe peu ; l'abcès sera mis à nu, évacué de son contenu et sa paroi extirpée. On s'occupera alors de traiter la paroi osseuse : les séquestres seront enlevés facilement s'ils sont superficiels, en s'aidant des instruments s'ils sont enclavés ; l'orifice de perforation cranienne sera agrandi à l'aide de la pince coupante, et l'os sera réséqué jusqu'à ce qu'on trouve du tissu sain ; on traitera ensuite la poche profonde extradure-mérienne en la débarrassant des fongosités qu'elle contient et en râclant la surface de la dure-mère avec la curette. On terminera par un tamponnement de la plaie, et la guérison sera obtenue par cicatrisation secondaire. Dans le cas où la dure-mère serait manifestement envahie, Marion conseille d'en faire la résection sans s'occuper de la mise à nu du cerveau qu'on recouvrirait par les téguments.

Les résultats fournis par l'intervention chirurgicale sont loin d'être mauvais, si l'on s'en rapporte à la statistique publiée par Delamare et Conor, puisque, dans 11 cas où l'opération fut pratiquée (incision et trépanation), la guérison se produisit 8 fois. Je peux ajouter à ces 11 cas, 2 faits nouveaux de guérison complète après ablation de la portion d'os malade, rapportés par Reymond au Congrès international de la tuberculose (Paris, octobre 1905). Mais, toutes les fois qu'il y a eu tuberculose pulmonaire ou méningée, l'issue a été fatale. Dans quelques cas, la guérison n'a été obtenue qu'après plusieurs opérations ; il faut en effet compter avec les récidives, qui sont si fréquentes dans la tuberculose osseuse, et avec l'étendue des lésions, qui a nécessité dans certains cas que l'opération soit faite en plusieurs temps. Ainsi, chez son opérée, Bouglé, après avoir réséqué la voûte cranienne sur l'étendue d'une paume de main environ, constatait qu'il persistait en bas et en arrière, vers l'occipital, un prolongement de végétations tuberculeuses. Or, comme l'opération avait duré longtemps et qu'elle avait occasionné une grande perte de sang, le prolongement fut simplement curetté sans résection de l'os. Mais, cinq semaines plus tard, la malade devait être de nouveau opérée ; après quoi la guérison fut obtenue. Dans un cas cité par Israël, les lésions récidivèrent avec une telle ténacité que, dans l'espace de sept ans, le malade subit trente-cinq opérations. La guérison fut enfin obtenue.

A la suite de l'opération, il persiste une cicatrice déprimée au niveau de la brèche cranienne, dont il sera toujours possible de tenter l'obturation par une opération secondaire.

V. — SYPHILIS CRANIENNE.

De tous les os plats, les os du crâne sont les plus souvent atteints par la syphilis osseuse.

La syphilis cranienne est tantôt la manifestation

d'une syphilis acquise, tantôt celle d'une syphilis héréditaire.

HISTORIQUE. — La syphilis acquise des os du crâne, connue et étudiée depuis plusieurs siècles, a été décrite à une époque rapprochée de nous dans les leçons de Ricord, dans les publications du professeur Fournier, dans la communication de Poulet sur les ostéites tuberculeuses et syphilitiques de la voûte cranienne à la Société de chirurgie de Paris en 1884, dans le travail que Terrier et Luc ont consacré dans la *Revue de chirurgie*, en 1886, à la syphilis des vieillards; dans la thèse de Galtier-Boissière sur les manifestations de la syphilis au niveau de la voûte du crâne (Paris, 1885); dans le *Traité de la syphilis* de Lancereaux; dans les études de Mauriac sur la syphilis tertiaire (1890); dans un article que le professeur Cornil a consacré à l'étude de la lésion gommeuse dans le *Journal des connaissances médicales* en 1897; dans la thèse de Wallet sur la nécrose syphilitique du crâne (Paris, 1897); dans deux remarquables leçons que le professeur Dieulafoy a consacrées en 1906 à la syphilis perforante du crâne et qui serviront de base à la description que nous allons faire de cette forme perforante de la syphilis.

Nos connaissances sur la syphilis héréditaire sont de date beaucoup plus récente; cette forme de la syphilis a été étudiée surtout dans les travaux de Parrot, de A. Fournier, de Jullien, de Gangolphe, etc.

Lésions craniennes dans la syphilis acquise. — Périostoses secondaires. — Dans le cas de syphilis acquise, on peut observer, à la période secondaire, des *périostites* analogues à celles qu'on rencontre au niveau du tibia, de la clavicule, etc. On peut même dire que le crâne est une de leurs régions de prédilection. Ces périostites sont circonscrites, très douloureuses, au point d'arracher des cris au malade à l'occasion d'un simple attouchement; tantôt elles se présentent sous forme de plaques peu saillantes, tantôt au contraire elles forment des nodosités très dures, qui peuvent atteindre les dimensions d'une pièce de 1 franc. Ces périostoses secondaires sont sans gravité; elles cèdent facilement à un traitement approprié ; elles n'ont pas pour nous l'importance et l'intérêt qui s'attachent à l'étude de l'*ostéosiphilome gommeux* du crâne, accident tertiaire de la syphilis, qui aboutit souvent à des lésions profondes et étendues du crâne, avec perforation du squelette, et que j'ai surtout en vue dans cette étude.

Ostéosyphilome gommeux. — Il s'agit là d'un accident tertiaire (1) de la syphilis qui se manifeste sous une forme diffuse ou

(1) L'ostéosyphilome du crâne est une manifestation tertiaire et à longue échéance de la syphilis; elle peut se montrer cependant d'une façon précoce, dès la première ou dès la seconde année de l'infection. Le professeur Dieulafoy en cite une

circonscrite et qui, suivant les cas, aboutit à la nécrose et à la perforation des os ou à leur hyperostose. La forme nécrosante siège très rarement au niveau de la base du crâne. Jaffredon, dans sa thèse (Bordeaux, 1897), a étudié la localisation au corps du sphénoïde. Le plus souvent elle est localisée à la voûte. C'est cette forme que nous allons prendre comme type de notre description.

1° ***Syphilis nécrosante et perforante de la voûte cranienne.*** — Elle n'est pas une manifestation absolument rare de la vérole, puisque Wallet, en 1897, en rapportait 46 cas dans sa thèse et que le professeur Dieulafoy, en 1906, pouvait en réunir 80 cas environ.

Les os de la voûte du crâne atteints par la syphilis sont par ordre de fréquence : le frontal, le pariétal, le temporal et l'occipital. Mais la lésion syphilitique n'est limitée à un seul os qu'au début de son évolution et, si aucun traitement n'est institué pour enrayer la marche des accidents, elle ne tarde pas à s'étendre et à envahir une grande partie de la voûte cranienne ou même la voûte cranienne tout entière. « Et quand on voit les ravages faits, pendant des années, par la syphilis sur ces voûtes craniennes, on se demande comment la vie a pu être compatible avec de pareilles lésions » (Dieulafoy). Les divers aspects anatomiques sous lesquels se présente la syphilis perforante du crâne ont été parfaitement décrits par le professeur Dieulafoy, dont je reproduis textuellement la description : « Vous voyez la voûte cranienne labourée, perforée par la syphilis ; à côté de points où l'os est aminci et détruit, il en est d'autres où il est épaissi et hérissé d'exostoses. Vous voyez des crânes éburnés ressemblant à de vieilles plaques d'ivoire sculptées en relief ; des crânes vermoulus qui rappellent d'anciennes boiseries rongées aux vers ; des crânes ajourés comparables à un élégant réseau de dentelles ; des crânes dont les os sont creusés de galeries et de tunnels ; des crânes criblés de trous comme une écumoire ; des crânes qui rappellent le moule à macarons (Fournier) ; des crânes où l'on surprend la formation de séquestres de toute forme et de toute dimension ; des crânes avec des perforations à bords circulaires, polycycliques ; des crânes avec des îlots en carte de géographie ; des crânes avec des pertes de substance d'une étendue invraisemblable » (Dieulafoy).

Ces diverses modalités anatomiques sont représentées dans les figures 96 à 99, qui reproduisent des crânes syphilitiques du musée Dupuytren.

Les lésions que nous venons de décrire reconnaissent pour cause l'envahissement et la destruction du tissu osseux par le syphilome gommeux, lequel est formé par l'accumulation de cellules embryonnaires spécifiques. La gomme, qui a l'aspect d'une masse molle, rosée,

observation due à Critzman et Nattan-Larrier. Dans un cas de Vedresnes, la lésion est apparue d'une façon encore beaucoup plus précoce, un mois et demi après le chancre.

demi-transparente, débute soit dans les couches profondes du périoste au contact de la table externe de l'os, soit dans les couches les plus superficielles de la dure-mère, au contact de la table interne; il est rare en effet qu'elle débute par le diploé. Parfois le syphilome commence par la peau et se propage ensuite à l'os (Mauriac). Quel que

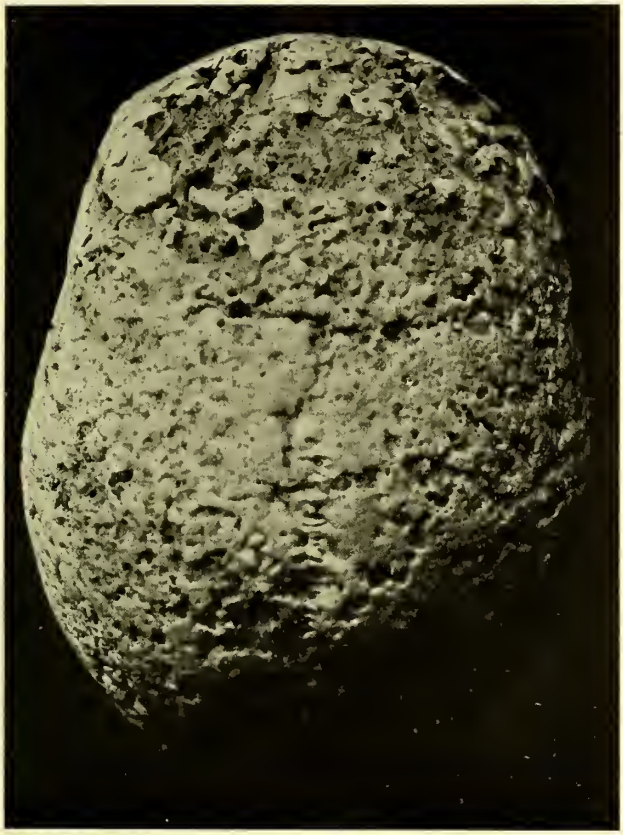

Fig. 96. — Crâne syphilitique du musée Dupuytren, n° 593. — La calotte cranienne a pris l'aspect d'un bois vermoulu ou d'un vieil ivoire sculpté en relief. A côté de parties usées et perforées, il y de multiples saillies osseuses éburnées.

soit sont point de départ, la gomme pénètre dans le tissu osseux, qui à son contact se résorbe par suite d'un processus d'*ostéite raréfiante*. D'après Poulet, son mode de propagation dans le tissu osseux serait assez spécial : « Parti du périoste externe ou de la dure-mère, le bourgeon gommeux s'enfonce directement à travers un pertuis étroit ; puis il décrit, dans le tissu spongieux, une véritable hélice (fig. 100), dont les tours de spire deviennent de plus en plus grands à mesure que le bourgeon s'éloigne de son point d'entrée. Dans les points confluents, ces rampes hélicoïdales, empiétant les unes sur les autres,

Fig. 97. — Crâne syphilitique du musée Dupuytren, n° 339 A. — Perte de substance cranienne. Par places, saillies osseuses éburnées. Processus de séquestration.

Fig. 98. — Crâne syphilitique du musée Dupuytren, n° 339. — Les os sont rongés par la syphilis ; on voit des perforations nombreuses et étendues. En plusieurs points, des séquestres sont prêts à se détacher.

s'enchevêtrent et ne laissent plus subsister que des saillies stalactiformes » (Poulet).

Fig. 99. — Crâne syphilitique du musée Dupuytren, nº 338. — Une couronne de trépan a été appliquée au centre de la portion osseuse malade.

Pour Gangolphe, le mode de production des lésions osseuses dans la syphilis serait tout différent de celui qui préside à la formation des lésions osseuses dans la tuberculose, celle-ci frappant d'emblée le tissu osseux et secondairement les enveloppes fibreuses voisines. Mais, à côté du processus d'ostéite raréfiante qui aboutit à l'usure, à la destruction du tissu osseux sur une étendue plus ou moins considérable et qui donne au crâne son aspect troué, vermoulu, on assiste presque toujours à l'évolution d'un processus inverse d'*ostéite exubérante*, qui aboutit à l'hyperostose et à l'éburnation des parties osseuses voisines des parties raréfiées. Les deux processus marchent parallèlement, et sur un même os on voit des parties qui se raréfient et disparaissent, tandis que les parties voisines s'épaississent, se

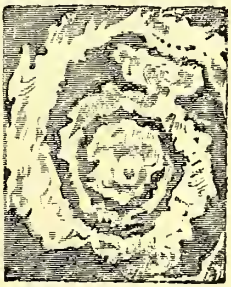

Fig. 100. — Spire décrite par les bourgeons gommeux.

condensent et aboutissent à la production d'exostoses éburnées. « On est frappé, écrit Poulet, du contraste qu'offre l'association de la condensation et de la raréfaction; un grand nombre de petits trous, gros comme une tête d'épingle, sont entourés par une zone d'ostéite condensante aussi dure que l'ivoire. » Lorsque cette *ostéite* condensante est prédominante, l'os devient plus lourd qu'à l'état normal.

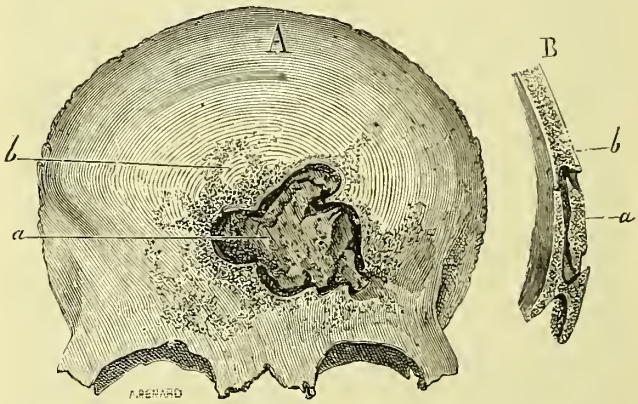

Fig. 101. — Nécrose syphilitique du frontal (Cornil). — A, le frontal vu de face *a*, partie nécrosée; *b*, portion de l'os qui est le siège d'ostéophytes. — B, section passant au niveau de la partie centrale; *a*, section de la partie nécrosée; *b*, partie du frontal recouvrant la portion nécrosée.

Les perforations qu'on voit à la surface des crânes syphilitiques se font par différents mécanismes: parfois les bourgeons gommeux, creusant un puits dans l'épaisseur de l'os, peuvent le perforer de part en part ; d'autres fois, deux foyers gommeux, partis l'un de la dure-mère, l'autre du périoste, vont à la rencontre l'un de l'autre et établissent la perforation.

Le plus souvent des foyers d'ostéite multiples, circinés ou non, isolent une portion d'os qui se nécrose, et, au moment, où le séquestre ainsi formé se détache, l'os est perforé (Dieulafoy). Le séquestre et la perforation sont parfois de grandes dimensions; on a vu la nécrose s'étendre à la presque totalité du crâne (Lagneau).

Les *séquestres* syphilitiques sont uniques ou multiples; ils ont le plus souvent une apparence vermoulue, par opposition aux séquestres tuberculeux, qui sont plutôt lisses et polis (Dieulafoy); exposés à l'air, ils prennent une couleur vert noirâtre ; le séquestre peut intéresser toute l'épaisseur de l'os ou seulement une partie de son épaisseur, la table externe par exemple, la table interne opposant toujours une résistance assez notable (fig. 101); leur élimination est parfois très lente à se faire ; elle peut même, dans certains cas où le séquestre est enclavé, nécessiter l'intervention du chirurgien.

Lorsque la gomme suppure il se forme un abcès qui, suivant le

siège occupé par le dépôt gommeux, évolue sous la peau ou entre la dure-mère et l'os ; parfois l'abcès prend une disposition en bouton de chemise lorsque les deux collections sus et sous-osseuses communiquent entre elles. Lorsque l'abcès s'ouvre au dehors, il s'écoule un pus très fétide, et une fistule persiste jusqu'à l'élimination du séquestre qui entretient la suppuration.

Au contact du foyer osseux, les méninges et le cerveau peuvent être envahis par le processus syphilitique : on a signalé de la pachyméningite granuleuse et végétante, de l'infiltration gommeuse de la dure-mère très épaissie, une éruption en forme de syphilide circinée à la surface de la dure-mère ; on a vu les méninges fusionnées entre elles et avec le cerveau ; on a assisté à l'évolution de foyers d'encéphalite et d'abcès du cerveau.

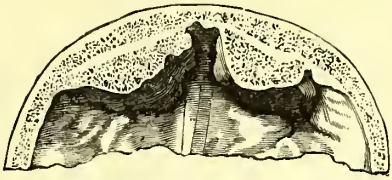

Fig. 102. — Exostose syphilitique du frontal (énostose) (Vidal.) (musée Dupuytren).

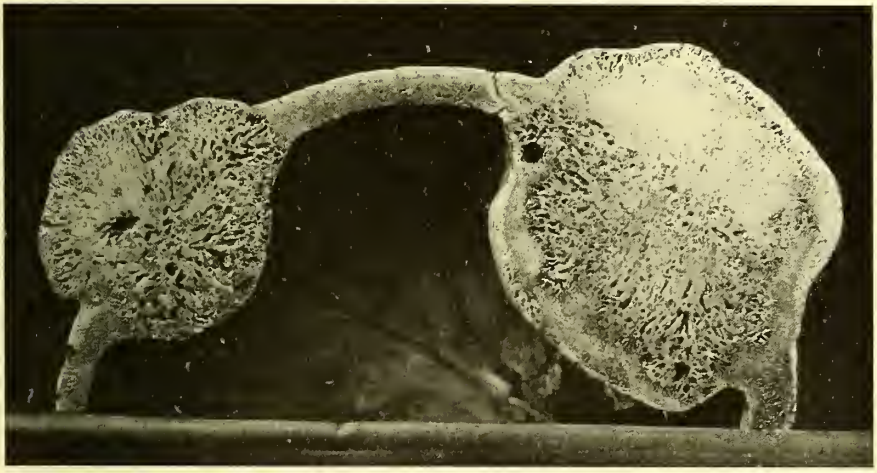

Fig. 103. — Exostoses syphilitiques (variété parenchymateuse) (pièce du musée Dupuytren, n° 374).

2° ***Forme hyperostosante. — Exostoses syphilitiques.*** — La forme hyperostosante est caractérisée par l'existence de saillies osseuses, plus ou moins volumineuses, qui siègent tantôt à la face externe de la paroi cranienne (*exostoses*), tantôt à la face profonde (*énostoses*), tantôt à la fois sur les deux faces (*exo-énostose* ou *exostoses parenchymateuses*). Les figures 102 et 103 mettent sous les yeux du lecteur un type de chacune de ces variétés. « A la coupe, dit Chipault, ces masses osseuses, lorsqu'elles sont limitées à un des côtés du crâne,

sont entourées d'une lame compacte qui semble formée par le dédoublement de la table externe ou interne, dédoublement contenant dans son intérieur du tissu spongieux, à travées plus ou moins parallèles à la paroi cranienne. Lorsqu'elles sont totales, elles sont environnées ou non d'une couche de tissu compact, en continuité avec les tables externe et interne, et, pour leur partie spongieuse, sont formées de ramifications spongieuses s'épanouissant plus ou moins régulièrement autour d'un centre. Exostose, énostose, exo-énostose sont en outre entourées constamment d'une zone d'hyperostose cranienne irrégulière, s'étendant à plus ou moins grande distance de la masse principale ». Le nombre des exostoses est variable, il en existe parfois deux ou trois ; leur volume peut atteindre celui d'un œuf de dinde ; leur surface est tantôt lisse, régulière, tantôt hérissée de saillies.

Lésions craniennes dans la syphilis héréditaire. — Elles doivent être étudiées dans la syphilis héréditaire précoce et dans la syphilis héréditaire tardive.

1° **Syphilis héréditaire précoce.** — Ces lésions ont été décrites surtout par Parrot. Elles existeraient dans les trois quarts des cas et se manifesteraient tantôt sous forme d'***ulcération***, tantôt sous forme d'***ostéophytes***.

Les lésions ***ulcéreuses*** sont représentées par des ulcérations osseuses siégeant sur les pariétaux, les frontaux et l'occipital, et peuvent aboutir à la perforation.

Les ***ostéophytes*** se traduisent par des mamelons très durs, étalés, circulaires, superposés à l'os et lui donnant un aspect poreux. Ces ostéophytes se localisent sur les frontaux et les pariétaux, généralement au voisinage du sinus.

Ils provoquent des déformations osseuses assez caractéristiques : les ostéophytes frontaux, en formant une saillie médiane, donnent au front l'aspect *en carène* ; lorsqu'ils forment une saillie frontale double, on a le front *olympien* (Fournier). Lorsque les ostéophytes pariétaux forment deux saillies très prononcées, l'ensemble des mamelons séparés par un sillon profond ressemble à des fesses, d'où le nom de *crâne natiforme*. En même temps que ces lésions osseuses, il peut exister de l'*hydrocéphalie*. On peut aussi observer, si les lésions portent sur les sutures, de la *microcéphalie* par soudure prématurée des sutures.

2° **Syphilis héréditaire tardive.** — Cette forme de la syphilis héréditaire se traduit au niveau du crâne par des lésions d'ostéite gommeuse absolument analogues à celles qui ont été précédemment décrites à propos de la syphilis acquise.

SYMPTOMES. — Je prendrai comme type de ma description clinique les manifestations de la syphilis acquise, et je l'étudierai succes-

sivement dans ses deux formes nécrosante et hyperostosante. Je ferai remarquer du reste, en passant, que les manifestations craniennes de la syphilis héréditaire tardive ne diffèrent en rien de celles de la syphilis acquise, et que tout ce que je dirai de cette dernière est applicable à la première.

A. ***Forme nécrosante et perforante.*** — Au point de vue clinique, il faut distinguer, comme l'a fait le professeur Dieulafoy, l'OSTÉOSYPHILOME A LOCALISATION PÉRICRANIENNE et l'OSTÉOSYPHILOME A LOCALISATION ENDOCRANIENNE.

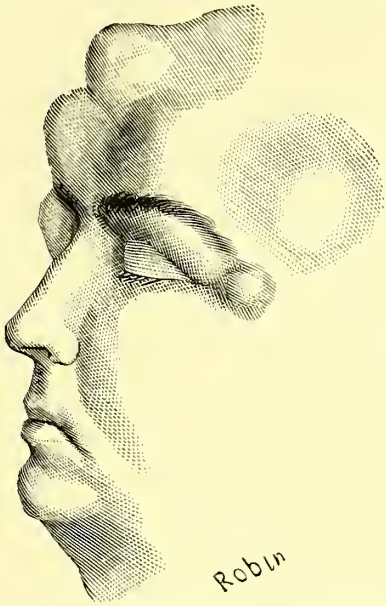

Fig. 104. — Gommes du crâne et de la face (musée de l'hôpital Saint-Louis, malade de Lailler).

L'OSTÉOSYPHILOME PÉRICRANIEN est caractérisé au début de son évolution par une tumeur perceptible à la vue et au toucher (Voy. fig. 104) étalée, de consistance ferme, immobile sur l'os sous-jacent et généralement douloureuse, parfois même très douloureuse, surtout la nuit. Il faut savoir cependant que la douleur peut manquer totalement. Abandonné à lui-même, le syphilome met des mois à évoluer; il se ramollit peu à peu et se transforme en abcès. La peau, qui primitivement était mobile à sa surface, devient adhérente et s'amincit, puis finit par s'ulcérer, et la gomme laisse échapper au dehors son contenu sous la forme d'une matière mal liée ou d'un liquide purulent.

Mais, fait important à signaler, même lorsqu'elle est à l'état de ramollissement, la gomme peut guérir, si le traitement spécifique est institué à temps et dans de bonnes conditions.

L'ulcération qui succède à l'ouverture de la gomme est de forme ovalaire ou circulaire ; elle a les caractères des ulcérations tertiaires, à bords taillés à pic, à fond sanieux, à sécrétion purulente. Les dimensions de l'ulcération sont variables ; il en est de petites ; il en est de plus larges qu'une pièce de cinq francs.

Parfois, les ulcérations sont multiples, lorsque plusieurs gommes ont évolué sur le même crâne, ce qui n'est pas rare.

Au fond de l'ulcération, le stylet rencontre l'os atteint d'ostéite et de nécrose. Cette nécrose aboutit à la formation de séquestres qui tantôt intéressent les parties superficielles de l'os seulement, tantôt toute son épaisseur. Ces séquestres peuvent être mobiles sous le

stylet ou enclavés ; parfois ils s'éliminent spontanément, laissant à nu la dure-mère, sous laquelle on perçoit les battements du cerveau ; plus souvent le chirurgien est obligé d'intervenir pour en faire l'extraction.

L'OSTÉOSYPHILOME ENDOCRANIEN, contrairement au type précédent, ne se traduit au début de son évolution par aucune saillie anormale à la surface du crâne. L'élément *douleur* attire seul l'attention ; la douleur se traduit par une céphalalgie intense surtout la nuit ; elle occupe le crâne tout entier, quoique plus vive dans la région où siège la lésion gommeuse. « J'ai la conviction, dit le professeur Dieulafoy, que bon nombre de céphalées syphilitiques tertiaires viennent d'un ostéosyphilome endocranien qui ne se traduit pour le moment que par la douleur et qui ne s'est encore démasqué ni par des symptômes cérébraux, ni par une saillie péricranienne qui pourra peut-être venir plus tard. » C'est qu'en effet, à un moment donné de son évolution, l'ostéosyphilome endocranien ayant progressé vers l'extérieur peut apparaître à la surface du crâne sous la forme d'une tumeur analogue à l'ostéosyphilome péricranien et qui subit la même évolution.

Quel que soit son siège primitif, l'ostéosyphilome peut, à un moment donné de son évolution, agir sur les méninges et le cerveau et provoquer des accidents. Ces accidents peuvent relever d'une irritation, d'une compression des méninges et de la substance nerveuse par les lésions gommeuses, par une saillie osseuse anormale, par un séquestre, ou encore de l'envahissement de ces organes par la lésion syphilitique elle-même (pachyméningite, encéphalite).

Les accidents se manifestent alors par des troubles dont la nature varie avec la région des centres nerveux qui est lésée : convulsions épileptiformes, contractures, paralysies, troubles de la parole, etc., joints à des phénomènes de compression générale encéphalique (céphalée, vertiges, vomissements, affaiblissement intellectuel, etc.).

DIAGNOSTIC. — Le diagnostic est à envisager successivement dans les cas où le syphilome est demeuré endocranien et ne manifeste sa présence par aucun signe extérieur et dans ceux où, quel que soit son point de départ endocranien ou péricranien, il manifeste sa présence par une saillie à la surface du crâne.

Premier cas : le syphilome est demeuré intracranien et révèle son existence par de la céphalée avec paroxysmes et excerbation nocturne et parfois par des troubles nerveux encéphaliques. Il est bien difficile de dire alors si la céphalée est occasionnée par une lésion osseuse de la boîte cranienne ou par des lésions plus profondes d'artérite cérébrale syphilitique ou des lésions gommeuses et scléro-gommeuses des méninges et du cerveau, qui, dans certains cas, peuvent s'annoncer avant tout autre symptôme par de violentes douleurs de tête et s'accompagner plus tard, elles aussi, de troubles nerveux encépha-

liques. Mais qu'importe après tout le diagnostic exact de la nature de la lésion ; les indications thérapeutiques sont les mêmes dans tous les cas, et, dès qu'on suspecte des accidents de nature syphilitique, il faut sans tarder recourir au traitement spécifique.

Deuxième cas : le syphilome manifeste sa présence par une tuméfaction à la surface du crâne. Il est bien difficile de le confondre avec les KYSTES SÉBACÉS et les LIPOMES, car il n'existe guère de caractères communs.

La confusion au contraire est possible avec l'OSTÉOTUBERCULOSE ; l'évolution est en effet la même dans les deux cas : apyrexie, avec exacerbation nocturne, tuméfaction d'abord dure, qui se ramollit, se fistulise et s'accompagne de la production de séquestres et de perforation cranienne.

On penchera en faveur de l'ostéosyphilome lorsque le sujet est un syphilitique avéré et qu'il a présenté d'autres manifestations de la syphilis. On songera au contraire à l'ostéotuberculose lorsque le malade présente des accidents de tuberculose pulmonaire ou d'autres manifestations de la tuberculose, lorsque l'ulcération renferme des fongosités ou qu'il s'en écoule un pus grumeleux.

On se rappellera que, dans la tuberculose, le crâne est uni, lisse au voisinage de la lésion, ce qui fait un contraste singulier avec la surface irrégulière, couverte de végétations, d'ostéophytes des crânes syphilitiques. Dans tous les cas douteux, on pourra recourir à la recherche du bacille de Koch ou aux inoculations et mieux encore au traitement mercuriel, qui jugera rapidement le diagnostic.

Le diagnostic est très difficile entre l'ostéosyphilome et le KYSTE HYDATIQUE CRANIEN, les mêmes symptômes pouvant exister dans les deux cas ; pour trancher la difficulté, le mieux sera de recourir d'emblée au traitement antisyphilitique. Il faut savoir, du reste, que les kystes hydatiques du crâne constituent une maladie tout à fait exceptionnelle.

Un FONGUS DE LA DURE-MÈRE à une période peu avancée de son évolution, lorsqu'il existe seulement une tumeur recouverte par les téguments, peut faire songer à un ostéosyphilome ; c'est encore le traitement mercuriel qui lèvera en pareil cas tous les doutes. La confusion ne saurait être possible lorsque, à une période avancée de son évolution, la tumeur a ulcéré la peau et s'étale au dehors comme un champignon.

Une erreur de diagnostic avec l'OSTÉOMYÉLITE AIGUE DES OS DU CRANE n'est guère possible. Celle-ci s'observe chez de jeunes sujets ; elle a une évolution aiguë ; elle s'accompagne de fièvre (39 à 40°) ; la marche des accidents est très rapide : en quelques jours, la peau rougit, s'ulcère, l'os est frappé de nécrose ; l'état général est très grave, et le malade ne tarde pas à succomber dans le coma. Tout cela ne ressemble pas à l'évolution lente et apyrétique de l'ostéosyphilome.

B. ***Forme hyperostosante.*** — Dans cette forme de la syphilis, les symptômes sont variables suivant que les exostoses se sont développées à la surface ou à l'intérieur du crâne.

Les exostoses nées au niveau de la *face externe* forment des saillies plus ou moins nombreuses et plus ou moins volumineuses, de formes variables, le plus souvent arrondies, bien circonscrites, absolument fixées sur la paroi cranienne, de consistance osseuse, ce qui les distingue des gommes, et non adhérentes à la peau. Ces exostoses ne provoquent généralement que peu de troubles fonctionnels ; elles sont surtout gênantes par la situation qu'elles peuvent occuper et disgracieuses. Elles peuvent être confondues avec les *exostoses ostéogéniques*, qui du reste sont bien plus rares que les exostoses syphilitiques. Je renvoie le lecteur à la description qui a été faite de ces exostoses ostéogéniques dans un des chapitres précédents (Voy. p. 304).

Les exostoses situées à la *face interne* du crâne peuvent provoquer des accidents beaucoup plus graves. Elles s'accompagnent généralement d'une douleur limitée plus ou moins intense et, à un moment donné de leur évolution, elles peuvent provoquer, à la façon des tumeurs, des phénomènes de compression générale intracranienne et des phénomènes de compression localisée (troubles épileptiques, paralysies, etc.). On conçoit que, en l'absence d'une exostose superficielle susceptible de donner l'éveil, il soit bien difficile de rattacher les lésions observées à leur véritable cause. On songera aux diverses affections syphilitiques ou non susceptibles de provoquer les mêmes désordres. En pareil cas, la radiographie peut fournir des renseignements très utiles.

TRAITEMENT. — Dans l'immense majorité des cas, le traitement mercuriel peut à lui seul procurer la guérison. Pour agir plus activement, on donnera la préférence aux injection sous-cutanées profondes de sels de mercure (benzoate de mercure, biiodure d'hydrargyre en solution aqueuse, etc.). Si la lésion osseuse n'est pas trop avancée, s'il y a simplement ostéite sans production de séquestre, la guérison peut être rapidement obtenue, sans qu'on ait recours à la chirurgie.

Si la lésion osseuse est plus profonde, s'il y a formation d'un séquestre, le traitement chirurgical peut être indiqué ; sans doute de petits séquestres peuvent s'éliminer spontanément, mais nous savons que parfois le séquestre emprisonné par des ostéophytes, par du tissu osseux condensé, ne peut s'éliminer seul ; il entretient par sa présence la suppuration ; il expose aux complications profondes, et, d'autre part, le traitement est sans action sur cet os mort séparé des parties voisines du squelette. Dans ce cas-là il faut intervenir chirurgicalement et dégager au besoin le séquestre enclavé à l'aide du

ciseau et du maillet, ce qui n'est pas toujours facile. On pourra gratter la surface de la dure-mère pour la débarrasser des végétations qu'on y observe parfois, mais ce n'est pas là un temps indispensable de l'opération, le *traitement mercuriel*, *qui est le complément obligé de l'intervention chirurgicale*, se chargeant de la réparation de toutes les lésions après l'ablation du séquestre.

On ne saurait trop insister sur ce fait que l'opération à elle seule est tout à fait incapable de procurer la guérison ; le traitement spécifique doit être institué dans de bonnes conditions et suivi pendant longtemps d'une façon régulière.

Dans la forme à exostoses de la syphilis cranienne, le chirurgien peut être amené à supprimer à l'aide de la gouge et du maillet des saillies osseuses gênantes par leur volume et par leur siège. Mais ce sont surtout les exostoses à développement endocranien provoquant des accidents nerveux par irritation et compression de l'encéphale qui sont intéressantes pour le chirurgien. Leur localisation pourra être établie grâce à nos connaissances en topographie cranio-cérébrale et grâce à la radiographie. Puis l'énostose sera enlevée soit au moyen du trépan ordinaire, soit après une craniectomie qui aura permis de reconnaître l'exostose à la face interne du lambeau osseux détaché.

Le traitement médical et le traitement chirurgical combinés sont appelés à fournir d'excellents résultats, même dans les cas les plus graves, témoins les faits rapportés par Mauclaire, Verchère, Legueu, Richelot, etc.

VI. — OSTÉITE ACTINOMYCOSIQUE.

Les actinomycoses osseuses sont généralement des actinomycoses secondaires ; au niveau du crâne, l'ostéite actinomycosique ne fait pas exception à cette règle. La substance nerveuse est habituellement atteinte en même temps que la paroi cranienne. La lésion cranio-encéphalique est la conséquence d'une propagation directe à point de départ cervico-facial. Duvau a rapporté dans sa thèse quelques observations où la maladie était due à la propagation au squelette cranien et au cerveau d'une actinomycose temporo-maxillaire (cas de Bollinger, Poncet, Poncet et Vallas, Bourguin et Quervain).

Pareilles lésions offrent un caractère de gravité exceptionnel et sont restées au-dessus de nos ressources thérapeutiques. Elles sont du reste extrêmement rares.

VII. — OSTÉITE PHOSPHORIQUE.

L'ostéite phosphorique des os du crâne appartient à l'histoire des *complications* de la nécrose phosphorée des mâchoires. La nécrose

phosphorée, en effet, peut ne pas rester limitée aux maxillaires; on l'a vue se propager aux os voisins et, parmi ceux-ci, il faut citer le temporal, le sphénoïde, l'ethmoïde, le frontal et l'occipital. Jager a cité, dans sa thèse, l'observation d'une femme qui mourut d'une phlébite suppurée des sinus de la dure-mère et chez laquelle on trouva tous les os de la région nécrosés et baignant dans le pus ; les lésions s'étendaient jusqu'au trou occipital. De pareils désordres peuvent provoquer la mort par méningo-encéphalite suppurée.

III. — LÉSIONS INFECTIEUSES DES PARTIES MOLLES INTRACRANIENNES.

(*Méninges et encéphale.*)

Ces lésions sont tantôt **LOCALISÉES** sous forme d'abcès, tantôt **GÉNÉRALISÉES**, provoquant des méningites : méningites aiguës, méningite tuberculeuse.

J'ai longuement étudié, dans des chapitres précédents, les abcès et les méningites d'origine traumatique, d'une part; les abcès et les méningites consécutifs à des suppurations auriculaires d'autre part; il me reste à décrire dans ce chapitre les abcès de l'encéphale et les méningites *qui relèvent de causes diverses*, en dehors du traumatisme et des infections auriculaires. Tout ce que j'ai dit au point de vue clinique et thérapeutique des infections d'origine traumatique et auriculaire me dispensera du reste d'entrer ici dans de longs détails.

I. — ABCÈS CÉRÉBRAUX D'ORIGINES DIVERSES.

Il me reste à exposer, pour compléter l'étude des abcès encéphaliques, l'histoire des abcès liés à l'évolution de certaines ostéites craniennes et celle des abcès métastatiques.

Je ne m'occuperai pas des abcès que les auteurs ont décrits sous le nom d'*abcès idiopathiques*, dénomination sous laquelle on a décrit des abcès dont la cause première nous échappe, ce qui ne veut pas dire que cette cause n'existe pas, car nous savons que, là comme ailleurs, il faut une porte d'entrée à l'infection. Beaucoup de ces abcès dits « idiopathiques » doivent être rattachés à des traumatismes très anciens ou à de vieilles lésions auriculaires, avec lesquels, à première vue, ils semblent n'avoir aucune relation.

1° **Abcès liés à l'existence d'une ostéite non traumatique.** — Toutes les variétés d'ostéites craniennes sont susceptibles de provoquer la formation d'abcès encéphaliques. Ceux-ci ont été observés au cours de l'ostéomyélite aiguë des os du crâne, à la suite des ostéites tuberculeuse, syphilitique, actinomycosique (l'abcès est alors ou bien de même nature que le foyer originel ou lié à l'existence d'une infection secondaire lorsque le foyer est ouvert à

l'extérieur) et aussi à la suite d'ostéites résultant de l'inflammation des sinus (sinusites) voisins du cerveau, tels les sinus frontaux, ethmoïdaux et sphénoïdaux. Dans ce dernier cas, les lésions occupent presque toujours le lobe frontal, au voisinage du sinus, et sont absolument analogues à celles qu'on observe au cours des complications intracraniennes des otites suppurées, mais plus rares.

Les lésions anatomiques, dans les cas qui nous occupent, sont les mêmes que dans les abcès consécutifs à des ostéites traumatiques; l'infection se fait de proche en proche: il y a d'abord abcès extradural, puis méningite localisée, et abcès du cerveau plus ou moins profondément situé.

Pour tout ce qui concerne l'étude clinique et thérapeutique de ces abcès, je renvoie au chapitre qui traite des abcès consécutifs aux ostéites traumatiques. L'évolution clinique et le traitement sont identiques.

Je ne dirai qu'un mot du traitement des collections consécutives aux sinusites suppurées : il est analogue au traitement des complications d'origine auriculaire. Si l'on est en présence d'une sinusite frontale ou ethmoïdale compliquée, on créera une large voie d'accès sur le cerveau, en réséquant toute la paroi antérieure du sinus frontal, puis sa paroi postérieure, de façon à mettre bien à découvert la dure-mère au niveau du frontal et au niveau des cellules ethmoïdales. On ouvrira l'abcès en suivant de proche en proche les lésions vers la profondeur.

2° **Abcès métastatiques.** — Ces abcès, consécutifs à des suppurations éloignées, siégeant en un point quelconque de l'organisme, ou à des pyrexies graves telles que la fièvre typhoïde, la grippe, etc., sont la conséquence d'embolies septiques. Les germes puisés au niveau du foyer septique sont transportés au cerveau par la voie de la circulation sanguine. On les a vus succéder à des panaris, à des suppurations traumatiques d'origines diverses, assez fréquemment à des suppurations pleuropulmonaires, à des endocardites, etc.

Ces abcès sont le plus souvent multiples et petits, disséminés dans les différentes parties de l'encéphale ; ils n'offrent alors qu'un intérêt chirurgical très restreint, puisque en vertu même de cette multiplicité ils échappent à notre intervention. Mais parfois ces abcès sont uniques et bien limités. C'est alors que le chirurgien peut songer à intervenir utilement, surtout s'il est guidé dans son opération par des symptômes de localisation, l'abcès déterminant, par exemple, des phénomènes d'épilepsie, des phénomènes paralytiques, des troubles d'hémianopsie, etc., en rapport avec la situation qu'il occupe. On a cité un certain nombre d'observations dans lesquelles l'intervention pratiquée dans ces conditions avait fourni d'excellents résultats. Ces faits prouvent que la trépanation est légitime dans quelques cas. Malheureusement, ces cas favorables sont l'exception, et le plus souvent,

l'opération restera inefficace, parce que, je le répète, ces abcès sont multiples ; parce que, lorsqu'on a eu la chance d'ouvrir une collection purulente en s'appuyant sur l'existence de signes en foyer, on n'est jamais certain qu'il n'existe pas dans le voisinage un ou plusieurs abcès demeurés latents ; parce que enfin ces abcès, véritables abcès pyohémiques, s'accompagnent souvent d'abcès de même nature disséminés dans le foie, les poumons, etc., et que l'abcès cérébral, même serait-il unique, n'est qu'un épisode d'une infection purulente généralisée rapidement mortelle.

Je désire attirer l'attention, en terminant cette étude des abcès de l'encéphale, sur une forme d'***encéphalite aiguë non suppurée*** décrite récemment par Chartier dans sa thèse de doctorat (Paris, 1907) et qui est, en règle générale, une complication des grandes pyrexies, bien qu'elle puisse se constituer sous l'apparence d'une infection primitive au cours d'épidémies de grippe ou de méningite cérébro-spinale. Il s'agit là d'une phlegmasie diffuse ou circonscrite, qui peut atteindre toutes les parties de l'encéphale et qui diffère de l'abcès du cerveau non seulement par son évolution anatomique, mais encore par sa pathogénie. Au point de vue anatomique, il s'agit d'une encéphalite dégénératrice ; au point de vue pathogénique, elle doit être considérée, dans la grande majorité des cas, comme étant déterminée par des produits toxiques microbiens, et non par la colonisation de bactéries (Chartier). Pour différencier cette encéphalite non suppurée de l'encéphalite suppurée ou abcès cérébral, nous avons d'abord la notion étiologique : les abcès s'observent surtout à la suite des otites, des sinusites, des traumatismes et des ostéites craniennes ; l'encéphalite non suppurée est plutôt l'apanage des grandes pyrexies et des intoxications aiguës. Mais Chartier fait remarquer qu'il est à ces règles des exceptions, et il essaie d'indiquer des différences symptomatiques entre les deux affections. « Dans l'encéphalite suppurée, la douleur, plus localisée, est accusée par la percussion ; les malades ont parfois dans la tête une sensation de corps étranger. Alors que, dans l'encéphalite non suppurée, l'état somnolent prédomine, au début de l'abcès du cerveau on trouve plutôt de l'agitation ; la fièvre y affecte plutôt le rythme intermittent ou rémittent : enfin il existe, entre l'invasion et l'apparition des symptômes paralytiques, une période de rémission avec cachexie qui manque dans l'encéphalite dégénératrice » (Chartier).

J'ai tenu à signaler l'existence de cette encéphalite aiguë non suppurée et à montrer les difficultés de diagnostic qu'elle peut présenter avec les abcès du cerveau ; or il y a intérêt à établir le diagnostic, car il ne saurait être question d'intervenir chirurgicalement dans les encéphalites aiguës non suppurées.

II. — MÉNINGITES AIGUES ET SUBAIGUES DE CAUSE GÉNÉRALE

Toute infection générale peut se compliquer de méningite aiguë ; le microbe de la maladie causale ou un microbe d'infection secondaire passe à un moment donné dans le sang et vient se fixer sur les méninges. Les fièvres éruptives, la grippe, la fièvre typhoïde, le rhumatisme, l'infection puerpérale, les infections colibacillaires et surtout les infections pneumococciques, peuvent se compliquer de méningite. D'après Netter, le pneumocoque serait l'agent pathogène en cause dans 60 p. 100 des cas énoncés.

Je n'insiste pas sur les désordres anatomiques et sur les caractères cliniques de ces méningites, qui ne diffèrent pas des méningites d'origine traumatique ou d'origine auriculaire qui ont été décrites précédemment.

Au point de vue ***thérapeutique***, nous sommes malheureusement, comme pour toutes les méningites, trop souvent impuissants. Deux moyens d'action ont été préconisés : la trépanation et la ponction lombaire. Or la *trépanation* qui déjà n'a fourni que des résultats médiocres dans les cas de méningites traumatiques et auriculaires, en a donné de bien moins satisfaisants encore dans les cas qui nous occupent. Ces résultats ne sauraient nous étonner. En effet, dans les méningites traumatiques ou auriculaires, on peut espérer, en n'agissant pas trop tard et en supprimant la source de l'infection par une trépanation, enrayer la marche envahissante de l'inflammation, lorsque la méningite est encore localisée ; mais, dans ces méningites où l'infection se fait par voie sanguine, l'inflammation est rapidement diffuse, et l'on ne voit guère la possibilité de désinfecter la surface de l'encéphale recouverte de fausses membranes et d'un pus concret, à travers un orifice étroit de trépanation.

Reste la *ponction lombaire*, qu'on peut employer non seulement comme moyen de diagnostic, mais aussi comme moyen thérapeutique. La ponction agit en diminuant, par la soustraction d'une certaine quantité de liquide céphalo-rachidien l'hypertension qui est due à l'augmentation de sécrétion de ce liquide et peut-être aussi en enlevant une partie des germes contenus dans le liquide.

On a proposé, dans ces dernières années, de faire suivre la ponction de l'injection d'une substance modificatrice, telle que le collargol ou l'électrargol. Des observations de Barth (1905), de Œttinger et Malloizel (1906), de Widal et de Sacquépée (1907), concernant des cas de méningites cérébro-spinales à méningocoques, ont montré l'action favorable de ces médicaments (1).

On a observé en effet, à la suite des ponctions, des améliorations et quelques rares guérisons complètes. On est donc toujours en droit

(1) Voy. les *Bull. de la Soc. méd. des hôp. de Paris*, 1905, 1906, 1907.

d'essayer de cette méthode inoffensive en la combinant au traitement médical. On sera autorisé à adjoindre à la ponction lombaire l'injection de collargol ou d'électrargol. Dans le cas d'Œttinger et Malloizel, où il y avait méningite séro-purulente à streptocoques consécutive à une amygdalite phlegmoneuse, les injections intrarachidiennes d'argent colloïdal furent faites à la dose de 1 centimètre cube ; l'amélioration se fit rapidement à la suite. On pourrait recourir à des doses plus élevées ; des ponctions ont été répétées à la dose de 5 centimètres cubes.

En tout cas, la ponction lombaire, quand elle ne guérit pas, peut rendre service à titre palliatif, en atténuant les accidents dus à l'hypertension du liquide céphalo-rachidien.

III. — MÉNINGITE TUBERCULEUSE.

La méningite tuberculeuse appartient à la pathologie médicale, et je renvoie pour tout ce qui concerne son étude anatomique et clinique aux articles qui lui sont consacrés dans les traités de médecine.

Je me contenterai de rappeler ici sommairement les tentatives de thérapeutique chirurgicale dont la méningite tuberculeuse, assimilée à tort à la péritonite tuberculeuse, que la laparotomie guérit dans certains cas, a été l'objet, il y a quelques années, et qui n'ont pas donné de résultats appréciables.

Deux méthodes d'action ont été préconisées : une ***méthode d'action directe***, qui se propose de porter au contact des tubercules des substances susceptibles de modifier leur vitalité ***(traitement curatif)***; une ***méthode décompressive***, qui a pour but de remédier à certains symptômes de la méningite, lesquels sont sous la dépendance de la compression par hydrocéphalie, en évacuant le liquide céphalo-rachidien en excès (***traitement palliatif***); on sait, en effet, que cet excès de liquide céphalo-rachidien est à peu près constant dans la méningite tuberculeuse.

La ***méthode d'action directe*** comprend les procédés suivants :

La *ponction lombaire suivie de l'injection de substances modificatrices* (émulsion iodoformée, air stérilisé, etc.).

Le *lavage* des méninges préconisé par Lannelongue, qui pratique quatre orifices de trépanation à la paroi cranienne et irrigue avec une solution de sublimé à 1 p. 1 000;

L'*ouverture bilatérale du lac sylvien*, conseillée par Chipault, qui propose, après craniectomie et ouverture de la dure-mère, de glisser sous la base de l'encéphale soulevé une nappe de gaze iodoformée qui est laissée au contact des granulations tuberculeuses et sort par un des angles du lambeau cutané ; la gaze est renouvelée dans les pansements suivants.

Le ***méthode décompressive*** comprend les procédés suivants : la *ponction ventriculaire*; la *ponction lombaire*, qui est certainement le mode de ponction le plus simple et le plus répandu; le *drainage ventriculaire*, le *drainage cérébelleux*, le *drainage lombaire*; ces divers modes de drainages ont pour but de rendre la décompression permanente.

Les *résultats* fournis pas ces différents procédés sont malheureusement très peu encourageants. Certains d'entre eux même doivent être considérés comme dangereux, tels les procédés de drainages et les injections de substances modificatrices. Les autres se sont montrés inefficaces, sauf peut-être la ponction lombaire, qui, dans certains cas, a pu rendre des services, tout au moins à titre palliatif, en atténuant les effets compressifs de l'hydrocéphalie ventriculaire qui accompagne la méningite tuberculeuse. Marfan, qui l'un des premiers en France a appliqué la ponction lombaire au traitement de la méningite tuberculeuse, rapporte que, dans certains cas, il a observé après la ponction, pendant quelques heures, une diminution surprenante des symptômes, atténuation ou disparition de la céphalée, des convulsions, des vomissements, de l'état comateux; mais, à côté de cela, il a vu une série de cas dans lesquels la ponction ne produisait même pas une amélioration passagère. C'est donc, en somme, un moyen infidèle dans ses résultats. Néanmoins, comme il s'agit d'une opération facile à exécuter et d'une innocuité presque absolue, à la condition de ne pas soustraire de trop grandes quantités de liquide céphalo-rachidien, il sera toujours indiqué de l'associer au traitement médical de la méningite tuberculeuse, surtout quand il y a des signes de compression cérébrale (tendance au coma, résolution musculaire, dilatation des pupilles, saillie et tension des fontanelles, etc.). La ponction lombaire agit doublement en diminuant l'hypertension et en soustrayant une humeur toxique et bacillifère.

Dans certains cas où la guérison de la méningite tuberculeuse a été obtenue, on a attribué à la ponction lombaire un rôle curatif. Il est bien difficile de dire, en pareil cas, quel est le rôle exact joué par la ponction lombaire, car il est établi depuis longtemps que la méningite tuberculeuse peut guérir dans certains cas; Parrenin (1) a rapporté dans sa thèse 73 cas de guérison non douteux au point de vue du diagnostic. Il est très possible que la ponction lombaire joue un rôle favorable, qu'elle aide à la guérison; mais on ne saurait affirmer qu'à elle seule elle ait amené cette guérison. En tout cas, la ponction lombaire paraît susceptible de déterminer des améliorations, une atténuation des symptômes et la prolongation de l'existence.

En somme, il n'existe pas de traitement chirurgical à proprement

(1) J. Parrenin, Méningites tuberculeuses considérées comme guéries, *Thèse de Bordeaux*, 1902-1903, n° 65.

parler de la méningite tuberculeuse (1), et c'est à tort qu'on a voulu assimiler l'ouverture du crâne à l'ouverture de l'abdomen dans la péritonite tuberculeuse. On ne saurait, en effet, comparer le mode d'action de la laparotomie, qui donne un large accès sur la cavité abdominale, au mode d'action de la trépanation, qui, forcément étroite, n'expose à l'air et à la lumière qu'une bien faible étendue de la surface méningée et ne permet qu'une action très limitée des antiseptiques auxquels on a eu recours dans certains cas. Les ponctions lombaires, répétées, constituent au contraire un moyen simple, à la portée de tous, médecins et chirurgiens, qu'on pourra toujours avantageusement associer au traitement médical et qui pourra, dans quelques cas, malheureusement trop rares, venir en aide à la guérison.

COMPLICATIONS DES OTITES MOYENNES SUPPURÉES.

Le cadre de cet ouvrage ne me permet pas de faire ici un long historique de la question.

Je renvoie le lecteur qui serait désireux d'approfondir les sujets traités forcément d'une façon succincte dans les chapitres suivants, aux ouvrages spéciaux les plus modernes qu'il pourra utilement consulter. Parmi eux, il faut citer : le livre de Mac Ewen sur les suppurations du cerveau et de la moelle, 1893 ; *La chirurgie opératoire du système nerveux* de Chipault, 1894 ; *La chirurgie de l'encéphale* d'Allen Starr (traduction Chipault), 1895 ; le *Traité de chirurgie cérébrale* de Broca et Maubrac, 1896 ; le travail de Körner sur les complications cérébrales des otites, 1896 ; l'étude sur les mastoïdites de Broca et Lubet-Barbon, Paris, 1897 ; celle de Stacke sur les opérations concernant les cavités de l'oreille, 1897 ; le travail de Mignon sur les complications des otites, Paris, 1898 ; les communications de Picqué et Mauclaire au Congrès de chirurgie, 1898 : les articles de Gradenigo dans les *Archives italiennes d'otologie*, 1897, 1898, 1899 ; les leçons de Luc sur *Les suppurations de l'oreille moyenne* et leurs complications, 1900 ; les cliniques de Dieulafoy sur l'otite et les abcès du cervelet (t. IV) ; l'*Atlas manuel des maladies de l'oreille* de Politzer et Brühl (édition française par Georges Laurens), 1902 ; l'étude de P. Koch sur les abcès du cervelet, Berlin, 1902 ; le *Précis de chirurgie cérébrale* de A. Broca, 1903 ; le travail d'Oppenheim sur les abcès du cerveau dans la *Pathologie* de Nothnagel (t. IX) ; celui de Ballance, sur les complications intracraniennes des otites, dans *L'état actuel de la chirurgie nerveuse*

(1) Toutes les tentatives du traitement opératoire faites par Kümmell sont restées sans résultat. — Kümmell, *XXXIVe Congrès de la Société allemande de chir.*, Berlin, 1905.

de Chipault (t. II, 1903, p. 812); les thèses : de Barbarin sur les complications mastoïdiennes et intracraniennes des otites suppurées, Paris, 1902; de Bourgeois sur les abcès otitiques du cervelet, Paris, 1902; de Signard, sur la thrombo-phlébite des sinus caverneux d'origine otique, Paris, 1904; de Fauvel sur les abcès cérébraux d'origine otitique, Paris, 1904; de Paul Laurens sur les thrombo-phlébites du golfe de la jugulaire interne d'origine otique, Paris, 1904; de Salamo sur les mastoïdites des nourrissons, Paris, 1906; de Wicart, sur les abcès du lobe sphéno-temporal du cerveau d'origine otique, Paris, 1906; le livre de Georges Laurens sur la chirurgie oto-rhino-laryngologique, Paris, 1906; la Revue générale sur les abcès extradure-mériens publiée par Thévenet et Roubier dans la *Gazette des hôpitaux*, 1906; le *Traité des maladies du larynx, du nez et de l'oreille* de Castex, Paris, 1907; la Revue générale de F. Lévy sur les signes des abcès du cerveau dans la *Gazette des hôpitaux*, 1907.

Je décrirai successivement les complications mastoïdiennes, les lésions des parois osseuses des cavités de l'oreille, les complications intracraniennes (méningites, abcès, phlébite des sinus), les complications vasculaires et nerveuses.

I. — COMPLICATIONS MASTOIDIENNES.

Je ne peux pas m'étendre ici sur l'anatomie de la région mastoïdienne; on trouvera sur les figures 105 et 106 les notions indispensables à connaître pour l'étude pathologique des maladies de cette région.

Les complications mastoïdiennes que nous allons étudier sont : 1° la périostite mastoïdienne; 2° la mastoïdite aiguë; 3° la mastoïdite de Bezold, qui, par ses caractères spéciaux, mérite d'être décrite à part; 4° la mastoïdite chronique.

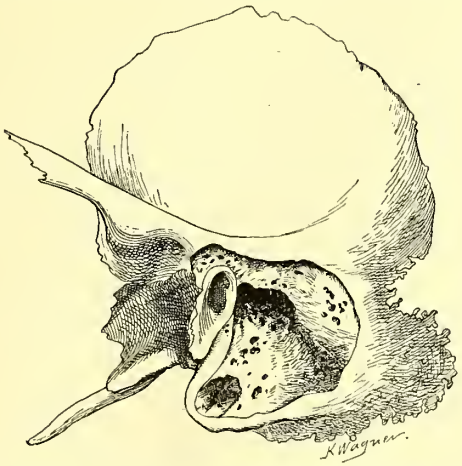

Fig. 105. — L'antre et les cellules mastoïdiennes aberrantes (d'après G. Laurens).

Dans la grande majorité des cas, les inflammations de la mastoïde sont *secondaires* aux otites moyennes suppurées, celles-ci pouvant être, dans un certain nombre de cas, de nature tuberculeuse. Exceptionnellement elles peuvent être *primitives* et reconnaître pour origine une infection

de la mastoïde due à la tuberculose ou à l'ostéomyélite et se produisant par voie sanguine.

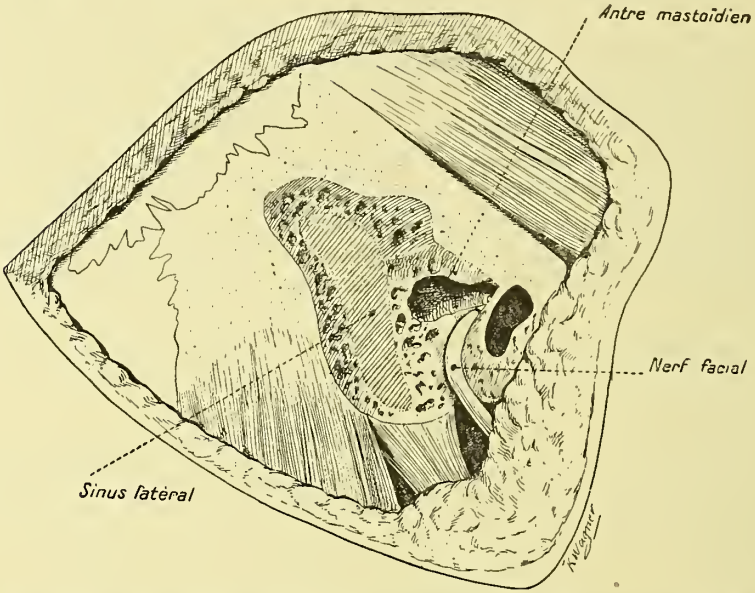

Fig. 106. — Rapports de l'antre avec le sinus latéral et avec le nerf facial. Le nerf facial passe immédiatement sous le plancher de l'aditus (d'après Zuckerkandl).

1° OSTÉO-PÉRIOSTITE DE L'APOPHYSE MASTOÏDE.

S. Duplay a nettement différencié cette ostéo-périostite de l'inflammation des cellules mastoïdiennes, avec laquelle trop souvent on la confond, bien qu'il s'agisse là d'affections absolument différentes. Sans doute elle peut être le dernier terme d'une inflammation, qui, partie des cellules mastoïdiennes, a gagné l'os et s'est propagée finalement au périoste, qui le recouvre ; mais, dans le cas qui nous occupe ici, l'inflammation se propage du périoste de la caisse et du conduit auditif osseux au périoste de l'apophyse mastoïde et de la fosse temporale, à travers les trousseaux fibreux d'insertion de la portion cartilagineuse du conduit auditif, sans que l'apophyse mastoïde participe profondément à l'inflammation. J'ai plusieurs fois observé de ces ostéo-périostites, survenant au cours d'une poussée aiguë greffée sur une otite à évolution chronique, et tout récemment encore, chez une malade dont l'abcès périostique n'avait pas été incisé à temps, j'ai assisté à un décollement du périoste de la fosse temporale qui se poursuivait jusqu'à la région fronto-pariétale et a nécessité, pour guérir, des contre-ouvertures multiples faites aux limites de la fosse temporale.

La périostite mastoïdienne, assez fréquente chez les enfants, s'ac-

compagne de douleurs violentes dans l'oreille, dans les parties correspondantes de la tête, avec fièvre, agitation et parfois délire. En même temps apparaît, au niveau du sillon qui sépare le pavillon de l'apophyse mastoïde, un œdème, qui efface le sillon et se propage bientôt à la mastoïde et à la région temporale. L'inflammation aboutit plus ou moins rapidement à la suppuration.

L'ostéo-périostite peut être confondue avec la MASTOÏDITE vraie ; je reviendrai plus tard sur les éléments du diagnostic différentiel. La confusion est également possible avec une ADÉNITE SUPPURÉE des ganglions mastoïdiens et les TUMEURS MOLLES ENFLAMMÉES de la région ; il faut en pareil cas, si l'on veut arriver au diagnostic, interroger le malade avec soin sur ses antécédents et sur l'évolution des accidents.

Le pronostic de l'ostéo-périostite est bénin ; au début des accidents, on aura recours aux moyens antiphlogistiques et en particulier aux applications de compresses trempées dans de l'eau très chaude. Lorsque la suppuration est évidente, il faut évacuer le pus en incisant largement ; parfois il persiste une fistule qui guérira seulement après l'expulsion de petits séquestres.

2° MASTOÏDITE AIGUË.

ÉTIOLOGIE. — La mastoïdite aiguë s'observe généralement chez des sujets porteurs d'un écoulement de l'oreille, écoulement qui est tantôt de date récente (otites aiguës), tantôt de date ancienne (otites chroniques). Elle s'observe à tout âge, même chez les nourrissons, où elle n'est pas rare ; Salamo, dans sa thèse (Paris, 1906), a rapporté 67 observations de mastoïdite aiguë chez le nourrisson, dont 49 appartenant à A. Broca seul.

On peut admettre en principe que l'antre, qui n'est qu'un prolongement de la caisse, est envahi par la suppuration au cours de l'otite aiguë ; or cette participation ne se traduit d'aucune façon tant que le drainage de l'antre est librement assuré à travers l'aditus et la perforation du tympan ; mais, le jour où un obstacle s'oppose à cet écoulement et favorise la *rétention du pus*, alors se trouvent réalisées les conditions susceptibles de provoquer la mastoïdite, c'est-à-dire *l'inflammation de l'antre et de ses annexes aboutissant à l'ostéite apophysaire*.

L'obstacle peut siéger au niveau du conduit auditif (bouchon de cérumen, corps étranger) ; au niveau du tympan, qui peut ne pas être encore perforé au cours d'une otite aiguë ou dont la perforation est de dimension trop étroite ou oblitérée par des productions polypeuses ; au niveau de la caisse elle-même, où l'embouchure de l'aditus peut être encombrée par des fongosités ou une muqueuse hypertrophiée.

La rétention du pus peut aussi être favorisée par la constitution anatomique même de la mastoïde ; dans certaines apophyses pneumatiques, présentant de nombreuses cavités qui s'étendent de la base à la pointe et ont à la coupe un aspect alvéolaire, le pus peut être dans l'impossibilité de se vider dans la caisse, si ce n'est par regorgement.

Il importe également de faire jouer un rôle important à la *virulence microbienne* dans l'extension de la suppuration aux cavités mastoïdiennes ; c'est ainsi qu'il faut expliquer la fréquence particulièrement grande de la mastoïdite au cours de certaines épidémies de grippe, de scarlatine, de diphtérie, etc.

Enfin il est des états diathésiques, et en particulier le diabète, qui favorisent le développement de la mastoïdite ; celle-ci apparaîtra également de préférence chez les sujets débilités et affaiblis.

Parfois, surtout chez le nourrisson, la mastoïdite aiguë n'est pas précédée d'otorrhée. Pour en expliquer la raison, plusieurs théories ont été mises en avant : on peut admettre que l'infection de la mastoïde s'est faite primitivement par voie sanguine. Mais l'explication fournie par A. Broca paraît plus vraisemblable ; pour cet auteur, il y a toujours otite à un degré plus ou moins marqué ; mais le pus qui a envahi l'antre a plus de facilité pour se faire jour au dehors, à traverser les trous de la lame criblée, qu'à perforer le tympan.

Quoi qu'il en soit, la mastoïdite sans otorrhée préalable n'est pas rare, puisque, sur 142 observations de mastoïdite réunies dans sa thèse, Salamo en a cité 32 cas.

ANATOMIE PATHOLOGIQUE. — Voici, d'après G. Laurens, ce qui se passe au niveau de la mastoïde en état de rétention : « La muqueuse des cellules mastoïdiennes est dépourvue de son épithélium, qui a été remplacé par du tissu de granulation; celui-ci pénètre dans les parois osseuses séparant les cellules, les perfore et les détruit, de telle sorte que souvent il résulte de la destruction de ces parois une vaste cavité remplie de fongosités, de pus et de séquestres : l'abcès mastoïdien est constitué. »

L'abcès, abandonné à sa marche naturelle, peut fuser vers les régions voisines :

1° Le plus souvent vers la peau, à travers la paroi externe de la mastoïde; tantôt il y a trépanation spontanée de la paroi osseuse, tantôt le pus fuse le long des vaisseaux, qui établissent une anastomose entre la circulation intramastoïdienne et la circulation superficielle; quoi qu'il en soit, il se forme un abcès sous-périosté d'abord, sous-cutané ensuite, qui peut s'ouvrir spontanément au dehors et être suivi de l'existence d'une fistule ;

2° Vers la paroi postéro-supérieure du conduit auditif osseux, soulevant les parties molles de la paroi postérieure du conduit ;

3° Vers la fosse cérébrale moyenne et le cerveau;

4° Vers la table interne de l'apophyse mastoïde et le sinus ou vers la loge parotidienne et le cou, en cas d'ouverture sur le côté interne de la pointe de la mastoïde (mastoïdite de Bezold).

SYMPTOMES. — Le *début* des accidents mastoïdiens est variable : tantôt insidieux, tantôt au contraire, surtout chez les enfants et les sujets nerveux, aigu, caractérisé par une élévation thermique brusque à 40°, avec frissons, vomissements, parfois délire et convulsions. Le début des accidents coïncide souvent avec une diminution brusque de l'otorrhée jusque-là abondante; parfois aussi il se produit des changements dans la nature du pus, qui devient hémorragique.

Symptômes locaux. — Lorsque la mastoïdite est constituée, les symptômes locaux acquièrent une grande importance; l'*examen de la mastoïde* en particulier fournit des renseignements très utiles. Le malade accuse une douleur spontanée, pulsatile, en arrière de l'oreille, avec irradiations douloureuses dans les parties voisines. Cette douleur acquiert souvent de l'importance lorsqu'on la voit persister et même s'exagérer après la perforation du tympan au cours d'une otite aiguë, ou encore si elle réapparaît plus intense, alors qu'elle avait disparu après l'ouverture du tympan. Mais c'est surtout la douleur locale vive, réveillée par les pressions digitales sur la mastoïde, qui acquiert une réelle valeur diagnostique. La douleur maxima répond le plus souvent à la région de l'antre, quelquefois à la pointe de la mastoïde, lorsque celle-ci est du type pneumatique. La douleur, bien localisée au début, tend à diffuser lorsqu'on laisse évoluer la suppuration.

Au début, il existe un gonflement à peine marqué de la région mastoïdienne ; mais, si les accidents continuent à évoluer, le gonflement augmente, écartant progressivement le pavillon de l'oreille; la peau devient rouge, et les tissus infiltrés conservent sous forme de godet l'empreinte digitale. Fréquemment l'œdème se propage à la paroi postérieure du conduit auditif, provoquant l'*abaissement de la paroi postérieure du conduit* et l'effacement plus ou moins marqué de sa lumière. Enfin, lorsque la lésion est abandonnée à elle-même, le pus se fait jour sous la peau et traduit sa présence par une collection fluctuante. Généralement la formation de l'abcès superficiel s'accompagne d'une détente dans les accidents observés. Si l'abcès n'est pas incisé à temps, on peut assister à l'ulcération de la peau et à son évacuation spontanée au dehors, suivie de la formation d'une fistule qui persistera indéfiniment.

Symptômes généraux. — Les troubles locaux s'accompagnent de manifestations plus ou moins graves du côté de l'état général : il y a de la fièvre, de la céphalée, de l'abattement et quelquefois une

réaction méningée très intense, surtout chez l'enfant, avec convulsions, température élevée, délire, etc.

FORMES CLINIQUES. — L'évolution de la mastoïdite n'est pas la même dans tous les cas et ne se présente pas toujours avec l'aspect typique que nous venons de décrire.

La maladie présente parfois des rémissions trompeuses; on voit l'écoulement purulent, qui s'était momentanément suspendu, reparaître en même temps que le gonflement mastoïdien et la sensibilité s'atténuent et disparaissent. On peut même voir parfois les accidents cesser d'une façon définitive. Mais, en général, il faut se méfier de ces rémissions, qui conduisent à une temporisation opératoire toujours dangereuse, parce que les récidives sont fréquentes. Il faut savoir aussi que l'aspect de la région mastoïdienne n'est pas toujours celui que nous avons décrit (téguments enflammés, rouges, œdématiés, conservant l'empreinte du doigt); l'apophyse peut être normale à la vue et au palper, dans les cas où elle est éburnée, c'est-à-dire lorsque le pus est profondément situé et séparé des téguments par une couche osseuse dure et épaisse. D'autres fois, la peau est normale, mais la pression au niveau de la mastoïde est douloureuse. Parfois enfin la peau a conservé ses caractères normaux au niveau de l'apophyse, mais celle-ci est distendue et fait une forte saillie ; cet aspect s'observe dans les mastoïdes pneumatiques, dont les tables interne et externe sont écartées l'une de l'autre ; en pareil cas, le pus est généralement superficiel. On voit qu'en somme les variations dans l'aspect de la région mastoïdienne sont en rapport avec les variétés que présente la constitution anatomique de la mastoïde.

DIAGNOSTIC. — Généralement le diagnostic de la mastoïdite aiguë n'est pas très difficile. Il est cependant quelques affections qui peuvent prêter à confusion.

C'est d'abord la ***furonculose du conduit auditif***, consécutive à une infection secondaire de la peau au cours d'une suppuration auriculaire. En pareil cas, le gonflement de la paroi postérieure du conduit et l'œdème propagé à la région rétro-auriculaire peuvent faire songer à un début de mastoïdite. Mais, dans la furonculose, le gonflement de la paroi postérieure du conduit est plus acuminé que dans la mastoïdite, la douleur plus superficielle, réveillée plutôt par les mouvements imprimés au pavillon que par la pression digitale au niveau de la mastoïde.

C'est aussi l'***inflammation des ganglions rétro-auriculaires*** tributaires de la circulation lymphatique d'une partie du cuir chevelu et du pavillon de l'oreille. Mais, en pareil cas, la recherche des antécédents facilite le diagnostic.

La suppuration des cellules mastoïdiennes doit être également

différenciée de la ***périostite mastoïdienne***. Dans la périostite, dès le début, le sillon qui existe entre le pavillon et l'apophyse mastoïde est effacé par le gonflement ; tandis que, dans la mastoïdite, le gonflement est plus circonscrit et le sillon persiste. Dans la périostite, la douleur est plus superficielle.

Je dois également signaler les difficultés que le diagnostic ***avec les complications intracraniennes des otites*** (méningite, abcès, etc.) peut présenter dans certains cas où la mastoïdite s'accompagne de phénomènes de réaction méningée très accentués. J'étudierai ultérieurement, à propos de chacune de ces complications, les éléments du diagnostic différentiel.

Le diagnostic doit s'efforcer encore de préciser si la mastoïdite aiguë est survenue au cours d'une otite récente ou d'une vieille otorrhée, parce que, dans les deux cas, l'intervention opératoire varie. S'il s'agit d'une mastoïdite en relation avec une otite aiguë, nous verrons que la simple trépanation de l'apophyse suffit ; si, au contraire, la mastoïdite complique une vieille otorrhée, c'est à l'évidement pétro-mastoïdien qu'il faudra recourir. Or c'est l'examen otoscopique qui seul peut nous renseigner : en cas d'otorrhée chronique, le pus est épais, fétide, le tympan est largement perforé, il existe des fongosités, des polypes, des points d'ostéite dans la caisse.

Nous avons vu que parfois la mastoïdite évoluait sans avoir été précédée par l'existence d'une otorrhée : la marche plus insidieuse de la maladie rend alors le diagnostic plus délicat ; en l'absence de troubles antérieurs du côté de l'oreille, le diagnostic doit être basé exclusivement sur l'analyse des signes physiques.

PRONOSTIC. — Le pronostic de la mastoïdite aiguë est grave, parce que l'affection abandonnée à elle-même est susceptible de provoquer des complications intracraniennes redoutables.

TRAITEMENT. — On ne saurait trop répéter qu'il existe un ***traitement préventif*** de la mastoïdite qui consiste à inciser largement et aussitôt que possible la membrane du tympan au cours d'une otite, de façon à assurer un bon drainage de la caisse ; la cavité suppurante sera traitée ensuite par les moyens appropriés. Il est bien rare qu'une otite ainsi traitée dès le début des accidents aboutisse à la suppuration mastoïdienne.

En ce qui concerne le ***traitement curatif*** de la mastoïdite, on peut admettre que le chirurgien, lorsqu'il se trouve en présence d'un diagnostic incertain ou lorsqu'il assiste à l'évolution des accidents tout à fait à leur début, est autorisé à ne pas recourir d'emblée à l'intervention chirurgicale et peut se servir d'un traitement otologique, qui consiste à agrandir la perforation tympanique ou à faire une contre-ouverture au point le plus déclive, à pratiquer plusieurs fois

par jour des douches d'air qui ont pour but de balayer le pus, à enlever les fongosités et les polypes qui obstruent la caisse, à faire de la réfrigération mastoïdienne ou au contraire des applications de compresses trempées dans de l'eau très chaude et fréquemment renouvelées.

Mais, lorsque la mastoïdite est *certaine* et que les accidents du début ont continué à évoluer malgré le traitement dont il vient d'être question, *il faut sans délai recourir à la trépanation mastoïdienne*, même si tous les symptômes ne sont pas au complet, si par exemple le gonflement rétro-auriculaire fait défaut, alors qu'il existe une douleur réveillée à la pression de la région mastoïdienne, associée aux troubles de l'état général.

C'est la trépanation ***simple*** de l'apophyse qui convient à la mastoïdite survenue au cours d'une otite aiguë ; l'opération ouvre simplement l'apophyse, antre et cellules (antrotomie et cellulotomie).

Trépanation mastoïdienne. — Cette opération, proposée dès 1649 par Riolan, fut appliquée au traitement de la mastoïdite suppurée par J.-L. Petit et Morand. Elle a été recommandée depuis par Forget, Von Trœltsch, Schwartze ; en France, par Duplay et Ricard. Elle est aujourd'hui entrée définitivement dans la pratique chirurgicale.

Dans aucun cas, on ne saurait se contenter d'inciser une collection superficiellement située dans la région mastoïdienne; le but de la trépanation est d'*ouvrir l'antre mastoïdien et les cellules*, pour atteindre la source de la suppuration. Il faut fouiller l'apophyse tout entière de la base à la pointe, de la superficie vers la profondeur, pour être certain d'avoir fait une opération complète. La région opératoire répond au *tiers antérieur de l'apophyse mastoïde*, dissimulé par le pavillon de l'oreille. Cette région est délimitée, en haut par la racine postérieure de l'arcade zygomatique, en avant par le bord postérieur du conduit auditif et la crête osseuse qui le surmonte et qu'on appelle le *spina supra meatum*, en arrière par une ligne verticale fictive située 15 millimètres en arrière du conduit auditif; il est exceptionnel que le sinus latéral déborde cette ligne en avant (Voy. fig. 112).

Technique opératoire. — Elle comporte les temps suivants :

1° Incision des parties molles dans le sillon rétro-auriculaire et décollement du périoste ;

2° Recherche des points de repère : mise en évidence du bord postérieur, du bord supérieur du conduit auditif osseux, de l'épine osseuse (épine de Henle), qui est située à leurs jonctions, et de la racine postérieure de l'arcade zygomatique. L'antre est situé derrière l'épine osseuse ;

3° Ouverture de l'antre : celle-ci sera pratiquée à l'aide des instruments suivants : maillet, gouge, pince-gouge, curette, sonde cannelée (fig. 107 à 111). Le *carré d'attaque* est ainsi délimité : « A un

demi-centimètre du bord postérieur du conduit, menez une verticale parallèle à ce bord. Faites passer une autre ligne tangentiellement au bord supérieur du conduit, horizontale ; l'intersection de

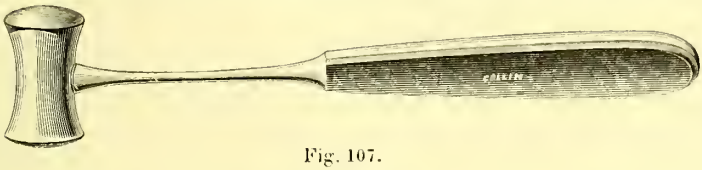

Fig. 107.

Fig. 108.

Fig. 109.

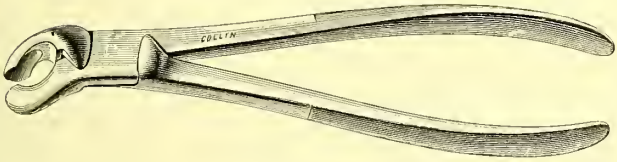

Fig. 110.

Fig. 111.

ces deux droites se fait à angle droit. Du sommet de l'angle, mesurez 1 centimètre sur chaque ligne, élevez deux perpendiculaires, et vous délimitez ainsi géométriquement un carré osseux de 1 centimètre de surface qui répond anatomiquement à l'antre mastoïdien » (G. Laurens) (fig. 112). Il faut avoir soin de ne pas attaquer l'apophyse à plus de 2 centimètres en arrière de la paroi postérieure du conduit auditif, parce qu'on s'expose à blesser le sinus : il ne faut pas attaquer au-dessus de la racine postérieure de l'arcade zygomatique, parce qu'on a à redouter l'ouverture du crâne et la blessure de la dure-mère et du cerveau : il faut également éviter la blessure du facial, en n'attaquant pas directement sur le bord postérieur du conduit (Voy. fig. 106). Le puits mastoïdien qui donne accès sur l'antre doit être parallèle au conduit auditif ; il mesure environ $1^{cm},5$ de

profondeur. Mais l'ouverture de l'antre est plus ou moins facile suivant les cas, parce que la profondeur de l'antre varie. Il est des cas où la couche corticale osseuse est peu épaisse et où on ouvre l'antre du

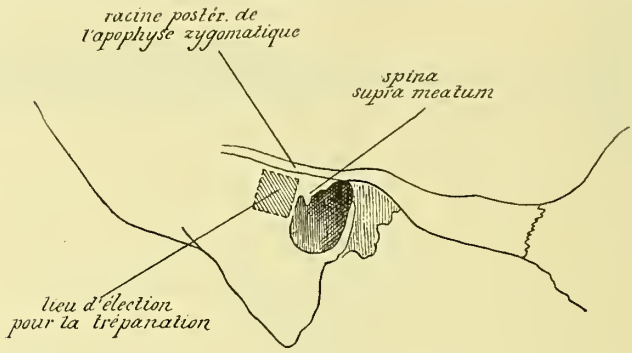

Fig. 112. — Lieu d'élection pour la trépanation (d'après Luc).

premier coup de ciseau; d'autres au contraire où elle est assez épaisse, où la découverte de l'antre est laborieuse et peut entraîner la blessure des organes voisins. Dans les apophyses éburnées, l'antre très réduit est situé un peu plus haut que normalement; on peut en pareil cas chercher l'*aditus ad antrum* à défaut de l'antre lui-même, immédiatement au-dessous de la ligne temporale. Schwartze admet que chez l'adulte on peut chercher l'antre en profondeur jusqu'à $2^{cm},5$; chez l'enfant, bien entendu, des recherches aussi profondes sont contre-indiquées. Il sera bon, en tout cas, de s'assurer que l'antre est bien ouvert en introduisant dans le puits de trépanation une sonde qui, à travers l'aditus, devra pénétrer jusque dans la caisse.

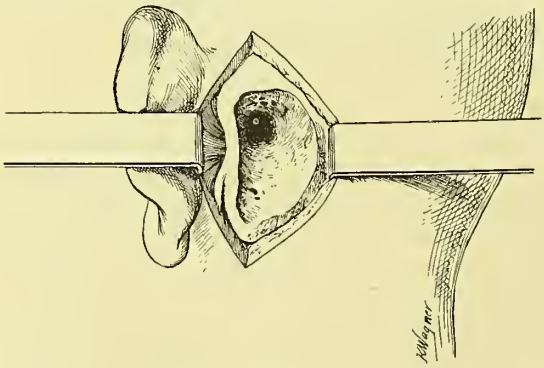

Fig. 113. — Trépanation mastoïdienne. Résection large de la mastoïde.

4° Recherche des foyers secondaires de suppuration, c'est-à-dire ouverture des cellules mastoïdiennes péri-antrales, vers lesquelles on sera parfois conduit de proche en proche par les lésions. Pour éviter de méconnaître un foyer d'ostéite mastoïdienne, G. Laurens conseille de faire dans la plupart des cas, et d'emblée, la résection totale ou presque de l'apophyse (fig. 113).

5° Après avoir assuré la toilette du conduit et de l'antre, en avoir réalisé l'hémostase et avoir lavé la cavité opératoire à l'eau oxygénée, on termine soit par le drainage, soit par le tamponnement peu serré de la plaie.

Modifications à la technique opératoire. — S'il existe une FISTULE MASTOÏDIENNE, il faut trépaner au point indiqué comme si la fistule n'existait pas.

CHEZ LE JEUNE ENFANT, il faut se servir comme point de repère de la tache spongieuse qui existe au-dessus et en arrière du conduit, au niveau de laquelle la corticale externe est criblée d'orifices et qui correspond à l'antre. Il suffira de donner un *coup de curette* au niveau de la tache spongieuse pour pénétrer dans l'antre, qui est superficiel. L'opération m'a toujours paru facile chez l'enfant, mais il faut prendre garde au facial sous le seuil de l'aditus. On a moins à se préoccuper, surtout chez le jeune enfant du sinus latéral, qui est toujours très éloigné de l'antre. Plus l'enfant avance dans la vie, plus la trépanation rappelle celle de l'adulte; il est bon, toutefois, d'employer des gouges plus étroites et de creuser le puits mastoïdien plus au-dessus du conduit auditif osseux que chez l'adulte (fig. 114).

Accidents opératoires. — Les accidents possibles sont : la blessure de la dure-mère, la blessure du facial, l'ouverture du sinus latéral, l'ouverture du labyrinthe.

L'OUVERTURE DE LA DURE-MÈRE peut entraîner une méningite purulente : pour l'éviter, on ne trépanera pas au-dessus d'une ligne horizontale passant par le bord supérieur du conduit auditif.

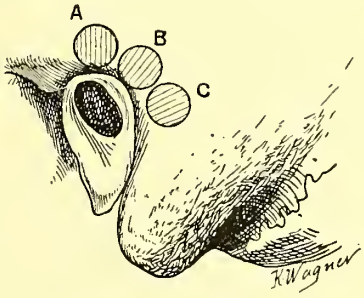

Fig. 114. — Lieux d'élection de la trépanation mastoïdienne suivant les âges. — A, chez le nouveau-né; B, chez l'enfant au-dessous de cinq ans; C, chez l'adulte.

LA BLESSURE DU FACIAL, qui, lorsqu'elle est complète, peut avoir pour conséquence une paralysie irrémédiable, peut être évitée en curettant l'aditus très doucement, surtout en bas, où le facial passe sous le seuil de l'aditus et est recouvert par une lamelle osseuse parfois très mince (Voy. fig. 106). Il faut également ne pas trépaner trop bas et trop en avant.

L'OUVERTURE DU SINUS LATÉRAL sera évitée en se souvenant que le canal veineux répond à la partie moyenne de la mastoïde, en ne trépanant pas au delà de 1^{cm},5 en arrière du conduit auditif osseux; en attaquant l'os obliquement de façon que les instruments soient tangents au sinus, dont la mise à nu du reste est sans inconvénient; en ne dirigeant pas le tranchant de la curette en bas et en arrière (Voy. fig. 106).

En cas d'ouverture du sinus, les accidents à redouter sont : l'*entrée de l'air dans le sinus*, qui est exceptionnelle, l'*hémorragie* et la *phlébite*. On luttera contre l'hémorragie, qui est toujours très abondante, par les tamponnements pratiqués à l'aide d'une mèche fortement serrée, qu'on laissera en place pendant une dizaine de jours. C'est là un moyen d'hémostase excellent. L'hémorragie n'est pas une complication bien redoutable, elle a seulement l'inconvénient d'interrompre l'opération. Il n'en est pas de même de la phlébite du sinus, qui est une complication grave, conséquence de la propagation de l'infection du foyer mastoïdien. La seule conduite à tenir est celle que nous exposerons plus longuement en étudiant la phlébite des sinus : elle consiste à lier la jugulaire pour couper la route aux embolies et à désinfecter le foyer veineux.

La blessure du canal semi-circulaire externe, qui répond à la paroi interne de l'aditus, est possible au cours de la trépanation, si cette paroi n'est pas protégée avec le protecteur de Stacke. Elle peut avoir pour conséquence l'infection du labyrinthe, qui peut elle-même être suivie de méningite purulente, et, si le labyrinthe n'est pas infecté, des accidents de labyrinthisme parfois persistants avec vomissements, vertiges, sifflements, etc.

Suites opératoires. — Lorsque, à la suite de l'opération, on voit persister, au bout de vingt-quatre ou quarante-huit heures, les accidents pour lesquels on était intervenu, il y a lieu de penser soit que la première opération a été incomplète, soit qu'il existe une complication plus profonde intracranienne, et de discuter la nécessité d'une nouvelle opération.

Si la mastoïdite a été bien opérée, le malade éprouve après l'opération un grand bien-être, il n'a plus de fièvre, plus de céphalée ; la plaie se répare régulièrement et guérit en un temps qui varie de trois à six semaines ; la plaie mastoïdienne se cicatrise, le conduit auditif se sèche, le tympan perforé se ferme, et l'audition redevient normale. Pour donner une idée des résultats superbes qu'on peut obtenir dans le traitement chirurgical des *mastoïdites aiguës*, je citerai la statistique de G. Laurens, qui porte sur 330 cas opérés depuis dix ans, avec une seule mort par septicémie généralisée. Mais ces beaux résultats concernent des mastoïdites aiguës.

Il peut se faire cependant que, dans certains cas, la guérison soit retardée par la persistance de l'otite, par la présence d'un petit séquestre, par l'atonie de la plaie, par le mauvais état général du sujet, ou encore par récidive de la mastoïdite, la plaie mastoïdienne s'étant fermée superficiellement, alors qu'il persiste dans la profondeur une cavité infectée.

3° MASTOÏDITE DE BEZOLD.

La mastoïdite de Bezold, dont j'ai déjà signalé l'existence, est une variété de mastoïdite survenant au cours de suppurations mastoïdiennes aiguës ou subaiguës, dans laquelle le pus se fait jour par trépanation spontanée au niveau de la paroi inféro-interne de la mastoïde, près de l'insertion du muscle digastrique, et fuse de là vers le cou sous le muscle sternocléido-mastoïdien et le long de la gaine vasculo-nerveuse.

Chez l'adulte, la mastoïdite de Bezold n'est pas absolument rare ; elle est au contraire extrêmement rare chez l'enfant et exceptionnelle chez le nourrisson ; elle a une physionomie clinique assez spéciale, un caractère insidieux, et elle n'est pas sans gravité. Décrite tout d'abord par Bezold, qui lui a donné son nom, elle a été particulièrement étudiée dans la thèse de Perrot (Bordeaux, 1897), dans celle de Collinet (Paris, 1897), où l'auteur étudie les suppurations du cou consécutive aux affections de l'oreille moyenne, de la mastoïde et du rocher, et dans les leçons cliniques de Luc.

ÉTIOLOGIE. — On l'observe dans les apophyses pneumatiques, c'est-à-dire dans les apophyses dont le système lacunaire s'étend jusqu'à la pointe : en pareil cas, on trouve souvent la paroi inféro-interne de la mastoïde mince comme du parchemin et percée de nombreux orifices vasculaires. Il est évident, d'autre part, que l'épaisseur et la densité de la paroi mastoïdienne externe favorisent la perforation de la mastoïde en dedans.

Cette variété est rare dans l'enfance, parce que, à cet âge, les cellules mastoïdiennes n'existent pas ; sa fréquence augmente avec les années, en même temps que les lacunes de l'apophyse deviennent plus nombreuses, et il n'est pas rare de l'observer chez des sujets ayant dépassé la cinquantaine.

ANATOMIE PATHOLOGIQUE. — Le pus qui a envahi la région cervicale peut fuser dans des directions variables : il peut déborder le sterno-mastoïdien en avant ou en arrière, s'infiltrer vers les masses musculaires de la nuque, vers le pharynx donnant naissance à un véritable abcès latéro-pharyngien, vers le médiastin en suivant la gaîne des gros vaisseaux du cou ; il peut devenir sous-cutané et provoquer des décollements en des points très éloignés de la mastoïde (le décollement se prolongeait jusque dans la région des pectoraux dans un cas de Luc).

SYMPTOMES. — Les caractères cliniques de la mastoïdite de Bezold sont les suivants : elle apparaît au cours d'une suppuration aiguë ou subaiguë de l'oreille et évolue d'une façon lente et insidieuse.

L'un des signes particuliers de la maladie est la douleur, dont le siège est assez spécial : le malade ne souffre pas au niveau de la face externe de la mastoïde, *mais à son sommet*, sur les attaches du muscle sterno-mastoïdien et derrière l'angle de la mâchoire. Au même niveau, il existe du gonflement qui enveloppe le sommet de l'apophyse mastoïde et s'étend à la région rétro-maxillaire. Douleur et gonflement s'accompagnent de raideur et de gêne dans les mouvements du cou. Parfois on peut, en agissant par pression sur les parties œdématiées, amener l'issue du pus sous-jacent par le conduit auditif à travers le tympan perforé.

Abandonnée à elle-même, la suppuration descend sous le sterno-mastoïdien, soulevant le muscle, et le déborde en avant ou en arrière ; alors la fluctuation devient apparente. Lorsque le pus fuse vers le pharynx, il traduit sa présence par un soulèvement de la paroi latérale du conduit.

L'état général est plus ou moins profondément atteint suivant l'étendue des désordres. Tantôt la fièvre est modérée, tantôt très élevée aux environs de 40° ; il y a de l'abattement, de l'inappétence, etc.

La marche de la maladie est habituellement lente ; elle se fait en plusieurs semaines et même plusieurs mois (Luc). Elle peut être entrecoupée par des complications telles que l'apparition d'abcès métastatiques, qui sont la manifestation d'une infection purulente généralisée ou de complications intracraniennes.

DIAGNOSTIC. — Le diagnostic de la mastoïdite de Bezold n'est généralement pas très difficile, à condition qu'on en connaisse l'existence et qu'on y songe. Il est un signe presque pathognomonique, lorsqu'il existe, qu'on ne devra jamais manquer de rechercher, c'est l'issue par le conduit auditif d'un flot de pus succédant aux pressions exercées sur la tuméfaction cervicale.

Le diagnostic différentiel peut être hésitant dans certains cas avec une ***adénite suppurée du cou***, en cas de fusée purulente vers le pharynx avec les diverses variétés de l'***abcès latéro-pharyngien***, enfin avec les ***abcès cervicaux*** que provoque parfois la phlébite du sinus latéral propagée à la veine jugulaire au cours d'une otite chronique. Dans les cas douteux, le malade doit être interrogé avec soin sur son passé auriculaire.

PRONOSTIC. — Le pronostic de la mastoïdite de Bezold est évidemment sérieux, d'abord parce que la marche insidieuse de la maladie favorise la diffusion de la suppuration ; ensuite parce qu'on peut être appelé à faire des interventions étendues et graves. Le pronostic sera certainement d'autant moins grave que l'on sera intervenu d'une façon plus précoce, d'où la nécessité des opérations hâtives.

TRAITEMENT. — Le traitement doit s'attaquer non seulement au phlegmon cervical, mais aussi à la lésion mastoïdienne qui en est la cause. Il faut donc trépaner la mastoïde et ouvrir le phlegmon du cou, en ayant soin de ne pas méconnaître les prolongements que celui-ci peut présenter. Si la mastoïdite est évidente, il faudra trépaner l'apophyse comme premier temps de l'opération, puis rechercher l'orifice de communication avec la collection cervicale au niveau de la paroi inféro-interne et à travers ce pertuis osseux explorer le trajet cervical, qui sera ouvert largement dans son point déclive. La résection de la pointe mastoïdienne est parfois nécessaire pour faciliter la manœuvre opératoire et nettoyer le clapier fongueux qui existe généralement en dedans d'elle.

S'il existe manifestement un abcès du cou, mais que son origine mastoïdienne soit douteuse, il faut d'abord évacuer par une incision large le foyer cervical, puis à travers cette incision explorer la face interne de la mastoïde et rechercher si elle est dénudée ; si l'examen est positif, on trépanera alors la mastoïde.

4° MASTOÏDITE CHRONIQUE.

La mastoïdite chronique est exceptionnellement primitive : on est alors en présence le plus souvent d'une *lésion tuberculeuse*, dont l'infection s'est faite par la voie sanguine et s'est localisée à la mastoïde, comme elle aurait pu le faire en tout autre point du squelette.

Mais presque toujours la mastoïdite est d'origine otique, et alors ou bien elle est chronique d'emblée, ou bien elle le devient secondairement à une mastoïdite aiguë, qui, ouverte spontanément, est restée fistuleuse. La nature tuberculeuse des lésions est certaine dans un assez grand nombre de cas ; il ne faut pas toutefois, pour affirmer la nature tuberculeuse, s'en rapporter au seul examen macroscopique des lésions ; il est indispensable de rechercher dans le pus et les fongosités l'existence du bacille de Koch, examen trop souvent négligé. On peut suspecter la tuberculose chez des sujets dont les antécédents héréditaires et personnels sont entachés de tuberculose.

ANATOMIE PATHOLOGIQUE. — Les lésions mastoïdiennes rappellent celles de la caisse dans l'otite chronique ; elles sont tantôt limitées à l'antre, tantôt étendues à toute la mastoïde. Celle-ci peut être transformée en une caverne purulente aux parois amincies ; en pareil cas, les fistules sont fréquentes ; d'autres fois, l'antre de petites dimensions est enfoui sous une couche épaisse de tissu osseux condensé ; dans ce cas, les fistules mastoïdiennes sont rares.

Lorsqu'elles existent, les fistules ont un siège variable : le plus souvent, elles s'ouvrent à la face externe de la mastoïde, rarement à l'intérieur du conduit auditif, exceptionnellement à la face interne

de la mastoïde et de là à la peau par un trajet plus ou moins compliqué qui passe sous le sterno-mastoïdien.

Les foyers suppurés sont tapissés de fongosités, plus ou moins abondantes ; l'os sous-jacent est frappé d'ostéite, et parfois, à la suite de la destruction de la paroi osseuse par le processus inflammatoire, la dure-mère et le sinus latéral peuvent être mis à nu. Le pus contenu dans ces cavités est le plus souvent mal lié, grumeleux, fétide et contient de petits séquestres.

Parfois, lorsque les lésions sont parvenues à un stade avancé de leur évolution, on assiste à l'apparition dans la cavité suppurée de productions épidermiques nacrées, constituant ce qu'on appelle un ***cholestéatome***. C'est une masse ovoïde ou arrondie, blanc nacré, remplissant les cavités mastoïdiennes agrandies, provoquant autour d'elle un travail de raréfaction osseuse, qui aboutit à la perforation et à la mise à nu de la dure-mère et du sinus latéral.

SYMPTOMES. — Au point de vue clinique, il faut distinguer deux catégories de faits, ceux où la mastoïdite chronique évolue avec une fistule et ceux où il n'existe pas de fistule et où la mastoïdite est latente.

Mastoïdite fistuleuse. — Rien à dire des fistules siégeant à la face externe de la mastoïde, dont le diagnostic est évident et dont l'exploration est facile au stylet. Mais il n'en est plus de même lorsque la fistule s'ouvre sur la paroi postérieure du conduit auditif et surtout profondément au voisinage du tympan ; l'orifice fistuleux a besoin alors d'être recherché avec soin ; l'examen du conduit auditif peut révéler l'existence d'un écoulement purulent par l'orifice fistuleux, la présence d'une granulation au niveau de la fistule ou permettre l'introduction d'un stylet jusque dans les cavités osseuses suppurées. Plus difficile encore est le diagnostic lorsque la fistule consécutive à une mastoïdite de Bezold devenue chronique siège en un point du cou éloigné de la mastoïde, car on peut songer alors aux fistules d'origine tuberculeuse, si fréquentes dans cette région. Il faut s'appuyer, pour établir le diagnostic, sur les commémoratifs, sur l'existence d'une otorrhée ancienne et parfois sur les résultats d'une exploration du trajet qui conduit sur la face interne de la mastoïde, comme chez une malade de Luc.

Mastoïdite non fistuleuse. — Cette forme de la mastoïdite chronique que Luc désigne sous le nom de *mastoïdite latente*, à cause de son évolution torpide, est remarquable par l'absence de réaction générale et de réaction locale du côté de la mastoïde (pas de douleur à la pression, pas de rougeur, pas de gonflement) : l'unique symptôme consiste en une otorrhée rebelle aux moyens thérapeutiques ordinaires. On songera à l'existence de la mastoïdite lorsque l'écoulement purulent persiste, abondant, fétide, alors qu'on a procédé à un nettoyage soigné

de la caisse et que les osselets ont été enlevés, lorsque les fongosités ont tendance à se reproduire dans la région de l'aditus et qu'on voit le pus provenir de la même région; lorsque, après nettoyage de la caisse, on parvient à aspirer du pus qui vient de l'aditus; lorsque l'exploration faite avec un stylet coudé révèle une carie des parois de l'aditus.

Chez certains sujets où il y a ostéosclérose, où la mastoïde est formée d'un tissu osseux éburné, on peut observer des *névralgies rebelles* et *persistantes*, sans qu'il y ait aucune modification extérieure dans la région de la mastoïde.

COMPLICATIONS. — Mais l'évolution torpide de la mastoïdite peut être interrompue brusquement par l'apparition de complications. Si à un moment donné des fongosités viennent oblitérer l'aditus, il y a *rétention du pus* dans la mastoïde; on voit alors éclater les signes d'une mastoïdite aiguë qui se greffe sur la mastoïdite chronique et peut aboutir à la production d'un abcès sous-périosté, si la paroi mastoïdienne externe n'est pas trop épaisse, et, dans le cas contraire, à l'envahissement plus ou moins tardif de l'espace sous-dure-mérien et à des *complications intracraniennes*.

Ces complications intracraniennes peuvent, indépendamment de toute mastoïdite aiguë, survenir d'une façon insidieuse au cours de la mastoïdite chronique; elles sont la conséquence de la destruction de la paroi osseuse par le travail progressif de l'ostéite et de la mise à nu de la dure-mère.

La *paralysie faciale* peut être également observée comme complication de la mastoïdite chronique. Cette complication s'explique du reste par les connexions que présente le nerf facial en particulier avec le plancher de l'aditus; elle est ou bien la conséquence d'une destruction du nerf par la suppuration, ou bien le résultat d'une compression du nerf par des fongosités ou un séquestre. Parfois on n'observe pas une paralysie complète du nerf, mais une simple parésie des muscles de la face.

Exceptionnellement on a observé la *contracture* du nerf facial à la suite d'une irritation causée par un petit séquestre mastoïdien. Barbarin en a rapporté dans sa thèse une observation due à Gérard-Marchant. Les premiers phénomènes de contracture ont débuté par des contractions rapides et intermittentes, qui faisaient grimacer le côté droit de la face. Ces contractions sont devenues plus fréquentes, plus persistantes et ont abouti à la contracture permanente. Les traits de la face étaient déviés fortement vers le nerf malade.

PRONOSTIC. — On voit, d'après ce qui précède, que le pronostic de la mastoïdite chronique est grave; il faut donc s'attacher à dépister son existence et à la traiter comme il convient. C'est surtout chez les sujets dont l'apophyse est éburnée et l'antre petit et

profond que le pronostic est grave et aussi dans les cas où il existe un cholestéatome, parce que alors surtout le travail de destruction osseuse est rapide et que les complications intracraniennes sont fréquentes.

TRAITEMENT. — ***Indications thérapeutiques.*** — L'indication est formelle en cas de mastoïdite chronique, et surtout lorsqu'un traitement otologique bien dirigé a échoué, l'intervention chirurgicale s'impose ; à plus forte raison, elle est urgente s'il existe des accidents de mastoïdite aiguë, des symptômes de complication cranio-encéphalique, de la paralysie faciale qui est souvent l'indice d'une complication endocranienne, des manifestations de suppuration labyrinthique (surdité brusque, vomissements, bourdonnements, vertige, etc.).

La seule contre-indication peut être tirée de la gravité de l'état général, en particulier chez des sujets tuberculeux.

La trépanation simple de la mastoïde peut suffire dans certains cas d'ostéosclérose avec névralgie ou lorsque la suppuration est limitée à la mastoïde, que le pus s'écoule au dehors par une fistule et que la suppuration tympanique est tarie depuis un temps variable. Mais, lorsque les lésions, cause de la suppuration, s'étendent non seulement à l'antre, mais aussi à la caisse, il faut recourir à l'***évidement pétro-mastoïdien.***

Le but de l'opération est, en faisant sauter la paroi postérieure du conduit auditif, de transformer la caisse, l'aditus et l'apophyse en une seule cavité, qu'il sera plus facile de surveiller et d'épidermiser.

Chez le nourrisson, A. Broca estime que les indications de l'évidement sont rares ; la caisse suppure depuis quelques semaines seulement, et il suffit souvent de trépaner sans recourir à l'évidement pour guérir la mastoïdite. Il faut essayer de conserver l'appareil de transmission des sons à un enfant ; il sera toujours temps de recourir plus tard à l'évidement.

Technique opératoire. — Pour faire communiquer l'antre et la caisse, on peut avoir recours à trois procédés opératoires, le PROCÉDÉ DE SCHWARTZE, qui utilise la voie mastoïdienne, c'est celui qui est le plus souvent employé, auquel j'ai toujours eu recours, et que je décrirai ; le PROCÉDÉ DE STACKE, qui suit la voie de la caisse ; le PROCÉDÉ DE WOLF, qui suit la voie du conduit.

PROCÉDÉ DE SCHWARTZE (*voie mastoïdienne*). — On ajoutera aux instruments qui servent pour la mastoïdite aiguë la *protecteur de Stacke* (fig. 115), et l'on aura soin que l'éclairage du champ opératoire soit parfait.

L'opération comprend les temps suivants :

1° Incision des parties molles dans le sillon rétro-auriculaire ; décollement du pavillon et du conduit auditif membraneux avec la

rugine jusqu'au tympan; section du conduit auditif membraneux avec le bistouri au voisinage du tympan; réclinaison en avant du pavillon et du conduit décollés; mise en évidence des points de repère qui vont servir pour la trépanation de la mastoïde;

2° Ouverture de l'antre par la trépanation mastoïdienne faite au lieu d'élection; parfois cette ouverture est difficile si l'apophyse est scléreuse. Si on ne trouve pas l'antre, il faut abandonner la mastoïde et trépaner en pleine épine de Henle;

Fig. 115. — Protecteur de Stacke.

3° Résection de la paroi postérieure du conduit auditif osseux. Dans ce temps de l'opération, il faut éviter de blesser le facial et le canal demi-circulaire transverse. C'est dans ce but qu'on introduira le protecteur de Stacke, le bec dirigé dans l'aditus, et en contact avec la face externe, ainsi que l'indique la figure 116. On fait alors la résection de la paroi postérieure du conduit en forme de coin avec la gouge. Il faut éviter de se porter dans la moitié inférieure de la paroi postérieure du conduit pour ne pas blesser le facial;

4° Résection du mur de la logette qui sépare le toit de la caisse de la paroi supérieure du conduit, en se servant toujours du protecteur de Stacke, et ouverture de l'attique. La paroi supérieure du conduit et le toit de la caisse deviennent presque de même niveau. La partie inférieure de la paroi postérieure du conduit auditif osseux est aplanie, arrondie, mais il faut se souvenir qu'elle surplombe le facial;

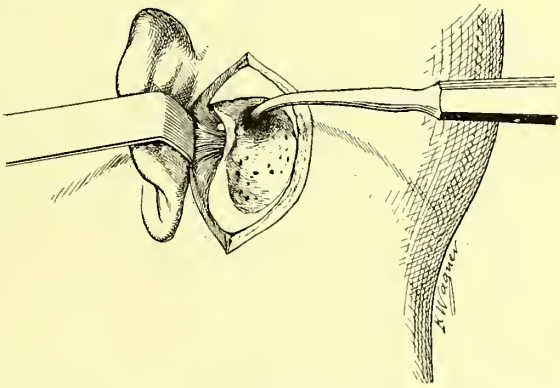

Fig. 116. — Résection de la paroi postérieure du conduit auditif osseux. — Le protecteur de Stacke est mis en place, le bec dirigé dans l'aditus, et protège le canal demi-circulaire transverse (imitée de G. Laurens).

5° Curettage de la cavité opératoire, ablation de toutes les fongosités, du cholestéatome lorsqu'il existe, extraction des osselets à la curette, grattage des points d'ostéite de la cavité, mise à nu des trajets fistuleux; la cavité évidée doit être uniformément lisse, sans diverticule, pour faciliter son épidermisation;

6° Traitement du conduit auditif et de la brèche mastoïdienne. Il existe à ce point de vue trois modes opératoires :

Le premier, qui est le plus simple, conserve intégralement le conduit auditif membraneux; ce conduit est tamponné avec une mèche pour éviter son rétrécissement et la brèche mastoïdienne tamponnée également.

Le deuxième consiste à réséquer la paroi postérieure du conduit auditif et à fermer immédiatement par des sutures la plaie rétro-auriculaire : les pansements et la surveillance de la plaie se font par le conduit. Bien entendu, ce procédé est inapplicable si la cavité est très grande.

Le troisième consiste en des procédés autoplastiques destinés à faciliter la cicatrisation de la cavité opératoire. « On taille, aux dépens de la paroi postérieure du conduit membraneux, des lambeaux dont le bord libre, rabattu sur la surface osseuse, s'y greffe et, tout en réduisant la surface à épidermiser, constitue une amorce à l'épidermisation de la brèche » (G. Laurens). Parmi ces procédés autoplastiques, on peut citer ceux de Stacke, Körner, Pause, etc.

Procédés de Stacke et de Wolff. — Le procédé de Schwartze consiste, en somme, à ouvrir l'antre par trépanation de l'apophyse et à supprimer la paroi postérieure du conduit auditif pour atteindre la caisse. Mais, lorsque l'antre est trop profond et qu'on ne le trouve pas, ou que le sinus latéral trop rapproché de la paroi postérieure du conduit auditif gêne la manœuvre opératoire, il y a intérêt à se servir du procédé de Stacke. L'opération est faite alors en sens inverse du procédé de Schwartze, c'est-à-dire de la caisse (voie de la caisse) vers l'antre à travers l'aditus. On peut encore recourir en pareil cas au procédé de Wolff, qui ne diffère de celui de Schwartze que dans le moyen de découvrir l'antre. L'antre est recherché par la trépanation de la partie postéro-supérieure du conduit auditif, au niveau de l'épine de Henle; la gouge taille l'os comme si l'on voulait agrandir le conduit auditif en haut et en arrière. Lorsque l'antre est ouvert, on introduit le protecteur de Stacke vers la caisse, et on enlève la paroi externe de l'aditus.

Accidents opératoires. — Au cours de l'opération, on peut ouvrir la dure-mère, blesser le sinus latéral, le labyrinthe, le facial, d'où le précepte de surveiller la face du malade, au cours de l'opération, pour y surprendre les moindres secousses provoquées par le contact des instruments.

Pansement. — Après avoir assuré une hémostase parfaite, il reste à tamponner la brèche créée par l'évidement; les mèches seront introduites par le conduit, si on décide de fermer la plaie rétro-auriculaire; si celle-ci doit rester ouverte, le tamponnement sera fait par l'orifice mastoïdien.

On a beaucoup écrit sur la question des *pansements consécutifs* à

l'opération ; or il est un point sur lequel tous sont d'accord, c'est la nécessité de faire les pansements très méthodiques et de surveiller attentivement la cicatrisation de la plaie; mais les avis sont partagés sur les méthodes de pansement à appliquer. Ces méthodes sont au nombre de deux : l'une poursuit le comblement de la cavité opératoire par des bourgeons charnus et du tissu fibreux; le tamponnement de la cavité opératoire est alors rapidement abandonné ; dans l'autre, on lutte continuellement contre l'exubérance des bourgeons charnus par un tamponnement méthodique non serré et par des cautérisations; on cherche à épidermiser toute la brèche osseuse et à la cicatriser à plat. Cette manière de faire lente était classique jusqu'à nos jours; on tend à lui substituer actuellement la première méthode, surtout lorsque la cavité mastoïdienne a été bien curettée, qu'il ne reste pas de points osseux ou fongueux suspects ; cette méthode a pour avantage la rapidité de la guérison.

Résultats opératoires. — L'évidement pétro-mastoïdien est une opération certainement plus grave que la simple trépanation mastoïdienne; mais les résultats qu'il peut fournir sont des plus encourageants.

La guérison est plus ou moins rapide; elle peut être obtenue dans un délai de cinq à six semaines par la méthode des pansements sans tamponnement, et lorsqu'on a recours au pansement classique en un espace de trois mois en moyenne; mais parfois elle se fait attendre jusqu'à douze et quinze mois. Il faut, pour qu'il y ait réellement guérison, que la cavité soit épidermisée dans sa totalité. Généralement l'ouïe n'a pas subi de modification ; quelquefois elle est améliorée, rarement diminuée. Au point de vue esthétique, la cicatrice peut être linéaire si la plaie mastoïdienne s'est réunie par première intention ; mais parfois il persiste en arrière de la mastoïde une dépression en forme d'entonnoir, assez accentuée et disgracieuse, qu'on peut être amené à fermer par une autoplastie secondaire.

Rarement on observe des *récidives*, qui sont dues : soit à la repullulation d'un cholestéatome, soit à un foyer d'ostéite non guéri, soit à la réinfection de la cavité par la trompe ; on peut être conduit à refaire en pareil cas une opération partielle.

II. — LÉSIONS DES PAROIS OSSEUSES DES CAVITÉS DE L'OREILLE MOYENNE.

CARIE ET SÉQUESTRES.

En étudiant, dans les chapitres précédents, les mastoïdites, j'ai insisté sur les lésions de carie et sur l'existence des séquestres qui peuvent se produire au niveau de la mastoïde ; nous verrons, d'autre part, à propos des complications intracraniennes des otites, le rôle

considérable qu'il faut attribuer dans leur pathogénie aux lésions osseuses des parois de l'oreille moyenne. Il importe donc de consacrer un chapitre spécial à l'étude des lésions osseuses qui peuvent compliquer les otites moyennes suppurées. Ces lésions osseuses s'observent au cours des suppurations aiguës et surtout chroniques, principalement lorsque celles-ci compliquent la rougeole, la scarlatine, la tuberculose ou le diabète. La rétention du pus dans les cavités de l'oreille favorise au plus haut point leur apparition. On conçoit, d'autre part, que les lésions de la muqueuse se transmettent d'autant plus facilement à l'os que la muqueuse de la caisse constitue en même temps le périoste de l'oreille moyenne (G. Laurens). L'ostéite peut atteindre les diverses parties constituantes du rocher ou la chaîne des osselets isolément.

Le mode de production des lésions est le suivant : la muqueuse de la caisse est infiltrée de petites cellules constituant un tissu de granulation qui envahit les couches superficielles de l'os, lesquelles se nécrosent et s'exfolient : d'autre part, les petites cellules s'avancent dans la profondeur en suivant les gaines conjonctives périvasculaires et de là envahissent les lames osseuses environnantes provoquant les mêmes lésions que dans les couches superficielles de l'os. Que la nécrose soit microscopique, qu'elle aboutisse à la production d'une poussière osseuse, et nous aurons la carie ; qu'elle aboutisse au contraire à la nécrose en masse d'un bloc osseux plus ou moins volumineux, et nous assisterons à la formation d'un séquestre. Les séquestres se produisent le plus souvent au niveau de la paroi externe de l'antre, mais on peut les rencontrer en d'autres points; ils sont parfois très volumineux, on a vu des séquestres de la mastoïde presque tout entière, du limaçon en totalité ou en partie, et même de la totalité du rocher. Presque toujours le séquestre est libre dans une cavité produite par la carie des parties avoisinantes.

Au contact de l'os nécrosé, l'os sain subit une réaction de voisinage, provoquant soit l'hyperostose, soit l'éburnation de l'os. Cet état spécial de l'os sain crée plutôt une complication, car, en obturant l'antre, en condensant la corticale externe de l'apophyse, il empêche le pus d'évoluer vers l'extérieur, et celui-ci peut alors provoquer des complications graves du côté de l'encéphale.

Dans certains cas, enfin, le processus d'hyperostose ou d'éburnation a succédé directement à l'infection de la muqueuse, sans qu'il y ait trace de carie osseuse.

L'évolution clinique de la carie est très variable, suivant que la carie frappe isolément les osselets, auquel cas la marche des accidents est plus lente et le pronostic moins sérieux, ou qu'elle atteint le rocher, la mastoïde, cas où le pronostic est grave et où l'évolution peut être rapide. Il y a lieu de suspecter la carie chez les sujets atteints d'otite qui ont de la fièvre, des douleurs, un écoulement

purulent abondant, fétide, sanguinolent, dont la caisse est bourrée de productions polypeuses ; chez ceux qui ont une paralysie faciale ; ceux enfin qui ont des trajets fistuleux para-auriculaires ; un stylet introduit dans ces fistules ou à travers le conduit auditif peut révéler l'existence de l'os dénudé ou la présence d'un séquestre mobile.

En cas de carie isolée des osselets, le siège de la perforation tympanique peut indiquer le point de l'osselet qui est carié.

On s'efforcera de prévenir l'éclosion de la carie en traitant l'otite comme il convient. Dans le cas de vieille otite chronique avec carie au début, il faut s'efforcer de modifier les lésions de la muqueuse par des lavages, par l'ablation des polypes, par le curettage des fongosités et des points cariés facilement accessibles, par les cautérisations à la teinture d'iode et au chlorure de zinc ; au traitement local, on associera le traitement général. Quelquefois ces soins médicaux suffiront à amener la guérison d'une carie limitée. Dans le cas contraire, si les osselets sont seuls atteints, il faudra se décider à en faire l'ablation, et, si l'on est en présence d'une carie étendue des parois de la caisse, de l'antre, de la mastoïde, il faudra recourir à l'évidement pétro-mastoïdien. Enfin, tout à fait exceptionnellement, on pourrait être conduit, dans les caries diffuses généralisées intéressant la mastoïde, la caisse et le labyrinthe, à faire la *résection totale du rocher*. Chaput a donné de cette opération une technique réglée ; « elle consiste essentiellement, dit-il, à détruire les parois du conduit auditif et de la caisse dans toute leur épaisseur, en attaquant successivement les parois supérieure, antérieure, postérieure et inférieure. On fait ensuite la curage de l'oreille moyenne avec la curette tranchante ; enfin on attaque la paroi labyrinthique avec la gouge et le maillet. On arrive ainsi à ne laisser persister du rocher que son sommet, qu'il est difficile d'enlever complètement, en raison de la carotide interne. Si cette dernière portion était nécrosée, on l'enlèverait assez facilement, malgré la présence de l'artère, les séquestres étant d'ordinaire facilement mobilisables ». Bien entendu le facial est presque toujours sacrifié, mais n'est-il pas déjà détruit le plus souvent du fait de la nécrose labyrinthique.

III. — COMPLICATIONS INTRACRANIENNES DES OTITES.

Sous ce titre, je décrirai : la méningite séreuse, la méningite purulente, les abcès du cerveau et du cervelet, la phlébite des sinus craniens.

Ces complications, qui sont les plus graves qu'on puisse observer au cours des otites, se rencontrent *surtout* dans l'otorrhée chronique et plus rarement dans les otites aiguës suppurées, consécutivement à la rétention du pus dans la caisse et parfois aussi à la suite de traumatismes.

En ce qui concerne les voies de propagation de l'infection otique aux parties voisines, tantôt l'infection partie de la caisse s'est propagée à l'os sous-jacent, provoquant de la carie osseuse, puis de proche en proche à la face externe de la dure-mère, où elle détermine la formation d'un abcès extradural renfermant du pus et des fongosités, enfin à la dure-mère elle-même et à sa face interne, créant un foyer de pachyméningite interne, d'où l'inflammation peut gagner la substance nerveuse, les méninges, les sinus voisins; tantôt l'inflammation se propage, sans que la paroi osseuse soit atteinte, par l'intermédiaire des communications vasculaires qui existent entre la circulation de l'oreille et celle des méninges, ou directement à travers les déhiscences que présente le toit de la caisse et au niveau desquelles la muqueuse de la caisse et la dure-mère sont en contact immédiat, ou encore par l'intermédiaire des canaux dont le rocher est creusé; en effet, la phlegmasie de la caisse peut atteindre le labyrinthe après ulcération des fenêtres ronde ou ovale, ou à la suite d'une nécrose de la paroi labyrinthique, et du labyrinthe gagner, à travers la lame criblée, le prolongement arachnoïdien qui accompagne le nerf auditif dans le conduit auditif interne (Jansen); de même l'inflammation de la caisse peut, à travers la paroi du canal de Fallope, se propager au nerf facial et, sous forme de périnévrite, gagner le trou auditif interne, où elle est transmise au prolongement méningé.

D'une façon générale, et sans entrer en ce moment dans de plus amples détails, il faut savoir que le diagnostic des diverses complications intracraniennes des otites est parfois extrêmement délicat : d'abord parce que, au cours d'une otite chronique, certaines affections à forme cérébrale peuvent se produire, qui n'ont aucun rapport avec l'otite, et qu'il faut savoir distinguer des complications intracraniennes : ensuite parce que ces complications sont parfois très difficiles à différencier entre elles et à différencier avec la mastoïdite simple. Aussi verrons-nous bientôt qu'il est un principe dont il ne faut jamais se départir dans le traitement des complications des otites : il consiste à commencer toujours l'acte opératoire par la trépanation de la mastoïde, l'ouverture de l'antre, le nettoyage et le drainage de la caisse, quitte à attendre pendant quelques jours le résultat de cette première intervention dans les cas douteux, et à agir plus profondément dans une intervention secondaire, si les circonstances l'exigent.

1° MÉNINGITES.

Il faut actuellement en décrire deux formes : la méningite séreuse et la méningite purulente.

A. **Méningite séreuse.** — **ÉTIOLOGIE.** — Bien connue surtout

à l'étranger, cette forme de la méningite est particulièrement fréquente chez l'enfant. Elle survient au cours de l'otorrhée chronique et surtout des suppurations labyrinthiques (G. Laurence).

ANATOMIE PATHOLOGIQUE. — Au point de vue anatomique, elle est caractérisée par l'accumulation du liquide céphalo-rachidien dans les espaces sous-arachnoïdiens, par l'hydropisie des ventricules, avec anémie, pâleur et œdème du cerveau. Au point de vue pathogénique, deux théories sont en présence : pour les uns, elle serait la conséquence d'une infection méningée à son début ; pour d'autres, il s'agirait de troubles vaso-moteurs caractérisés par la dilatation des vaisseaux sanguins méningés et l'hypersécrétion du liquide céphalo-rachidien.

SYMPTOMES. — La méningite séreuse a une évolution généralement bruyante; elle s'accompagne de symptômes de compression cérébrale et de phénomènes d'excitation corticale : céphalée intense, vertiges, nausées, raideur de la nuque, troubles convulsifs et paralytiques, pouls ralenti et parfois coma, œdème de la papille ; si l'on pratique la ponction lombaire, on voit s'écouler du liquide céphalo-rachidien clair, en abondance et sous forte pression. Généralement la fièvre est peu élevée.

DIAGNOSTIC. — Le diagnostic est le plus souvent hésitant ; on songe à un abcès du cerveau, et c'est au cours de l'intervention chirurgicale, en enfonçant le trocart dans la substance cérébrale à la recherche de l'abcès, qu'on voit s'échapper, au lieu du pus, du liquide céphalo-rachidien clair et sous forte pression.

TRAITEMENT. — La méningite séreuse, abandonnée à elle-même, se termine par la mort ; elle offre au contraire de grandes chances de guérison, lorsqu'on applique un traitement décompressif.

On commence par faire en même temps la PONCTION LOMBAIRE et la TRÉPANATION DE LA MASTOÏDE ET DE LA CAISSE avec mise à nu, exploration et incision de la dure-mère au besoin. On assurera ainsi le drainage de la cavité méningée par la double voie : cranienne et rachidienne (G. Laurence). La ponction lombaire pourra être répétée plusieurs fois ; à chaque séance, on pourra retirer de 50 à 80 grammes de liquide chez l'adulte, de 15 à 20 grammes chez l'enfant.

En cas d'échec de ces méthodes, on aura recours à la PONCTION DU VENTRICULE LATÉRAL ou, comme certains auteurs l'ont proposé, à l'OUVERTURE DE L'ESPACE SOUS-ARACHNOÏDIEN. Pour la ponction du ventricule latéral, Poirier conseille d'appliquer une couronne de trépan à 3 centimètres au-dessous du conduit auditif externe chez l'enfant, à 4 centimètres chez l'adulte, de mettre à découvert la deuxième

circonvolution temporo-sphénoïdale et, sur son sommet, d'enfoncer bien perpendiculairement à la surface de l'écorce, jusqu'à une profondeur de 4 centimètres, un trocart assez fin.

En cas d'évidement pétro-mastoïdien préalable, on pourrait utiliser la voie sus-antrale pour pratiquer la ponction.

B. **Méningite purulente. — ÉTIOLOGIE.** — La méningite purulente peut être *primitive*; j'ai indiqué précédemment quelles sont les voies par lesquelles l'infection peut se propager alors aux méninges; je n'y reviens pas. D'autres fois, elle est *secondaire* à une phlébite des sinus, à la rupture d'un abcès cérébral ou à l'ouverture d'un abcès extradural dans la cavité arachnoïdienne.

D'après Körner, la méningite prise isolément serait moins fréquente que l'abcès cérébral et la phlébite des sinus; sur 115 observations d'otites suppurées compliquées, il signale 43 cas d'abcès encéphaliques, 41 cas de phlébite des sinus et 31 cas de méningite. La méningite est plus fréquente à droite qu'à gauche et chez l'homme que chez la femme.

ANATOMIE PATHOLOGIQUE. — Au point de vue anatomique, il importe de distinguer des méningites localisées et des méningites généralisées. Les premières peuvent être localisées à l'étage moyen du crâne ou à l'étage postérieur cérébelleux; elles forment alors de véritables abcès méningiens compris entre les faces du rocher et les parties voisines des centres nerveux. Séparés des parties voisines par des adhérences plus ou moins solides, ces abcès sont une menace constante de généralisation aux méninges. Dans le cas de méningite purulente généralisée, on trouve le cerveau recouvert de la pie-mère, rouge, congestionné, ramolli dans sa couche la plus superficielle, enveloppé par des fausses membranes purulentes et par un liquide plus ou moins louche, qui occupe l'espace sous-arachnoïdien. Le même liquide purulent se retrouve dans les ventricules et dans le canal rachidien. Ces lésions sont d'abord limitées au voisinage de l'oreille malade; puis elles s'étendent parfois avec une grande rapidité, tout en restant prédominantes au niveau de la base du cerveau et du cervelet.

SYMPTOMES. — Le début de la méningite s'annonce souvent par un frisson violent, qui peut se répéter par la suite, bientôt suivi d'une fièvre intense, oscillant entre 39 et 40°, continue, avec de faibles rémissions. En même temps apparaît une céphalée d'abord localisée, puis bientôt généralisée, souvent intolérable, avec photophobie, nausées, vomissements bilieux répétés, vertiges, constipation opiniâtre. Ces symptômes peuvent s'accompagner d'autres signes qui sont en rapport avec la localisation initiale des lésions méningées;

si la méningite s'est développée primitivement au niveau du toit de la caisse, elle a vite fait de retentir sur les nerfs de la base du crâne, d'où paralysies oculaires et modifications pupillaires ; si la localisation primitive s'est faite au niveau de l'étage postérieur du crâne, on constate de la raideur de la nuque, des troubles de la respiration et du pouls. Mais les lésions ne tardent pas à diffuser, et le tableau clinique se complète : le malade passe d'abord par une phase où dominent les symptômes d'irritation (délire, convulsions, hyperesthésies, rétraction du ventre en bateau, rétrécissement pupillaire), à laquelle succède une période de paralysies (déviation conjuguée des yeux, nystagmus, dilatation inégale des pupilles, paralysie faciale, hémiplégie, paralysie des sphincters avec incontinence d'urine et des matières); à ces différents troubles, il faut ajouter l'œdème de la papille, les irrégularités du pouls et de la respiration, la respiration de Cheyne-Stokes, les cris hydrencéphaliques, la raie méningitique, etc. Aux phénomènes délirants, succède généralement une période de somnolence qui conduit peu à peu le malade vers le coma.

Cet ensemble symptomatique évolue avec une intensité et une rapidité plus ou moins grandes, d'où des forme suraiguës, aiguës, qui mènent rapidement à la mort et des formes subaiguës à évolution plus lente, susceptibles de guérison.

DIAGNOSTIC. — Le *diagnostic* de la méningite doit être fait avec les AUTRES COMPLICATIONS INTRACRANIENNES DES OTITES, dont j'étudierai les caractères cliniques dans les chapitres suivants ; je n'y insiste donc pas. Je me contenterai de faire remarquer ici que, dans certains cas où le foyer de méningite suppurée est localisé, le diagnostic avec l'ABCÈS DU CERVEAU est impossible. Mais qu'importe après tout, puisque dans les deux cas le traitement est le même. Chez un sujet atteint d'otite, des accidents de MÉNINGITE TUBERCULEUSE ou de MÉNINGITE CÉRÉBRO-SPINALE ÉPIDÉMIQUE peuvent se produire d'une façon indépendante de l'otite ; or il n'est pas toujours facile de savoir en présence de quelle variété de méningite on se trouve. On pensera à la méningite cérébro-spinale épidémique en cas d'épidémie de cette maladie ; on se rappellera également que la raideur de la nuque et l'impossibilité d'empêcher le malade de fléchir les genoux quand on l'assied (signe de Kernig) se rencontrent plus fréquemment dans la méningite cérébro-spinale que dans les autres formes de la méningite.

La méningite tuberculeuse peut prêter d'autant plus à confusion que parfois l'otite est de nature tuberculeuse et susceptible de se compliquer d'une méningite de même nature ; en général, la marche de la méningite tuberculeuse est plus traînante, ses symptômes sont d'emblée plus diffus ; l'examen du fond de l'œil révèle parfois l'existence de tubercules dans la choroïde, et la ponction lombaire permet

quelquefois de constater l'existence du bacille de Koch dans le liquide céphalo-rachidien.

Dans certains cas, le diagnostic est très difficile entre la méningite et certains ACCIDENTS PSEUDO-MÉNINGITIQUES qu'on a décrits encore sous le nom de MÉNINGISME, qui surviennent au cours de l'évolution d'une otite ou d'une mastoïdite, et dont le tableau clinique offre parfois une grande ressemblance avec celui de la méningite vraie. Ces accidents, observés surtout chez les enfants, semblent devoir être attribués, par analogie avec ce qui se passe au voisinage d'autres foyers infectés, à des phénomènes de congestion septique, d'infiltration, d'œdème se développant au contact d'une oreille moyenne infectée. Ces accidents de réaction méningée ont ceci de remarquable, c'est qu'ils cèdent à une simple paracentèse du tympan ou à la désinfection des cavités de l'oreille par la trépanation de la mastoïde avec ouverture large des cellules mastoïdiennes et de la caisse. Ces opérations constituent en pareil cas les meilleurs moyens de diagnostic et de traitement à la fois.

Dans tous les cas où le diagnostic de la méningite est douteux, il faut sans hésiter recourir actuellement à la PONCTION LOMBAIRE. Elle nous fournira d'utiles renseignements sur l'aspect du liquide céphalo-rachidien, sur sa constitution chimique et bactériologique. Le liquide retiré est le plus souvent trouble, variant comme coloration depuis le jaune verdâtre jusqu'à la purulence franche. La pression du liquide est généralement assez élevée. Le liquide contient plus d'albumine qu'à l'état normal. On y constate une polynucléose intense et fréquemment des microbes (streptocoques, staphylocoques, pneumocoques, etc.). La présence des microorganismes est moins fréquente et moins constante que celle des polynucléaires ; et assez souvent, bien que contenant manifestement des microbes visibles à l'examen sur lames, le liquide ne cultive pas et ne donne que des résultats négatifs, si on tente l'inoculation aux animaux (Wicart) (1). Il semble que la polynucléose du liquide céphalo-rachidien s'observe dans les méningites localisées comme dans les méningites diffuses. Dans certains cas, le liquide peut se montrer clair alors qu'il existe de la méningite; mais, en centrifugeant le liquide, il se forme un léger culot dans lequel on peut trouver des polynucléaires et des microbes.

L'*examen du sang* dans la méningite donne des résultats différents suivant que la méningite est circonscrite ou diffuse. La méningite circonscrite donnerait lieu à une leucocytose de 20000 à 25000 globules blancs avec 94 p. 100 de polynucléaires en moyenne, tandis qu'une méningite généralisée donnerait une leucocytose de 35 à 40

(1) WICART, Les abcès du lobe sphéno-temporal du cerveau d'origine otique *Thèse de Paris*, 1906, n° 361.

et même 50000 à 60000 globules, avec 92 à 95 p. 100 de polynucléaires (Wicart).

TRAITEMENT. — De toutes les complications intracraniennes des otites, la plus grave est certainement la méningite; cependant il semble que, lorsque les lésions sont encore localisées au voisinage de l'oreille malade, lorsque l'infection est combattue avant sa diffusion, ou encore dans les formes subaiguës, il soit possible d'obtenir des guérisons par le traitement chirurgical. Mais, pour affirmer qu'il y a eu guérison d'une méningite purulente à proprement parler et non simplement d'accidents de méningisme, il faut que le liquide céphalo-rachidien fourni par la ponction lombaire soit trouble et contienne des microbes et des leucocytes polynucléaires, ou encore qu'on ait constaté, après ouverture de la dure-mère, l'existence d'une nappe purulente à la surface des circonvolutions. Or il est certain aujourd'hui que la guérison chirurgicale de la méningite a été obtenue dans quelques cas. Des observations ont été rapportées par Mac Ewen l'un des premiers, par Luc, Broca, Laurens, Gradenigo, etc. Aussi est-il toujours indiqué d'opérer un malade atteint de méningite, étant donné surtout que l'opération n'aggrave pas le pronostic et que de temps à autre des succès sont possibles.

La conduite à tenir est la suivante, lorsque la nature de la méningite est bien établie : il faut avant tout *supprimer la rétention de pus* qui est la cause de tous les accidents, et, dans ce but, si l'on est en présence d'une otite aiguë, on fera la paracentèse du tympan; si l'otite est chronique, on mettra largement à nu la caisse, l'antre et les cellules mastoïdiennes ; puis on ouvrira les loges cérébrale et cérébelleuse en même temps qu'on dénudera le sinus, de façon à traiter l'abcès extradural, s'il existe.

Cette première opération a guéri dans bien des cas à elle seule les symptômes de la méningite. C'est donc toujours par elle qu'il faut commencer, mais on peut lui adjoindre, comme l'ont fait quelques auteurs, la *ponction lombaire répétée*. Gradenigo (de Turin) a appliqué avec succès la méthode des ponctions lombaires répétées à deux cas de méningite d'origine otique, en la combinant à l'ouverture et à la désinfection du foyer auriculaire. La ponction lombaire a permis de révéler dans le liquide céphalo-rachidien la présence de staphylocoques. Dès la seconde ponction, on pouvait constater par l'inoculation aux animaux que la virulence du liquide céphalo-rachidien avait diminué. Il est difficile de dire quelle est la part qui revient dans la guérison à la ponction ou à la désinfection du foyer auriculaire; il est probable que leurs effets se combinent, la désinfection du foyer osseux évitant de nouvelles inoculations, et la ponction agissant par soustraction d'une partie des germes qui ont envahi l'économie (Gradenigo).

Quoi qu'il en soit, lorsque ces opérations sont restées sans résultat ou lorsqu'au cours de la première opération la dure-mère est apparue en mauvais état, il faut sans tarder inciser les méninges et, si l'on constate un foyer de méningite, en assurer la désinfection aussi parfaite que possible.

G. Laurens a tenté, sans succès, dans deux cas désespérés, les grands lavages cranio-rachidiens, qui furent bien tolérés ; l'eau introduite par un orifice de trépanation sus-antrale ressortait par la voie lombaire ; mais il est à craindre que les adhérences qui unissent entre elles les méninges enflammées ne permettent en pareil cas qu'une désinfection partielle et insuffisante par les lavages.

2° ABCÈS INTRACRANIENS D'ORIGINE OTIQUE.

Je décrirai dans ce chapitre : 1° l'**abcès extradural** ou **sous-dure-mérien** ; 2° l'**abcès encéphalique**, dont il existe deux variétés : l'*abcès du cerveau* et l'*abcès du cervelet*.

1° **Abcès extradural** (1). — **ÉTIOLOGIE**. — Cet abcès constitue la plus fréquente des complications intracraniennes des otites. Il est consécutif à une ostéite, qui reconnaît elle-même pour cause une inflammation propagée des cavités de l'oreille à l'os : il se développe au contact de l'os malade, la dure-mère s'enflamme, se recouvre au niveau de sa face externe de fongosités (pachyméningite externe) et sécrète du pus. Il est exceptionnel que l'abcès extradural se développe loin des lésions osseuses, comme dans un cas de Tuffier où l'abcès siégeait au niveau de la région motrice.

Dans les cas où la collection extradurale est sans communication apparente avec l'oreille, on admet que l'infection s'est faite en suivant les vaisseaux et les nerfs qui traversent le rocher.

ANATOMIE PATHOLOGIQUE. — L'abcès a trois foyers de prédilection : 1° la face profonde de la mastoïde au niveau du sinus latéral; 2° la face postérieure du rocher ; 3° la partie qui répond au toit de la caisse. Abandonné à lui-même, il est rare que l'abcès s'ouvre au dehors à travers la caisse ; le plus souvent, l'inflammation partie de l'abcès extradural gagne la face interne de la dure-mère (pachyméningite interne) et peut provoquer soit de la méningite localisée ou diffuse, selon qu'il existe ou non des adhérences protectrices, soit de la phlébite des sinus, soit un abcès encéphalique.

SYMPTOMES. — Cliniquement, en l'absence de tout symptôme, l'abcès extradural est fréquemment méconnu ; c'est seulement au

(1) Abcès extradure-mériens. Revue générale par Thévenet et Roubier, in *Gazette des hôp.*, n° 1906, 108.

cours de la trépanation mastoïdienne que le chirurgien est conduit de proche en proche sur l'abcès extradural par des fongosités, par une fistule, par un foyer d'ostéite. Cependant l'abcès, atteignant un certain volume, peut révéler sa présence par des signes diffus de compression intracranienne : céphalée, vomissements, vertiges, prostration, ralentissement du pouls, fièvre, névrite optique, etc., ou par des signes d'origine cérébelleuse dans les abcès de la fosse postérieure, auxquels s'ajoutent parfois, surtout chez les enfants, des accidents de réaction méningée pouvant faire songer à une méningite. Mais la ponction lombaire pratiquée en cas d'abcès extradural donne un résultat négatif.

TRAITEMENT. — *Au point de vue thérapeutique*, l'indication est d'évacuer le pus le plus rapidement possible. Or, lorsque le diagnostic de l'abcès est fait au cours de la trépanation de la mastoïde et de la caisse, il n'y a qu'à réséquer séance tenante, quelquefois sur une surface étendue, la portion d'os atteinte de nécrose pour mettre à nu le foyer de l'abcès sous-jacent ; puis le foyer est vidé, nettoyé, débarrassé des fongosités qu'il renferme et tamponné.

Mais l'abcès peut être méconnu même au cours de l'évidement mastoïdien si l'on ne trouve ni foyer de nécrose, ni fistule osseuse ; en pareil cas, si l'état du malade est grave et que l'on craigne l'existence d'un abcès extradural, il faut, dans la même séance que la trépanation mastoïdienne, mettre à nu la dure-mère au niveau de la fosse cérébrale moyenne en faisant sauter le plafond de l'antre, et mettre également à nu le sinus latéral et la loge cérébelleuse en ouvrant la fosse cérébrale postérieure. Si l'état du malade n'exige pas immédiatement cette opération complexe, on peut se contenter d'abord de la trépanation de l'apophyse et de la caisse, tamponner et attendre, pour n'intervenir par l'ouverture des fosses cérébrales moyenne et postérieure que si, au bout de quelques heures, les accidents intracraniens persistent.

2° **Abcès encéphalique.** — Barr, dans sa statistique, a établi que plus de la moitié des abcès encéphaliques étaient imputables à l'oreille. Il n'est pas douteux, en effet, depuis que nous connaissons mieux les maladies de l'oreille, que presque tous les abcès encéphaliques qui n'ont pas une origine traumatique sont la conséquence de suppurations auriculaires. Les anciens médecins avaient déjà signalé la coexistence des suppurations du cerveau et de l'oreille, mais ils faisaient de l'abcès encéphalique la lésion primitive et admettaient que l'otorrhée était la conséquence de l'évacuation de l'abcès par l'oreille. C'est Morgagni qui, le premier, montra que le rôle primitif appartient à l'otite dans la production de l'abcès ; plus tard, Lebert établit d'une façon définitive cette théorie, admise aujourd'hui par tous les auteurs.

ÉTIOLOGIE. — Exceptionnellement, l'abcès encéphalique reconnaît pour cause une otite moyenne aiguë ; presque toujours il a pour origine une otite moyenne chronique avec lésion osseuse des parois de la caisse ; il résulte en effet de la statistique de Jansen (Berlin) que 2650 suppurations aiguës de l'oreille n'ont donné qu'un abcès cérébral, alors que 2 500 otites suppurées chroniques ont fourni six abcès encéphaliques.

Dans certains cas, un traumatisme, une exploration malheureuse, une maladie infectieuse, ont joué le rôle de causes prédisposantes.

L'abcès siège plus souvent à droite qu'à gauche ; d'après Körner, la proportion des abcès encéphaliques à droite serait de 68,5 p. 100 pour les abcès cérébelleux et de 55,6 p. 100 pour les abcès cérébraux. Pour Bezold, Rüdinger, Körner, la fréquence plus grande à droite tient à des différences anatomiques entre le côté droit et le côté gauche ; à droite, la paroi osseuse qui sépare le foyer auriculaire des méninges est plus mince que du côté opposé ; les déchirures spontanées du toit de la caisse sont plus fréquentes ; le plancher de la fosse moyenne du crâne est plus bas : le sinus latéral est plus rapproché des cavités de l'oreille moyenne.

PATHOGÉNIE. — Le plus souvent l'abcès se développe au contact d'un foyer d'ostéite, parfois très limité, de la paroi osseuse des cavités de l'oreille; il se forme un foyer de pachyméningite externe, et du pus se collecte entre la dure-mère et l'os ; puis l'inflammation se propage aux méninges sous-jacentes et au cerveau qui s'abcède.

« Les gaines lymphatiques des nombreux petits vaisseaux sanguins qui pénètrent l'écorce perpendiculairement à sa surface sont en communication directe avec l'espace sous-arachnoïdien et par elles, comme par autant de tubes capillaires, la matière infectieuse traverse facilement le cortex et atteint la substance blanche » (Ballance).

D'autres fois, l'infection se fait à distance par l'intermédiaire des vaisseaux et des lymphatiques.

ANATOMIE PATHOLOGIQUE. — Siège. — Dans la grande majorité des cas, l'abcès siège du même côté que la lésion auriculaire et dans le voisinage immédiat de la lésion osseuse. Il est exceptionnel, en effet, que l'abcès siège dans l'hémisphère cérébral du côté opposé. Par ordre de fréquence, les diverses parties de l'encéphale atteintes sont : le cerveau, le cervelet, la protubérance, le pédoncule cérébral, le quatrième ventricule. Les abcès siégeant en dehors du cerveau et du cervelet sont à peu près négligeables. En ce qui concerne la fréquence comparée des abcès du cerveau et du cervelet, R. Le Fort, Barker admettent qu'on rencontre trois abcès du cerveau pour un du cervelet, et Körner deux pour un. Pour Ballance, au contraire, l'abcès cérébelleux est plus fréquent que l'abcès du lobe temporo-sphénoï-

dal. Dans le cerveau, les abcès occupent surtout le lobe temporal, puis, par ordre de fréquence décroissante, les lobes frontal, occipital, pariétal. Dans le cervelet, l'abcès occupe le plus souvent la partie antérieure de l'organe ; il résulte en effet de la statistique de H. Bourgeois que, sur un total de 83 abcès du cervelet, 52 fois l'abcès était antérieur (tantôt situé au voisinage du sinus, tantôt situé en face du méat auditif), fait important à considérer au point de vue de l'intervention chirurgicale; j'y reviendrai plus tard. Ces abcès cérébelleux, rares avant l'âge de dix ans, sont surtout en relation avec des lésions de l'apophyse mastoïde ou de l'oreille interne, tandis que les abcès cérébraux sont en rapport avec des lésions intéressant le toit de la caisse ou la voûte de l'aditus.

Les connexions de l'abcès avec la paroi malade des cavités de l'oreille sont variables : il est rare que l'abcès soit profondément situé et séparé du foyer causal par une couche plus ou moins épaisse de substance nerveuse ; plus souvent l'abcès est limité du côté de l'écorce par une couche mince et continue de substance nerveuse, qui adhère aux méninges : cette couche nerveuse, même lorsqu'elle paraît saine, est enflammée et ramollie ; enfin il peut y avoir ulcération des méninges et de l'écorce et production d'une fistule allant de l'os malade à la cavité de l'abcès.

Dimensions. — Le volume de l'abcès est très variable et en rapport avec la survie du malade ; on a vu certains abcès qui avaient détruit la presque otalité d'un lobe cérébral ou d'un hémisphère cérébelleux.

Nombre. — Ordinairement l'abcès est unique ; rarement on a rencontré des abcès multiples ; cette multiplicité possible des abcès doit cependant nous conduire à un pronostic réservé.

Caractères du pus. — Le pus des abcès est tantôt crémeux, jaunâtre, tantôt verdâtre, le plus souvent très fétide et renfermant des gaz. Le pus peut être stérile; mais il contient le plus souvent du streptocoque, du staphylocoque, du pneumocoque, des microbes anaérobies, etc.

Structure. — Elle est variable selon que l'on a affaire à un abcès dont l'évolution est aiguë ou chronique.

Dans le premier cas, la cavité de l'abcès est entourée d'une zone enflammée, ramollie, diffuse, qui témoigne de la marche envahissante de l'infection et de la gravité de la lésion. Dans le second cas, qui est le plus fréquent, la cavité de l'abcès est limitée par une membrane d'enkystement quelquefois épaisse, même calcifiée, formée par l'induration inflammatoire du tissu nerveux ; l'existence de cette membrane est favorable au point de vue opératoire, mais il faut bien savoir qu'elle ne constitue pas une barrière absolue à la propagation de l'inflammation et qu'elle ne s'oppose pas à la rupture de l'abcès.

Évolution de l'abcès. — Ses complications. — Abandonné à lui-

même, l'abcès tend à diffuser dans tous les sens ; il est exceptionnel qu'il s'évacue au dehors au niveau du foyer osseux qui en a été le point de départ ; le plus souvent, la collection s'ouvre soit dans la cavité ventriculaire, soit à la surface du cerveau, provoquant la méningite. Parfois aussi on rencontre la thrombo-phlébite des sinus associée à l'abcès.

SYMPTOMES. — Le début de l'abcès est souvent insidieux et, avant l'apparition des symptômes caractéristiques de la période d'état, on assiste à l'évolution d'une période prodromique, qui peut durer de quelques jours à quelques semaines, caractérisée par des douleurs de tête vagues et irrégulières, quelquefois fixes, par un état de langueur et de dépérissement, avec ou sans fièvre. Ces symptômes vagues persistent pendant quelques jours ou quelques semaines, jusqu'au moment où, sous l'influence de l'irritation ou de la compression qu'exerce l'abcès en se développant, on assiste à l'évolution des accidents qui caractérisent la période d'état.

A cette période, les symptômes observés peuvent être classés en trois catégories (Bergmann, A. Broca, Laurence, etc.) : des symptômes généraux de suppuration, des symptômes de compression générale intracranienne et des symptômes de localisation.

1° ***Symptômes de suppuration.*** — S'il est vrai que, dans certains cas, la fièvre peut atteindre 40, 41°, il faut savoir aussi qu'elle peut faire défaut et que même on a signalé exceptionnellement l'hypothermie ; mais le plus souvent la fièvre existe, d'*intensité moyenne*, oscillant autour de 38 à 38°,5, avec exacerbations vespérales. Elle peut s'accompagner, mais moins souvent que dans le cas de phlébite des sinus, de frissons avec transpirations abondantes.

L'état général s'altère, le malade ne mange plus, maigrit rapidement, perd ses forces, tombe dans un état de déchéance caractéristique.

2° ***Symptômes diffus de compression cérébrale.*** — Ces symptômes, dus à l'action compressive exercée par l'abcès sur la masse totale de l'encéphale, sont de deux ordres : des symptômes fonctionnels et des symptômes physiques.

Les symptômes fonctionnels sont : la *céphalée*, qui est un signe précoce et pour ainsi dire constant, qui devient persistante, augmente d'intensité, prend le caractère tantôt d'une douleur lancinante ou térébrante, tantôt d'une douleur constrictive, qui peut être diffuse, mais qui plus souvent est fixe, en rapport avec le siège occupé par l'abcès et peut servir alors au diagnostic de localisation ; toutefois on aurait tort d'accorder au siège de la douleur une importance trop considérable pour le diagnostic de localisation de l'abcès ; on a vu en effet la douleur fixe exister en un point opposé à celui qu'occupait l'abcès. Il en est de même de la douleur réveillée à la pression et à la

percussion du crâne, qui peut être en rapport avec le siège de l'abcès, mais qui, dans certains cas aussi, en est située loin et peut induire en erreur. Toutes les causes susceptibles d'augmenter la pression intracranienne (toux, éternuement, efforts, mouvements de la tête et du cou, etc.) exagèrent la douleur.

La céphalalgie peut s'accompagner de raideur de la nuque, de photophobie, de bourdonnements d'oreille, d'un *état vertigineux* qui empêche le malade de se tenir debout ;

Les *troubles digestifs* caractérisés par la perte de l'appétit, par un état nauséeux continuel, avec vomissements bilieux fréquents et se produisant sans efforts ; par de la constipation ; cependant quelques auteurs ont noté l'exagération de l'appétit avec l'existence d'un abcès ;

Le *ralentissement du pouls*, qui est un des symptômes les plus fréquents et les plus caractéristiques, le pouls pouvant tomber aux environs de 40 pulsations et même plus bas, puisque Toynbee a noté 15 pulsations et Weber 10 seulement ; mais le pouls reste régulier. Toutefois, lorsque les complications terminales apparaissent, le pouls devient rapide et irrégulier. Dès que la compression cérébrale disparaît, par évacuation du contenu de l'abcès, le pouls revient à la normale ; Mac Ewen l'a vu, après évacuation de l'abcès, passer de 40 à 120, puis retomber à 80 ou 90 ;

Les *troubles de la respiration*, qui devient lente et superficielle tout en restant régulière : on a vu parfois le nombre des respirations baisser à 12 et même 8. A la période terminale, les mouvements respiratoires s'accélèrent et deviennent irréguliers :

Les *troubles psychiques*, qui se manifestent tantôt par des phénomènes d'excitation avec délire, tantôt par de l'affaiblissement, de l'indifférence, de la torpeur intellectuelle, le malade comprenant et répondant lentement aux questions qu'on lui pose, de la somnolence qui conduit peu à peu au coma ;

Les *convulsions généralisées*, qu'on observe rarement.

Les symptômes physiques sont fournis par l'examen de l'œil ; ce sont : l'*inégalité pupillaire*, le *strabisme* et l'*œdème de la papille*.

L'œdème de la papille est un signe clinique très important, quand il existe. Oppenheim estime sa fréquence à 30 ou 35 p. 100 des cas. Il est moins fréquent que dans les tumeurs cérébrales et moins intense à cause de la rapidité d'évolution de l'abcès. Le plus souvent l'œdème de la papille est unilatéral, ce qui est un signe distinctif d'avec les tumeurs, mais il peut être bilatéral. L'examen ophtalmoscopique révèle les lésions suivantes : au début, il y a rétrécissement des artères, dilatation des veines, qui deviennent serpentines ; les limites de la papille s'estompent en même temps qu'on note une vascularisation exagérée ; enfin le nerf optique commence à se soulever. Plus tard la papille perd de plus en plus sa transparence, devient grisâtre et forme une saillie en champignon dans l'intérieur de l'œil.

Ces altérations de la papille peuvent aboutir à la névrite optique. En règle, lorsque le pus est évacué et le cerveau décomprimé, les lésions régressent et les troubles de la vue, si ils existaient, disparaissent.

3° ***Symptômes de localisation.*** — Ces symptômes, qu'on décrit encore sous le nom de « symptômes de foyer », sont dus soit à l'irritation, soit à la compression qu'exerce l'abcès en se développant sur les parties voisines de l'encéphale, soit à la lésion directe des centres incriminés, comme dans un cas de Tuffier, où l'abcès siégeait dans la zone motrice, provoquant une monoplégie. Dans la majorité des cas, ils font défaut, mais lorsqu'ils existent, ces signes sont particulièrement importants pour le chirurgien, qui, grâce à la connaissance des localisations cérébrales, sera en mesure de déterminer la situation de l'abcès.

Les symptômes de localisation varient naturellement avec le siège occupé par l'abcès ; or, les abcès d'origine otique se développant le plus souvent au contact du rocher, nous avons surtout à nous occuper ici des signes de localisation des abcès temporo-sphénoïdaux et des abcès du cervelet ; nous dirons cependant quelques mots des signes propres aux abcès du lobe frontal et du lobe occipital.

Les ABCÈS DU LOBE TEMPORO-SPHÉNOÏDAL peuvent s'accompagner de *troubles moteurs.* Tantôt il s'agit de *crises d'épilepsie jacksonienne* provoquées par l'action irritante de l'abcès sur la zone motrice de Rolando ; ces crises sont rares.

Tantôt on est en présence de *troubles paralytiques* des membres ou de la face dus à la compression ou à la destruction de la zone corticale rolandique par un abcès qui se développe en avant, ou de la capsule interne par un abcès qui s'étend vers la profondeur. Ces troubles sont rares également. Les paralysies sont généralement incomplètes ; le plus souvent il s'agit de simples parésies, qui siègent du côté opposé à celui occupé par l'abcès et qui frappent rarement le membre inférieur, dont le centre cortical est le plus éloigné de la base du crâne. L'hémiplégie vraie a cependant été signalée (1). Ordinairement, ces paralysies sont flasques ; quelquefois elles sont associées à de la contracture et à de l'exagération des réflexes. Les paralysies présentent des variations qu'il faut peut-être attribuer à des troubles vaso-moteurs autour de l'abcès.

La déviation de la tête et des yeux, vers l'hémisphère lésé, a été également observée (Jansen et Oppenheim, Jackson). Parmi les troubles moteurs, il faut signaler encore la paralysie de la troisième paire du côté où siège l'abcès sphénoïdal, qui généralement est incomplète et se traduit par du ptosis et de la mydriase et la paralysie de la sixième paire.

(1) DELAUNAY, Abcès cérébraux à forme hémiplégique, *Thèse de Bordeaux*, 1907, n° 108.

Lorsque l'abcès occupe le lobe temporo-sphénoïdal gauche, on peut constater l'existence de *troubles du langage*; une statistique de 44 cas, publiée par Schmiegelow, en donne 23 (soit 52 p. 100, avec aphasies). On a noté l'*aphasie motrice* ou d'expression et l'*aphasie sensorielle* ou de compréhension (cécité verbale, surdité verbale). Avec ce que nous savons actuellement, depuis les travaux de P. Marie (1), sur la localisation des centres du langage, l'existence de ces troubles n'a pas lieu de surprendre. Généralement, l'aphasie disparaît après l'opération, ce qui permet de supposer que l'abcès agissait par compression des éléments anatomiques.

Il en est de même de l'*hémianopsie* ou suppression de la vision dans une moitié du champ visuel, qui, d'après Sahli, serait souvent méconnue, parce qu'on ne la recherche pas. Il s'agit d'une hémianopsie homonyme souvent associée à de l'aphasie sensorielle.

Les SIGNES DE LOCALISATION CÉRÉBELLEUSE ne sont pas le plus souvent très nets; aussi beaucoup d'abcès du cervelet passent-ils inaperçus. Cependant certains signes sont intéressants à noter; ce sont : la raideur de la nuque, la céphalalgie occipitale, avec douleur vive réveillée à la pression au niveau de l'écaille, les vomissements particulièrement intenses, les vertiges, la titubation, les troubles de l'équilibre (*ataxie cérébelleuse*), l'asynergie cérébelleuse ou perturbation dans la faculté d'association des mouvements, les signes de compression : compression du cerveau capable de provoquer des convulsions soit généralisées, soit localisées, compression des nerfs craniens, compression des centres bulbaires, compression des voies motrices avec hémiparésie, hémiplégie, tantôt croisée, tantôt directe, suivant que la compression exerce son action au-dessus ou au-dessous de l'entre-croisement des pyramides; la compression de la moelle cervicale a pu provoquer de la quadriplégie des membres. Tous ces signes ont surtout une valeur localisatrice lorsqu'ils sont associés.

Les ABCÈS DES LOBES FRONTAL ET OCCIPITAL d'origine otique sont très rares. Les ABCÈS DU LOBE FRONTAL peuvent s'accompagner de troubles moteurs plus ou moins nets, de troubles aphasiques dans les suppurations du lobe frontal gauche et de troubles psychiques.

Les ABCÈS DU LOBE OCCIPITAL sont surtout caractérisés par des troubles visuels : hémianopsie généralement homonyme, hallucinations visuelles, cécité psychique partielle ou perte de l'image commémorative des objets.

MARCHE. — DURÉE. — TERMINAISONS. — Il est des malades,

(1) Je rappelle que P. Marie a dépossédé la troisième circonvolution frontale gauche du centre de Broca. « Cet auteur distingue une aphasie unique résultant de l'adultération de la zone de Wernicke, qui, isolée, provoque le syndrome clinique, de l'aphasie sensorielle de Wernicke, qui, associée à une lésion de la région lenticulaire (anarthrie), entraîne l'aphasie de Broca. » — F. LÉVY, Revue générale sur les signes des abcès du cerveau (*Gazette des hôp.*, 23 février 1907, n° 23, p. 267).

anciennement atteints d'otorrhée, qui subitement tombent dans le coma et chez lesquels on constate, à l'autopsie seulement, l'existence d'un abcès cérébral. Cette forme clinique où la maladie est demeurée *latente* jusqu'à son dénouement est rare. Il est rare aussi que l'abcès diagnostiqué prenne une allure foudroyante et dure seulement quelques jours. Le plus souvent l'abcès évolue en plusieurs semaines, par poussées successives, présentant des alternatives d'amélioration et d'aggravation jusqu'à la mort.

La *mort* est en effet la terminaison habituelle des abcès abandonnés à eux-mêmes. Il ne faut pas compter sur la possibilité d'une guérison spontanée dont on a signalé quelques cas dans lesquels la collection se drainait à l'extérieur par un trajet fistuleux. La mort peut être la conséquence d'une méningite suppurée consécutive à la rupture de l'abcès ou encore reconnaître pour cause la rupture brusque de l'abcès dans les ventricules.

Ce pronostic si sombre de l'abcès encéphalique livré à lui-même est assez amélioré actuellement par l'intervention chirurgicale (1).

DIAGNOSTIC. — Nous avons successivement à envisager le diagnostic de l'existence de l'abcès et le diagnostic du siège de la collection. Mais, avant d'aborder cette étude, il est un principe sur lequel on ne saurait trop insister : c'est la nécessité pour le médecin qui se trouve en présence d'un malade atteint de troubles cérébraux de TOUJOURS EXAMINER L'OREILLE ET D'INTERROGER LE MALADE SUR SON PASSÉ AURICULAIRE. Il faut se souvenir que l'écoulement purulent peut cesser avec le début des accidents cérébraux. C'est pour avoir méconnu ce précepte qu'on a pu confondre un abcès avec une FIÈVRE TYPHOIDE, avec le COMA URÉMIQUE, avec une MÉNINGITE TUBERCULEUSE, avec des ACCIDENTS HYSTÉRIQUES, avec une TUMEUR CÉRÉBRALE, avec la FOLIE, avec la MALADIE DE MÉNIÈRE en cas d'abcès cérébelleux. Il est un autre principe utile à connaître ; c'est, lorsqu'on se trouve en présence d'un malade atteint d'une suppuration de l'oreille, de ne porter le diagnostic de complication intracranienne que si le foyer de suppuration (caisse, antre, mastoïde) a été préalablement ouvert largement, curetté et désinfecté, car la simple rétention du pus dans les cavités auriculaires peut provoquer des accidents simulant une complication intracranienne ; mais, si cette désinfection a été soigneusement pratiquée, la persistance après l'opération de fièvre, de douleurs, de dépérissement doit éveiller l'attention et faire songer au début d'une complication intracranienne.

Or, parmi ces complications intracraniennes, il est parfois très difficile de différencier l'abcès de la méningite ou de la thrombo-

(1) Il faut considérer comme tout à fait exceptionnel le cas de Rossi, où, après l'évacuation d'un abcès cérébelleux, on vit se développer un myxosarcome dans les parois du foyer.

phlébite, parce que ces affections ont des symptômes communs. La névrite optique, les vomissements, la céphalée, ne sont-ils pas des symptômes qu'on observe également au cours de la méningite et de la thrombose des sinus; de même n'a-t-on pas vu des foyers de méningite provoquant une hémiplégie par ramollissement de la zone corticale motrice? Cependant il est des signes différentiels qui ont de la valeur :

La méningite s'observe plutôt au cours des suppurations aiguës de l'oreille; elle a un début brusque, une marche rapide; on note de l'hyperthermie, des irrégularités du pouls et de la respiration, cette dernière pouvant prendre le type de Cheyne-Stokes, des paralysies multiples des nerfs craniens, du strabisme, de l'inégalité pupillaire, de la constipation, de la rétraction de l'abdomen, le phénomène de la raie méningitique. Enfin les résultats fournis par la ponction lombaire ont une valeur réelle; le liquide céphalo-rachidien retiré est trouble, chargé d'albumine, de microbes et de polynucléaires.

La phlébite des sinus s'accompagne de frissons, de grandes oscillations thermiques, des signes de la pyohémie, de l'existence d'un empâtement douloureux descendant plus ou moins bas le long de la jugulaire, d'une stase veineuse marquée du cuir chevelu et parfois d'exophtalmie.

Malgré ces signes différentiels, le diagnostic entre les diverses complications des otites ne peut être établi souvent qu'au cours de l'opération. Aussi est-il nécessaire, comme nous le verrons bientôt, d'avoir à sa disposition un procédé opératoire qui permette d'atteindre à la fois ces diverses complications et de s'attaquer en même temps au cerveau, au cervelet et au sinus latéral. De sorte que, si on se trompe sur la nature de la complication, on est toujours sûr, quelle qu'elle soit, de pouvoir y remédier. On conçoit d'autant mieux cette façon d'agir que, dans certains cas, il y a coexistence de lésions infectieuses multiples dans le crâne.

Il peut être fort difficile de rattacher l'abcès à sa véritable cause lorsqu'il existe en même temps une suppuration otique et nasale; ainsi, chez un malade de Köbel, qui présentait les signes d'un abcès cérébral, on ne découvrit pas, par la trépanation, l'abcès cherché au niveau du lobe temporal ; c'est seulement à l'autopsie qu'on trouva un abcès du lobe frontal en relation avec une suppuration des sinus frontaux. Enfin il est des cas dans lesquels l'erreur de diagnostic est pour ainsi dire impossible à éviter : c'est ainsi que, chez un malade de Körte atteint d'otite, on pensait à un abcès du lobe temporal qu'on ne put trouver ; à l'autopsie, on constata qu'il y avait eu thrombose de la carotide interne consécutive à une ostéite du rocher, avec foyers multiples de ramollissement embolique dans l'hémisphère correspondant.

Il nous reste à examiner la valeur des renseignements fournis, au

point de vue du diagnostic, par la ***ponction lombaire***, l'***analyse du sang*** et les ***rayons X***.

En cas d'abcès, la *ponction ne révèle généralement aucune modification du liquide céphalo-rachidien.* Contrairement à ce qui a lieu pour la méningite, le liquide est en général clair, ne coagule ni spontanément ni par la chaleur, ne contient ni microbes ni éléments figurés anormaux; il y a quelquefois hypertension, mais c'est un signe *inconstant* (Wicart). Cependant, dans certains cas, l'abcès peut évoluer avec une polynucléose plus ou moins intense ; cette leucocytose peut s'observer lorsqu'il y a rupture de l'abcès; mais, en dehors de ces cas-là, on peut l'attribuer à une irritation de voisinage des méninges, à une petite plaque de méningite concomitante (Wicart).

Dans l'abcès du cerveau, l'*analyse du sang* donne la formule leucocytaire suivante : environ 20000 leucocytes, dont 88 à 90 p. 100 de polynucléaires. Ce n'est pas la formule leucocytaire des infections intenses, comme la thrombo-phlébite des sinus et la méningite.

Les *rayons* X sont-ils susceptibles de nous renseigner sur l'existence de l'abcès? Voici l'opinion de Sebileau : « La radiographie et la radioscopie nous rendent des services; les documents qui nous viennent d'elles ne sont pas tels, cependant, qu'ils nous mettent toujours à l'abri de l'erreur. Bien des collections encéphaliques, en effet, échappent à l'interprétation de l'image donnée par les rayons X » (*Congrès français de chirurgie*, 1904, p. 485). Plus récemment, Wicart écrivait dans sa thèse : « Nous avons obtenu par la radiographie des renseignements qui ont manqué de précision. Un cas d'abcès ancien du cerveau nous a été révélé cependant par une tache plus claire au-dessus du rocher. »

Diagnostic du siège. — Une fois le diagnostic de l'abcès établi, il faut essayer d'en déterminer le siège.

Est-il extradural, cérébral ou cérébelleux? — L'abcès extradural de petit volume confond sa symptomatologie avec celle de l'otite chronique avec mastoïdite ; mais l'abcès extradural volumineux peut, par les symptômes de compression qu'il détermine, présenter un tableau clinique analogue à celui de l'abcès encéphalique. Or il est bien difficile de poser le diagnostic entre les deux lésions en dehors de l'intervention. Cependant Luc insiste sur ce fait que, si les modifications du fond de l'œil peuvent manquer en cas d'abcès encéphaliques, elles sont absolument exceptionnelles dans le cours des suppurations extraduralès.

En ce qui concerne la localisation de l'abcès dans le cerveau ou le cervelet, il est à peu près impossible, dans une oreille remplie de pus et de productions polypeuses, au fond de l'étroit espace créé par l'écartement des valves du spéculum mis en place, de révéler l'existence des lésions osseuses au voisinage desquelles il est de règle que

l'abcès soit situé, et alors c'est par l'analyse des symptômes en foyer précédemment décrits qu'on pourra arriver au diagnostic. Il faut savoir cependant que la sémiologie de l'abcès cérébelleux est souvent très vague et qu'il y a lieu de tenir grand compte des phénomènes à distance qui, dans la pathologie du système nerveux, sont si souvent une cause d'erreur dans la localisation des lésions.

Au cours de l'évidement pétro-mastoïdien, le diagnostic du siège de l'abcès est relativement facile ; le chirurgien est guidé par l'existence et le siège des lésions osseuses, qui servent pour ainsi dire de fil conducteur. S'il existe plusieurs points osseux malades, il faudra s'attaquer à chacun d'eux successivement et chercher au delà l'abcès suspecté, en se souvenant que l'abcès est surtout fréquent au niveau du lobe sphénoïdal. En l'absence de toute lésion osseuse, chez un sujet qu'on suppose atteint d'abcès encéphalique, il sera rationnel, pour la même raison, de diriger l'opération d'abord sur le lobe sphénoïdal et, si de ce côté on ne trouve rien, de se retourner vers le cervelet.

Diagnostic de la multiplicité des abcès. — L'évolution simultanée des abcès en plusieurs régions de l'encéphale s'accompagne d'une symptomatologie si complexe que le diagnostic doit devenir à peu près impossible, à moins que les abcès se forment l'un après l'autre.

Diagnostic de l'abcès du cerveau avec complications. — Il faut se souvenir qu'un abcès du cerveau peut être compliqué de méningite ou de pyohémie sinusale. On recherche en pareil cas les signes propres à chacune de ces affections, mais le diagnostic est alors bien délicat.

TRAITEMENT. — On ne saurait trop répéter tout d'abord que le traitement préventif de l'abcès, comme du reste des autres complications intracraniennes des otites, est la désinfection du foyer auriculaire et mastoïdien.

Dès que l'abcès encéphalique est soupçonné, il faut sans retard procéder à sa recherche et à son évacuation. Plus l'intervention est hâtive en effet, plus elle a de chances d'être utile en s'attaquant à un foyer limité et sans complications. Malheureusement le diagnostic de l'abcès au début est particulièrement difficile. Il faudra donc s'attacher à déceler l'existence du moindre symptôme susceptible de déterminer l'intervention précoce et ne pas attendre l'apparition des signes de certitude, tels que l'hémiplégie, le ralentissement du pouls, le coma, etc. Toutefois, si cette intervention précoce s'impose toutes les fois qu'elle est possible, il faut savoir que l'opération est permise même aux dernières limites de la vie, car elle a fourni des résultats heureux chez des sujets moribonds. Des malades opérés dans le coma, même sans anesthésie, ont recouvré leur connaissance

aussitôt après l'opération et ont pu s'entretenir avec leur entourage.

Dans certains cas, la *ponction lombaire* constitue un traitement palliatif d'urgence, qu'il faut employer avant toute autre intervention, dans le cas d'abcès compliqués ou d'abcès provoquant des accidents de compression qui menaçaient la vie du malade à brève échéance. Elle ne peut du reste que rendre l'anesthésie plus facile, pendant l'acte opératoire qui va suivre.

Les ***procédés opératoires*** employés pour atteindre l'abcès sont divisés en :

1° ***Procédés extra-mastoïdiens***, qui ont pour but d'atteindre l'abcès en trépanant le crâne à son niveau dans la fosse cérébrale ou dans la fosse cérébelleuse ; ces procédés, anciennement employés par les chirurgiens, sont aujourd'hui à peu près abandonnés ;

2° ***Procédé mastoïdien***, dans lequel la trépanation cranienne se fait indirectement par voie mastoïdienne.

Voie extra-mastoïdienne. — Cette manière de faire suppose un diagnostic de localisation exact, basé sur les symptômes fournis par l'examen clinique. En cas de doute, il faut trépaner d'abord la fosse cérébrale, car le lobe temporal est le plus souvent en cause et, si on ne trouve aucune lésion à ce niveau, trépaner ensuite la fosse cérébelleuse.

Les procédés employés pour ouvrir la fosse cérébrale et aborder le lobe temporal se divisent en : procédés *pré-auriculaire* ou *pré-sus-méatique*, *sus-auriculaire* ou *sus-méatique*, *rétro-sus-auriculaire* ou *rétro-sus-méatique*, suivant que l'application du trépan est faite en avant et au-dessus, directement au-dessus, ou au-dessus et en arrière du méat auditif.

Les procédés employés pour ouvrir la fosse cérébelleuse se divisent en *sus-mastoïdiens* et *occipitaux inférieurs*. Dans les procédés sus-mastoïdiens, la ponction se fait à travers la tente du cervelet. Les procédés occipitaux inférieurs sont au nombre de deux : dans l'un, on applique la couronne de trépan au-dessous de la ligne de Reid, en arrière de la mastoïde ; dans l'autre, Picqué et Mauclaire créent un lambeau ostéoplastique en tabatière rétro et sous-sinusien.

Ces procédés sont aujourd'hui à peu près généralement abandonnés ; ils ont en effet l'inconvénient de ne pas tenir compte des lésions osseuses de la mastoïde et de la caisse si utiles pour guider le chirurgien dans son intervention et qui, en persistant, peuvent provoquer de nouveaux accidents et aussi celui de nécessiter dans les cas douteux une double trépanation. Certains d'entre eux, tels les procédés sus-mastoïdiens applicables au traitement des abcès cérébelleux, ne permettent qu'un drainage insuffisant.

Mais la trépanation extramastoïdienne retrouverait tous ses droits si l'abcès, au lieu d'être situé au contact du rocher, comme c'est la

règle, siégeait à distance ou encore si la voie mastoïdienne n'avait donné aucun résultat.

Voie mastoïdienne. — Préconisée par Wheeler, la voie mastoïdienne a trouvé des défenseurs dans Mignon et dans A. Broca, qui s'est efforcé d'en faire connaître tous les avantages. Elle est aujourd'hui considérée comme la méthode de choix. Elle se propose d'aborder l'abcès en suivant les lésions anatomiques. « L'idéal, écrit Broca, est d'entreprendre une opération par laquelle on évacue d'abord le pus de l'apophyse et de la caisse ; puis on curette toutes les parties osseuses malades et, après avoir nettoyé, s'il y en a, les foyers de pachyméningite externe, on bifurque en Y pour aller, suivant les lésions, vers le cerveau ou vers le cervelet. »

Cette manière de faire présente des avantages incontestables. Elle permet la désinfection de l'apophyse et de la caisse, qui est toujours indispensable et qui souvent a suffi pour faire disparaître des accidents cérébraux graves, qui en imposaient pour une complication intracranienne. C'est là un fait important à retenir et qui conduira, dans les cas douteux, à pratiquer dans un premier temps opératoire l'ouverture de l'apophyse et de la caisse ; si, au bout de quelques heures, les accidents continuent à évoluer, une intervention plus profonde sera pleinement justifiée.

La voie mastoïdienne permet d'aller du connu vers l'inconnu, le chirurgien se laissant guider par les lésions qu'il rencontre (carie, fongosités, fistule), qui le conduisent de proche en proche jusqu'à l'abcès cérébral ou cérébelleux. Elle a l'avantage, dans les cas où le diagnostic est douteux, de permettre au chirurgien de faire face à toutes les éventualités, car elle le met à portée des méninges, du cerveau, du cervelet, du sinus latéral, qui peuvent être le siège de l'infection sans qu'il soit besoin de nouvelle trépanation ; elle permet d'atteindre des lésions qui sont parfois associées. Elle est d'une exécution rapide et permet d'explorer dans la même séance tous ces organes.

Elle représente la voie la plus déclive pour l'écoulement du pus. En cas d'abcès du cervelet, elle est la méthode de choix, puisque c'est elle qui permet d'aborder le plus directement l'abcès qui siège généralement dans la partie antérieure du lobe latéral, près de l'os malade.

On a fait à la voie mastoïdienne quelques objections, qui peuvent être facilement réfutées : Lefort et Lehmann, Piequé et Février considèrent que l'accès créé vers le cerveau par la voie mastoïdienne est insuffisant ; or les faits sont là pour prouver qu'on peut, à la pince-gouge, agrandir la brèche faite à la paroi cranienne petit à petit, autant qu'il est nécessaire et dans le sens où les recherches ont besoin d'être dirigées.

L'expérience a montré que la crainte de la rupture de l'abcès par

l'ébranlement que provoquent les instruments de trépanation mastoïdienne était chimérique ; du reste, peut-on affirmer que la trépanation faite au niveau des fosses cérébrales ou cérébelleuse ébranle moins le cerveau.

Ball, Chipault ont objecté que la communication des méninges avec le foyer apophysaire infecté exposait à des complications. Or le plus souvent la continuité entre les lésions auriculaires et intracraniennes est établie par des adhérences, et, en drainant par la voie mastoïdienne, on passe à travers les adhérences. Mais, lorsqu'on ne rencontre aucun foyer extradural, l'objection a plus de valeur. G. Laurens propose alors, s'il n'y a que des présomptions en faveur de l'abcès, d'attendre après la trépanation mastoïdienne un jour ou deux et de ponctionner alors le cerveau, après désinfection du foyer oto-mastoïdien, si les accidents persistent ; et, dans les cas très douteux, il conseille de trépaner en dehors du foyer mastoïdien infecté, au niveau de l'écaille du temporal.

Je conclurai donc de cette étude que *la voie mastoïdienne constitue le procédé de choix* pour atteindre les abcès cérébraux et cérébelleux. Je l'ai appliquée dans mes dernières opérations à la recherche des abcès, alors que je m'étais servi autrefois des trépanations faites successivement au niveau des fosses cérébrale et cérébelleuse.

Technique de l'opération dans le cas d'abcès cérébral. — Elle comprend les temps suivants :

1° Trépanation de l'apophyse et de la caisse faite largement ;

2° Ouverture de la fosse cérébrale moyenne par résection du toit de l'antre, sur l'étendue d'une pièce de 2 francs, en se servant de la gouge et de la pince-gouge (fig. 117) ;

3° Examen de la dure-mère qu'on peut trouver normale ou au contraire jaunâtre, fongueuse, ulcérée, perforée, ou tendue, ne présentant pas de battements, caractères qui doivent faire penser à l'existence de l'abcès ;

4° Incision cruciale de la dure-mère, à travers laquelle le cerveau tend à faire hernie. Exploration de l'écorce, qui tantôt paraît normale, tantôt présente une teinte jaunâtre, signe d'infiltration purulente.

Au moment de l'incision de la dure-mère, le pus peut s'évacuer au dehors s'il est superficiel. Sinon on *ponctionnera le cerveau* (1) à l'aide d'un trocart spécial ; la ponction pourra être répétée à plusieurs reprises dans des directions différentes; pour éviter la blessure des ventricules, le trocart ne sera pas enfoncé à plus de 3 centimètres de profondeur.

(1) Wicart conseille de ne pas ponctionner avec le bistouri qui coupe des vaisseaux et peut produire la mort par hémorragie, ni avec une aiguille qui se bouche dans la traversée du tissu cérébral. Il se sert d'un trocart spécial de longueur graduée, de 2 à 4 millimètres de diamètre, dont l'ouverture est protégée et dont la pointe est émoussée pour éviter toute piqûre dans un vaisseau.

Lorsque le pus est trouvé, il faut en faciliter l'évacuation en incisant la substance nerveuse, ou mieux en dilatant le trajet du trocart avec un spéculum bivalue fin et long; puis on draine. En cas d'exploration infructueuse du côté du cerveau, on ouvrira la loge cérébelleuse.

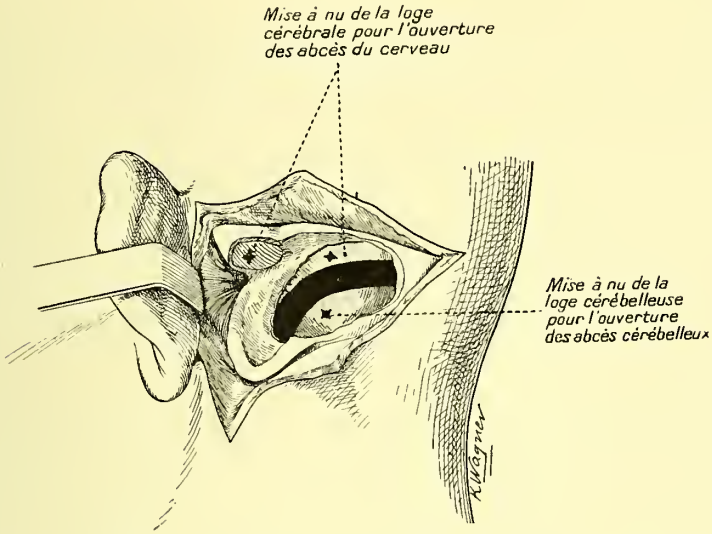

Fig. 117. — Ouverture des abcès cérébraux et cérébelleux (incision verticale rétro-auriculaire des téguments sur laquelle tombe en son milieu une incision horizontale) imitée de G. Laurens.

Technique de l'opération dans le cas d'abcès cérébelleux. — L'ouverture de la fosse cérébelleuse peut être faite d'emblée, si les lésions conduisent de proche en proche vers le cervelet, ou secondairement à l'ouverture infructueuse de la fosse cérébrale moyenne. La technique analogue à celle que nous venons de décrire est la suivante :

1° Trépanation large de l'apophyse et de la caisse;

2° Résection de la paroi interne de la mastoïde pour ouvrir la fosse cérébelleuse et mettre à nu le sinus; celui-ci sera dénudé sur une grande longueur ainsi que la dure-mère, qui est située en avant et en arrière de lui. La surface osseuse réséquée, comme l'indique la figure 117, est traversée en son centre par les portions horizontale et verticale du sinus latéral;

3° Examen du sinus, qui peut être sain ou atteint de phlébite, et de la dure-mère;

4° Recherche et ouverture de l'abcès, en passant soit en avant, soit en arrière du sinus, dans le cas où le sinus est sain, à travers le sinus si celui-ci est thrombosé.

Qu'il s'agisse d'un abcès du cerveau ou du cervelet après l'évacuation du pus, on assurera un drainage parfait de la poche en se servant de préférence d'un drain qu'on laissera longtemps à demeure, et l'on apportera le plus grand soin aux pansements consécutifs, qui seront fréquents. On ne se servira ni d'injections antiseptiques, ni de lavages.

A la suite de l'opération, certaines ***complications*** peuvent s'observer, telles que la RÉTENTION DU PUS par expulsion du drain, par son obturation, etc.; la FORMATION D'ABCÈS SECONDAIRES; la MÉNINGITE; la HERNIE CÉRÉBRALE.

La hernie cérébrale peut être de cause mécanique; mais le plus souvent elle est liée à l'infection des méninges et de la substance nerveuse, parfois aussi à la présence d'un abcès secondaire développé dans le voisinage. On préférera, à l'extirpation de la hernie qui expose à l'hémorragie, à la lésion d'une portion importante des centres nerveux, à l'ouverture des ventricules et qui ne met pas à l'abri d'une récidive, la compression modérée jointe à une antisepsie minutieuse. La guérison peut être ainsi obtenue.

Wicart a signalé, dans un cas, la mort au quarantième jour après l'ouverture d'un abcès, par HÉMORRAGIE CÉRÉBRALE. Celle-ci reconnaissait pour cause une artérite consécutive à l'infection; elle éclata au voisinage des parois de l'abcès et évolua comme l'hémorragie cérébrale des scléreux. La mort se produisit rapidement dans une attaque apoplectique.

L'examen du liquide céphalo-rachidien et l'analyse du sang pourront, après l'opération, renseigner sur l'existence des complications.

Résultats opératoires. — RÉSULTATS IMMÉDIATS. — Sans attacher plus d'importance qu'il ne convient aux statistiques dans lesquelles beaucoup de cas malheureux ne figurent pas, on peut estimer à environ 50 p. 100 la proportion des succès fournis par l'ouverture des *abcès cérébraux* (Schwartze, A. Broca, G. Laurens) (1). La guérison est parfois très lente à se produire. A. Broca confirme, en s'appuyant sur la statistique de Körner, les avantages de la voie mastoïdienne : 10 abcès opérés par voie mastoïdienne ont donné 8 guérisons; 45 abcès opérés par trépanation du crâne à distance ont donné 21 guérisons.

Les interventions faites pour *abcès du cervelet* donneraient, d'après la statistique de P. Koch publiée en 1897, une proportion de 50 p. 100 de guérisons. Cependant, d'après une statistique de A. Broca, les abcès du cervelet seraient d'un pronostic plus grave que les abcès cérébraux, ce qui tient à ce que, dans cette statistique, l'abcès cérébelleux ne fut pas trouvé et ne put être ouvert dans un certain

(1) OPPENHEIM, Sur 104 abcès otitiques opérés du cerveau, trouve 48 guérisons (46 p. 100) (*Hirnabscess in Nothnagel Spezill Pathol.*, Bd. IX, Vienne, 1897).

nombre de cas. Or, quand la poche est trouvée et drainée, le pronostic ne semble pas plus grave que pour les abcès cérébraux.

A la suite des interventions faites pour abcès encéphaliques, la mort a été la conséquence de la méningo-encéphalite, de l'hémorragie, du shock, d'abcès secondaires ou d'autres abcès méconnus au moment de l'opération, de pneumonie et, en cas d'abcès cérébelleux, de thrombo-phlébite du sinus, de compression du bulbe, etc.

En ce qui concerne les RÉSULTATS ÉLOIGNÉS de l'opération, il faut savoir que la guérison n'est pas toujours complète et qu'elle peut être suivie de l'apparition de certains troubles, tels que : épilepsie, paralysie, aphasie, troubles mentaux ; que des récidives lointaines et suivies de mort ont été observées. Mais il est juste de constater que les guérisons complètes et durables observées au bout de plusieurs années sont aujourd'hui assez nombreuses. En 1899, Röpke (1), réunissant 142 cas d'abcès cérébraux otitiques traités chirurgicalement, constatait que 59 malades avaient guéri. Le même auteur, cherchant à apprécier les résultats éloignés de l'intervention, voyait que, sur ces 59 opérés guéris, 42 étaient encore certainement vivants au moment de sa publication ; pour un des opérés, la guérison datait de quatorze ans ; pour un autre, de vingt-deux ans ; pour deux, de onze ans ; pour deux, de dix ans ; pour un, de neuf ans ; pour six, de huit ans ; pour cinq, de sept ans ; pour trois, de six ans ; pour deux, de cinq ans : pour deux, de quatre ans ; pour treize, de trois ans ; pour quatre, de deux ans.

3° PYÉMIE OTIQUE. — PHLÉBITE DES SINUS.

ÉTIOLOGIE. — La fréquence assez grande de la phlébite des sinus au cours des suppurations de l'oreille moyenne s'explique par les connexions intimes que présentent certains de ces canaux veineux avec les cavités et la circulation de l'oreille. Le SINUS LATÉRAL répond à l'apophyse mastoïde, le GOLFE DE LA JUGULAIRE à la paroi inférieure de la caisse, le SINUS PÉTREUX SUPÉRIEUR à sa paroi supérieure ; de plus c'est de l'apophyse mastoïde et de l'oreille moyenne que viennent de nombreux affluents vasculaires de ces canaux veineux. D'autre part, la communication du sinus pétreux avec le sinus caverneux explique que l'infection puisse se propager à ce sinus et jusqu'à la veine ophtalmique. Elle peut même se propager d'un sinus caverneux à l'autre par le sinus coronaire.

ÉTIOLOGIE ET PATHOGÉNIE. — La phlébite des sinus est plus fréquente chez l'homme (Hessler, 55 contre 5 ; Janssen, 27 contre 7) et particulièrement chez l'homme adulte ; elle est relativement rare chez l'enfant, plus rare que la méningite, ce qui s'expliquerait pour

(1) ROPKE, *Zeitschr. für Ohrenheilk.*, Bd. XXXIV, S. 95, 1899.

les auteurs par ce fait que les connexions de l'oreille moyenne avec le sinus latéral sont moins étendues à cet âge qu'elles ne le sont chez l'adulte. Mais A. Broca propose une autre explication : « Il faut longtemps, dit-il, pour que la carie osseuse se complique de phlébite du sinus. D'ordinaire, plusieurs années sécoulent entre le début de l'otite et celui des accidents phlébitiques ; il y a là une explication de la rareté relative chez l'enfant. »

Il résulte de l'étude des statistiques (Körner, 44 contre 30 ; Janssen, 126 contre 104) que la phlébite est plus fréquente à droite ; il en est ainsi du reste pour toutes les complications intracraniennes des otites.

La phlébite reconnaît le plus souvent pour origine une ostéite des parois de la caisse qui gagne de proche en proche et inocule directement par contact le sinus ou le bulbe de la jugulaire ; un abcès (foyer de pachyméningite externe suppurée) se forme d'une façon presque constante entre la dure-mère et l'os. Cet abcès extradural peut communiquer avec la cavité du sinus perforé ; cette communication fut suivie, dans un cas cité par Syme, d'une hémorragie provenant du sinus pétreux supérieur. Parfois une déhiscence spontanée de la paroi osseuse permet l'infection directe du sinus sans l'intermédiaire de l'ostéite. Dans quelques cas, l'infection se fait par voie veineuse ; elle est transmise aux sinus voisins par les veines émanées des cavités de l'oreille, elle-mêmes atteintes de phlébite. Enfin G. Laurens a montré que l'infection du sinus pouvait être provoquée par une plaque de méningite de la loge cérébelleuse développée sur la paroi endocranienne du sinus.

Les agents de l'infection veineuse sont surtout le streptocoque, pur ou associé, le staphylocoque, les anaérobies.

ANATOMIE PATHOLOGIQUE. — Au point de vue anatomique, l'infection veineuse, quelle qu'en soit la source, se manifeste sous deux aspects absolument différents :

1° Il est une première forme rare, que les auteurs allemands ont décrite, et qui est *caractérisée par l'absence de réaction sinusale* ; la paroi du sinus latéral qui est en contact avec le foyer septique laisse passer les germes infectieux qui provoquent le syndrome de la septicémie sans déterminer une lésion locale du sinus. Il s'agit d'une forme de *pyémie otique sans thrombo-phlébite* (Körner), étudiée dans la thèse de Roy (Paris, 1900) ;

2° Il est une seconde forme, la forme classique de la pyémie otique, dans laquelle les microorganismes, pénétrant dans le sinus, déterminent une thrombo-phlébite. C'est cette *pyémie otique avec thrombo-phlébite* que j'aurai surtout en vue dans cette étude.

En pratique, c'est surtout la phlébite du sinus latéral qui nous intéresse, parce que c'est contre elle que sont dirigées

nos interventions chirurgicales; toutefois, les divers sinus qui entourent le rocher peuvent être atteints avec une fréquence à peu près égale; la phlébite du sinus pétreux supérieur serait même plus fréquente que celle du sinus latéral (Allport). Mais elle n'offre pas d'intérêt chirurgical. Je me bornerai donc à étudier ici les lésions anatomiques que présente le sinus latéral.

Généralement la thrombose débute au niveau de la portion descendante du sinus latéral; cependant quelquefois le golfe de la jugulaire est primitivement et seul atteint.

Sa paroi a perdu sa souplesse et son aspect bleu ardoisé; elle est épaisse et de coloration jaunâtre; sa cavité peut renfermer du pus liquide, ou bien elle est le siège d'une thrombose septique; la thrombose peut être pariétale ou, plus souvent, oblitérante; le caillot ramolli, grisâtre, peut se propager dans tous les sinus voisins, jusqu'au pressoir d'Hérophile, même au delà, et au niveau du cou descendre plus ou moins bas dans la veine jugulaire.

La paroi de la jugulaire épaissie adhère par périphlébite aux parties voisines; l'inflammation a pu même, dans certains cas, se propager au niveau de la base du crâne, aux nerfs craniens (spinal, pneumogastrique, glosso-pharyngien, hypoglosse, et jusqu'au ganglion de Gasser). Les ganglions du cou peuvent être engorgés et suppurés.

Je ne ferai que signaler ici l'existence exceptionnelle de la *phlébite des veines du diploé* avec ostéite des canaux, consécutive à une otomastoïdite suppurée (Georges Laurens). Cet auteur « a eu l'occasion de disséquer et de sculpter chez un malade un grand nombre de canaux diploétiques, anormalement développés, atteints de phlébite suppurée avec ostéite pariétale. L'étendue des lésions était considérable; la plupart des grandes *suiures* craniennes avaient été franchies par la suppuration » (*Comptes rendus du Congrès de médecine*, 1900).

SYMPTOMES. — Généralement l'infection des sinus est précédée par les signes d'une mastoïdite aiguë ou chronique (céphalée, douleur locale profonde, signes de réaction méningée, quelquefois très accusés, raideur de la nuque provoquée par l'abcès extradural). Puis peu à peu s'installent les signes propres à l'infection du sinus. Les plus caractéristiques sont : les grandes oscillations brusques de la température, qui peut atteindre 40°, et les frissons répétés, auxquels s'ajoutent une céphalalgie intense, avec nausées, vomissements, diarrhée, phénomènes d'excitation cérébrale, teint subictérique, état général mauvais.

Mais, au point de vue clinique, il y a lieu de distinguer les cas où on assiste à l'évolution d'accidents septico-pyohémiques associés à la phlébite avec thrombose et ceux où les mêmes accidents septiques s'observent, alors que le tronc veineux reste perméable. Cette dis-

tinction n'est pas sans intérêt au point de vue thérapeutique.

La PYOHÉMIE AURICULAIRE SANS THROMBOSE (O. Körner) évolue avec le tableau soit d'une septicémie plus ou moins aiguë, soit d'une infection purulente avec abcès multiples, sans réaction méningée et sans présenter les signes locaux que nous allons rencontrer dans les cas où il y a thrombose.

LES CAS OU IL Y A OCCLUSION DU SINUS LATÉRAL PAR THROMBOSE s'accompagnent de troubles locaux intéressants. G. Laurens insiste sur l'existence d'une douleur rétro-apophysaire déterminée par la pression au niveau de l'écaille occipitale, qu'il caractérise du nom de *cri de la pyémie*, intense au point qu'elle arrache un cri au malade même semi-comateux. On sait, en outre, que le coagulum intraveineux peut descendre dans la jugulaire jusqu'à la base du cou; il révèle son existence au palper par l'empâtement cervical, par l'existence d'un cordon dur, plus ou moins volumineux, douloureux, situé sous le bord antérieur du muscle sterno-mastoïdien. Ces lésions anatomiques provoquent de la gêne dans les mouvements du cou, de la raideur de la nuque, avec extension de la tête, de l'œdème de la face et des vertiges par gêne de la circulation veineuse, parfois même, lorsque l'inflammation s'est propagée à la veine faciale, du gonflement érysipélateux de la joue et des paupières, avec développement de vésicules. Des troubles nerveux ont été observés dans le domaine des nerfs glosso-pharyngien, pneumogastrique, spinal et grand hypoglosse, qu'on peut attribuer soit à la compression, soit à l'inflammation propagée à ces troncs nerveux. L'altération du glosso-pharyngien s'accompagne de paralysie du voile du palais, de gêne dans les mouvements de la déglutition. Celle du pneumogastrique a pour conséquence de la dyspnée, de la raucité de la voix, du ralentissement du pouls et parfois même la mort par arrêt du cœur.

Les lésions du spinal ont été suivies de contracture des muscles innervés par ce nerf ou de phénomènes convulsifs du côté des muscles sterno-mastoïdien et trapèze et celles de l'hypoglosse d'une paralysie de la langue avec déviation de l'organe du côté sain (Beck, Kessel).

La névrite optique a été également constatée; elle serait plus fréquente, d'après Pitt et d'après les statistiques de Gradenigo, que dans les méningites et les abcès; les chiffres cités par ce dernier auteur sont les suivants : 48 p. 100 pour la méningite ; 50 p. 100 pour les abcès cérébelleux; 57,9 p. 100 pour les abcès cérébraux; 59,6 p. 100 pour la thrombose des sinus.

Dans certains cas enfin, où les ganglions du cou et le tissu conjonctif participent à l'inflammation, il y a œdème, rougeur de la peau et même suppuration.

La thrombo-phlébite du sinus latéral, abandonnée à elle-même, aboutit généralement à la mort en un temps plus ou moins long;

celle-ci peut être la conséquence d'une propagation de la phlébite aux sinus voisins, d'une méningite ou d'un abcès encéphalique concomitants, d'une intoxication générale, de métastases se faisant dans les articulations, dans les différents viscères et en particulier dans le poumon, où se forment des abcès et des foyers de gangrène pulmonaire. La guérison spontanée est tout à fait exceptionnelle.

La THROMBOSE DU SINUS LONGITUDINAL SUPÉRIEUR, en provoquant l'engorgement vasculaire de la substance corticale du cerveau, déterminerait des épistaxis, de la perte de connaissance, des phénomènes épileptiques, etc.

La THROMBOSE DES SINUS PÉTREUX SUPÉRIEUR ET INFÉRIEUR déterminerait comme troubles : de l'épilepsie, des épistaxis, de la dilatation des veines temporales et orbitaires, avec affaiblissement de la vision, photophobie, exophtalmie, ptosis, œdème des paupières, paralysie des nerfs moteurs de l'œil et même, dans certains cas, la suppuration de l'orbite.

La THROMBOSE DU SINUS CAVERNEUX, propagée à la veine ophtalmique, aurait les mêmes conséquences du côté de l'œil et de l'orbite et s'accompagnerait, en outre, d'œdème de la muqueuse pituitaire, du nez, du front, des paupières, etc.

DIAGNOSTIC. — Le diagnostic est basé sur la recherche des symptômes que nous venons d'énumérer et, dans certains cas, la netteté de ces symptômes rend le diagnostic évident. Mais il n'en est pas toujours ainsi, et tous les auteurs insistent sur les difficultés qui peuvent surgir. Le tableau de la septicémie peut être provoqué par une OTITE AIGUË D'UNE GRANDE VIRULENCE, ou par une MASTOÏDITE compliquant une otite (j'en ai vu récemment un exemple chez une femme qui, opérée tardivement d'une mastoïdite, guérit non sans avoir présenté des abcès multiples d'infection purulente ; il n'existait cependant chez cette malade aucune lésion du côté du sinus).

« Le fameux cordon de la jugulaire, dit Laurens, n'est pas si facile à sentir; que de fois affirme-t-on sa présence, alors qu'on est tout surpris de le voir s'évanouir pendant la résolution chloroformique. Donc bien souvent on dit pyémie otogène, et c'est tout. Comme celle-ci peut tenir soit à l'ostéo-phlébite des veines du rocher, soit à la thrombose du sinus transverse, on n'est pas très avancé sur le siège causal de la pyémie. En pareil cas, surtout si la situation n'est pas rassurante, il ne faut pas, comme au lit d'un malade médical, attendre l'apparition de chaque symptôme successif dont le faisceau formera un diagnostic : il est bien préférable de faire le diagnostic, la gouge en main et la mastoïde ouverte » (Laurens).

DIAGNOSTIC AVEC LA MÉNINGITE ET L'ABCÈS ENCÉPHALIQUE. — Le diagnostic avec ces complications intracraniennes de l'otite est parfois

très difficile. J'ai insisté, dans les précédents chapitres, sur les éléments du diagnostic différentiel, je n'y reviendrai pas. Mais on conçoit que le diagnostic soit d'autant plus difficile que dans certains cas ces diverses complications peuvent coexister, rendant la symptomatologie très confuse.

Diagnostic avec la mastoïdite simple. — Si l'infection se propage du sinus latéral à la veine mastoïdienne, on peut observer tous les signes d'une mastoïdite : rougeur, gonflement au niveau de l'apophyse, douleur localisée et même suppuration. Mais alors la douleur à la pression est surtout limitée au bord postérieur de la mastoïde. Du reste, une erreur de diagnostic n'a en pareil cas qu'une importance secondaire, puisque, dans l'une ou l'autre hypothèse, la trépanation de la mastoïde est urgente.

Diagnostic avec la mastoïdite de Bezold. — Cette variété de la mastoïdite dans laquelle l'abcès se collecte au niveau de la face interne de la mastoïde, près de sa pointe, et se développe vers l'espace maxillo-pharyngien, peut simuler les cas où la phlébite de la jugulaire retentissant sur les ganglions et le tissu conjonctif voisin aboutit à un abcès situé dans la même région. Ici encore la thérapeutique est la même dans les deux cas, et l'erreur de diagnostic n'est guère préjudiciable, à la condition qu'on ait soin de rechercher les lésions osseuses et de les poursuivre en cas de mastoïdite.

Diagnostic avec les abcès latéro-pharyngiens. — Les abcès latéro-pharyngiens, quelle qu'en soit l'origine, peuvent être confondus avec les mêmes accidents phlébitiques occupant l'espace maxillo-pharyngien : A. Broca cite le cas d'un homme chez lequel une volumineuse poche latéro-pharyngienne, due à une nécrose auriculaire de la face inférieure du rocher, laissait écouler un flot de pus par l'oreille dès qu'on la comprimait avec le doigt, introduit dans la gorge ou enfoncé sous l'angle de la mâchoire. Il en était ainsi chez un enfant opéré et guéri par le même auteur. L'important en pareil cas est de diagnostiquer l'abcès latéro-pharyngien, quel qu'il soit, par le palper de la région angulo-maxillaire combiné au toucher pharyngien, de façon à ouvrir l'abcès en temps utile. « Au reste, dit A. Broca, l'incision sur le bord antérieur du muscle sterno-mastoïdien est également un temps de l'opération en cas de phlébite des sinus. »

Les renseignements fournis par la ***ponction lombaire*** et par l'***analyse du sang*** ne sont pas à négliger au point de vue du diagnostic. La thrombo-phlébite entraîne, d'après Schwartze, une hypersécrétion marquée du liquide céphalo-rachidien, sans modification de sa composition. Il y a donc augmentation de pression du liquide et écoulement en jet; mais ce n'est pas là un fait constant. En tout cas le liquide céphalo-rachidien est *normal* comme dans la plupart des abcès du cerveau. L'analyse du liquide céphalo-rachidien ne peut donc pas servir au diagnostic entre la phlébite et l'abcès; au contraire, c'est un

bon élément de diagnostic entre la phlébite et la méningite, dans laquelle le liquide est purulent, chargé de microbes et de leucocytoses polynucléaires.

Dans la thrombo-phlébite des sinus, l'*examen du sang* révèle une infection marquée comme dans la pyohémie. D'après Wicart, la leucocytose est très intense : on compte 20 000 à 25 000 globules blancs; il y a environ 92 à 95 p. 100 de polynucléaires. Ces chiffres sont plus élevés que dans le cas d'abcès du cerveau, mais ils sont inférieurs à ceux de la méningite généralisée, qui se traduit, nous l'avons vu, par une leucocytose de 30 à 40 et même 50 à 60 000 globules, avec 92 à 95 p. 100 de polynucléaires.

TRAITEMENT. — ***Indications thérapeutiques.*** — Le pronostic de la phlébite des sinus est très grave, d'autant plus grave que le diagnostic présente parfois de réelles difficultés, comme nous venons de le voir ; on perd en hésitations un temps précieux pour intervenir. Or, plus l'intervention est précoce, on ne saurait trop le répéter, plus grandes sont les chances de guérison. D'après Toubert, « parmi les opérés tardivement, il y a cinq morts pour trois guérisons ; parmi ceux opérés tôt, c'est-à-dire dans la première semaine, il y a un mort pour trois guérisons ».

Sans doute, on a cité exceptionnellement des cas qui avaient guéri spontanément; des autopsies ont montré d'une façon certaine que la phlébite du sinus pouvait guérir d'elle-même et définitivement, et Chauvel a insisté sur la bénignité relative de la pyohémie d'origine auriculaire. Félicitons-nous de cette bénignité, mais n'y comptons pas et posons en principe que, chez un malade atteint de phlébite du sinus, l'intervention chirurgicale s'impose sans délai. Le moins qu'on puisse faire est de trépaner largement l'apophyse et la caisse. Mais s'arrêter là, en cas de phlébite avérée des sinus, et malgré les résultats heureux que la simple trépanation a pu donner dans certains cas, est une faute. Lorsque, cliniquement ou par les constatations faites au cours de l'opération par la mise à nu et l'exploration du sinus, on a acquis la certitude qu'il y a thrombose du sinus latéral, il faut sans hésiter *isoler le sinus*, l'*ouvrir* et le *désinfecter*; c'est là une pratique qui n'a rien de redoutable, qui a été conseillée en 1880 par Zaufal (de Prague), puis en 1886 par Horsley et depuis par A. Lane, Salzer, Ballance, Mac Ewen, etc., et qui est adoptée par la majorité des chirurgiens.

En France, la conduite opératoire à suivre a été particulièrement étudiée par Chipault en 1894 dans son *Traité de chirurgie opératoire du système nerveux*, et, en 1897, dans une communication à l'Académie de médecine. Elle a été également envisagée dans les thèses de Ducellier (Paris, 1894), de Douare (Lyon, 1897), et depuis dans tous les ouvrages qui traitent des complications des otites.

L'intervention comprendra la *ligature préventive de la jugulaire*, l'*ouverture* et la *désinfection du sinus*. J'insisterai plus tard sur la technique de ces opérations; pour le moment, qu'il nous suffise de savoir que la ligature de la jugulaire indurée, épaissie, enfoncée au milieu d'une gangue inflammatoire, est une opération difficile, et souvent longue, mais dont l'utilité n'est pas contestable. Elle a l'avantage de barrer la route aux embolies septiques, qui, parties du caillot, sont susceptibles de semer l'infection purulente dans tout l'organisme; or, bien que la voie de la jugulaire du côté malade ne soit pas la seule voie ouverte au transport des embolies, puisque la thrombose peut se propager jusqu'aux sinus craniens du côté opposé à la lésion auriculaire primitive, il n'est pas douteux qu'elle est la principale.

La ligature de la veine jugulaire a en outre l'avantage de permettre une action chirurgicale plus efficace sur le sinus et sa désinfection plus parfaite, lorsqu'elle est le premier temps de l'opération : elle met à l'abri de l'entrée de l'air dans le bout central et des hémorragies fournies par le même bout après l'ouverture du sinus, si bien que le chirurgien n'a qu'à parer à l'hémorragie qui se fait du côté du pressoir d'Hérophile; elle rend possible l'ouverture, le drainage, l'irrigation du bout supérieur de la jugulaire et évite ainsi la stagnation, dans ce tronçon veineux, de produits septiques qu'on pourrait être obligé d'évacuer secondairement.

Les avantages de la ligature préventive de la jugulaire associée à l'ouverture du sinus ne paraissent pas douteux, d'après les statistiques publiées ; voici quelques chiffres empruntés à A. Broca : la statistique de Körner lui donne 75 p. 100 de succès pour l'opération complète, et 50 p. 100 seulement pour l'intervention limitée au sinus; celle de Fortelles donne 62 p. 100 et 53 p. 100; celle de Ducellier 68 p. 100 et 50 p. 100; celle de Blau (1898), 66 p. 100 et 43 p. 100; la différence est grande, on le voit, et s'accuse dans toutes les statistiques en faveur de la ligature.

Malheureusement, il n'est pas toujours possible de faire la ligature de la jugulaire; le caillot peut se prolonger jusqu'à la base du cou, rendant impossible la pose de la ligature au delà de la limite inférieure du caillot.

On aura donc avantage, en cas de thrombose du sinus latéral, à commencer par la ligature de la jugulaire et à terminer par l'ouverture du sinus et l'évacuation des caillots septiques qu'il renferme.

Il est un cas dans lequel l'incision et la désinfection du sinus sont inutiles et où la ligature de la veine est la seule opération utile, c'est lorsque l'infection partie de la caisse frappe le bulbe de la jugulaire et descend plus ou moins bas le long du cou, laissant le sinus intact.

La ligature de la jugulaire apparaît encore comme une opération utile dans le cas où il existe des accidents de pyohémie auriculaire

sans thrombose du sinus. A. Lane conseille à la fois de désinfecter la mastoïde et le sinus et de lier la veine pour éviter qu'elle ne verse dans l'organisme les poisons puisés au niveau de l'oreille; tandis que A. Broca et d'autres chirurgiens pensent que « le plus sage est de ne pas faire immédiatement une intervention complète, mais d'attendre un jour ou deux avant de lier la jugulaire et d'ouvrir le sinus, car assez souvent le drainage large des cavités de l'oreille moyenne, combiné à l'ouverture successive des abcès périphériques, fait cesser des accidents septiques fort alarmants ». Sur ce point, il y a divergence, et l'avenir seul peut nous renseigner sur la valeur des deux théories en présence.

Technique opératoire. — Lorsque la *phlébite du sinus est certaine*, on fera : 1° la ligature de la jugulaire; 2° la trépanation de la mastoïde et la mise à nu du sinus; 3° l'ouverture et la désinfection du sinus (fig. 118).

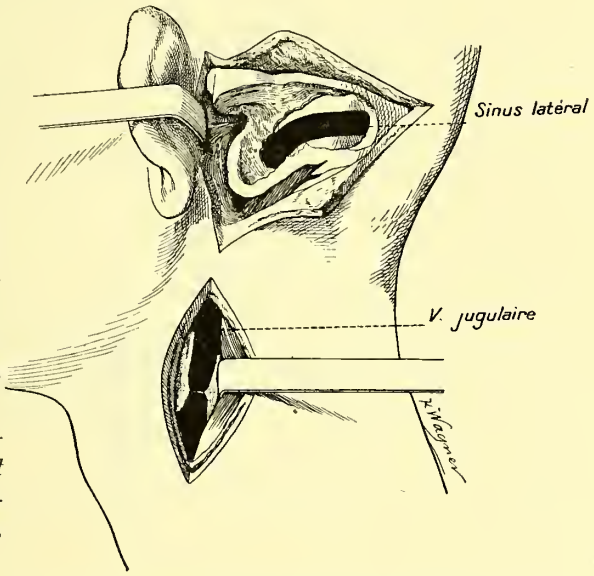

Fig. 118. — Ligature de la jugulaire et mise à nu du sinus latéral (imitée de G. Laurens).

Lorsque le diagnostic est hésitant et la phlébite douteuse, ce qui est fréquent, on fera : 1° la trépanation de la mastoïde ; 2° la mise à nu du sinus; 3° son exploration; 4° la ligature de la jugulaire; 5° l'incision du sinus et sa désinfection.

C'est cette dernière technique qui convient à la plupart des cas que je vais décrire :

1° Trépanation de la mastoïde et ouverture de la caisse. — La trépanation de la mastoïde crée la voie d'accès la plus directe sur le sinus latéral. Mais, avant d'explorer le sinus, il faut toujours procéder au curettage et au nettoyage complet de l'antre mastoïdien, des cellules et de la caisse.

2° Dénudation du sinus. — Le curettage conduit parfois de proche en proche sur l'abcès extradural, qui occupe la gouttière du sinus latéral et sur le *sinus mis à nu*; la cavité de l'abcès renferme

des fongosités et un pus, qui est souvent gazeux et très fétide.

Si le *sinus n'est pas dénudé*, il faut en faire la découverte ; on se rappellera que le plus souvent il est situé à quelques millimètres en arrière de la paroi postérieure de l'antre ; la mise à nu sera faite à ce niveau à l'aide d'une gouge tenue parallèle à la surface de la mastoïde et détachant successivement de petits copeaux osseux. Dès que le sinus aura été découvert sur une petite surface, on pourra continuer sa dénudation à l'aide d'une pince-gouge sur une assez longue étendue.

3° Exploration du sinus. — Il est parfois très difficile de savoir si le sinus dénudé est sain ou malade. Il faut tenir compte alors du changement de coloration que présente la paroi veineuse, qui, en cas de thrombo-phlébite, prend une teinte jaunâtre, feuille morte, qui tranche sur la coloration bleu foncé des segments voisins du sinus. Mais le sinus peut avoir conservé sa coloration bleue et cependant n'être pas normal.

L'absence de battements du sinus, jointe au changement de la coloration, est également un signe de thrombose. Le sinus thrombosé fournit aussi une sensation d'induration au toucher. Tous ces signes méritent d'être recherchés et ont de la valeur. En cas de doute, on pourrait encore recourir à la ponction exploratrice du sinus, qui, malgré les causes d'erreur dont elle est entachée, rendra souvent service ; car, si la seringue est retirée à vide, on peut poser en principe que le sinus est oblitéré ; la ponction a l'avantage d'être un moyen inoffensif. Il n'en est pas absolument de même de l'incision exploratrice du sinus, qui est cependant le seul signe de certitude qui est à recommander.

Lorsque, à l'exploration du sinus, la phlébite est douteuse, on peut attendre un jour ou deux et n'inciser que si des accidents persistent.

Lorsque, au contraire, la thrombose est évidente, il faut inciser *après avoir lié toutefois la veine jugulaire.*

4° Ligature de la jugulaire. — La ligature doit être placée au-dessous du caillot et pratiquée suivant une longue incision parallèle au bord antérieur du muscle sterno-mastoïdien. Si la jugulaire n'est pas enflammée, la ligature n'offre pas de grandes difficultés ; si elle est atteinte de phlébite, elle est plus délicate, parce que la veine est souvent entourée de ganglions enflammés, adhérents, et qu'elle peut être difficile à séparer de l'artère. Certains auteurs combinent la résection du bout supérieur de la veine à la ligature, d'autres sectionnent la veine entre deux ligatures.

Lorsque la thrombose de la jugulaire est totale, les uns s'abstiennent de lier le vaisseau, d'autres placent le fil en plein thrombus, s'appuyant sur ce fait que la ligature ainsi pratiquée n'a jamais été suivie d'embolie mortelle.

5° Désinfection du segment veineux infecté. — Le sinus est incisé sur l'étendue de 2 à 3 centimètres, et le caillot qu'il renferme saisi

avec une pince ; des tractions destinées à le mobiliser et à l'extraire sont d'abord exercées sur son bout jugulaire ; l'hémorragie qui succède à l'ablation du caillot de ce côté est généralement minime, à cause de la thrombose des sinus pétreux. L'extraction de la partie du caillot qui répond au pressoir d'Hérophile provoque au contraire le plus souvent l'apparition d'un énorme jet de sang, qu'on arrête facilement en tamponnant le bout correspondant du sinus. Lorsque le sang est arrêté, on nettoie doucement à la curette la cavité du sinus, et le segment de la jugulaire compris entre la ligature et le sinus est désinfecté et débarrassé des caillots qu'il renferme ; le segment supérieur de la veine est incisé au-dessus de la ligature, et à travers l'ouverture le vaisseau est cathétérisé, curetté, lavé.

On termine l'opération en tamponnant la mastoïde et en drainant la plaie cervicale ; un drain sera introduit dans le bout supérieur de la jugulaire. La mèche qui tamponne le sinus sera enlevée vers le cinquième ou le sixième jour ; elle le serait plus tôt si la plaie suppurait abondamment, et le tamponnement en cas de besoin serait fait à nouveau.

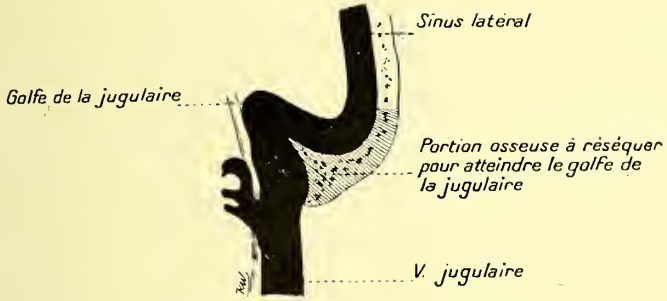

Fig. 119. — Golfe de la jugulaire (imitée de P. Poirier et G. Laurens).

Nécessité de mettre a nu dans certains cas le golfe de la jugulaire. — La mise à nu et l'ouverture du golfe sont indiquées, lorsque, au cours de l'opération que nous venons de décrire, on a reconnu que la veine est imperméable à la sonde exploratrice et aux lavages par suite de son oblitération par un caillot siégeant au niveau de la partie coudée qu'on a coutume de décrire sous le nom de « golfe ou bulbe de la jugulaire » (fig. 119). Mais généralement l'ouverture du golfe n'est faite que dans une seconde opération, lorsqu'on a reconnu que, après la première opération, la septicémie continuait à évoluer. « L'expérience a montré, en effet, que nombre de thromboses bulbaires guérissent après la simple ouverture du sinus avec ou sans ligature de la jugulaire » (G. Laurens).

La mise à nu et l'ouverture du golfe sont encore indiquées lorsque l'infection partie de la caisse et non de l'apophyse frappe le bulbe et se propage à la jugulaire, laissant indemne le sinus. Pour G. Laurens,

« la première indication est d'ouvrir la jugulaire, de la cathétériser de bas en haut et d'attendre; car souvent la ligature seule a guéri une thrombose du golfe. Si la fièvre intense persiste, l'état pyémique reste grave, il faut attaquer le trou déchiré postérieur pour désinfecter le foyer causal ».

La voie d'accès la meilleure est celle qui consiste à atteindre le golfe en creusant une tranchée osseuse par voie mastoïdienne, jusqu'au trou déchiré (procédé de Grunert). Ce procédé opératoire, que je ne peux décrire ici, aboutit au résultat représenté figure 120.

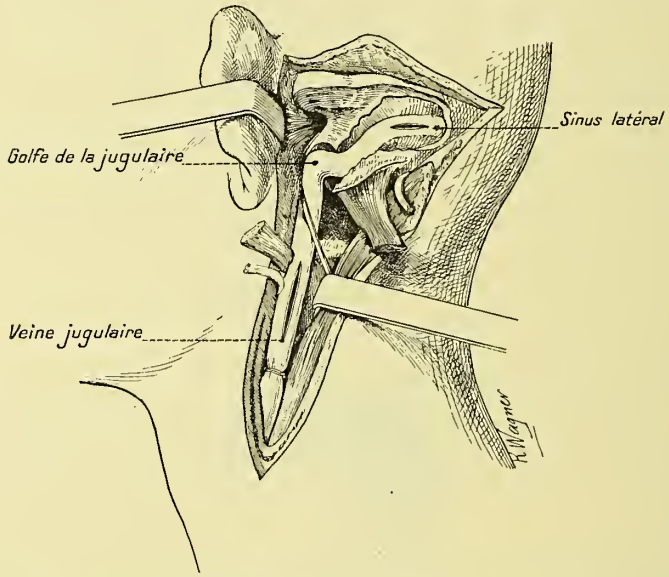

Fig. 120. — Mise à nu du sinus latéral, du golfe de la jugulaire et de la veine jugulaire (imitée de G. Laurens).

Résultats opératoires. — On peut apprécier actuellement les résultats de l'intervention chirurgicale pour phlébite des sinus d'après diverses statistiques. A. Lane, sur 10 cas personnels, a eu 8 guérisons et 2 morts; Macewen, sur 27 cas où il est intervenu, chirurgicalement, a obtenu 20 guérisons, et Janssen, sur 13 cas, a eu 6 succès; dans la statistique très importante de Blau (1), qui porte sur 104 opérations sinusales, il y a eu 57 guérisons et 47 morts. Dans le cas de thrombose du sinus latéral, l'abstention ne saurait dans aucun cas prévaloir; l'opération limitée à l'apophyse mastoïde est insuffisante; il faut recourir à l'intervention radicale, telle que nous l'avons décrite.

L'opération sinuso-bulbo-jugulaire de Grunert a donné 66 p. 100 de guérison (G. Laurens).

(1) Blau, Bericht ueber die Leistungen der Ohrenheilkunde wœhrander Jahre, 1895-1896, Leipzig, 1898.

En ce qui concerne la thrombo-phlébite du *sinus caverneux*, bien que Robineau ait décrit dans sa thèse (1898) une opération qui a pour but d'atteindre le sinus, nous ne pensons pas qu'on puisse citer d'observation où l'intervention chirurgicale ait été tentée.

APERÇU GÉNÉRAL SUR LE DIAGNOSTIC ET LE TRAITEMENT DES COMPLICATIONS DES OTITES. — J'ai insisté à maintes reprises, dans les chapitres précédents, sur les difficultés que peut présenter le diagnostic différentiel des complications des otites; je crois utile de résumer en quelques lignes, à la fin de cette étude, les principaux signes sur lesquels pourra s'appuyer le diagnostic.

La ***mastoïdite***, qui s'accompagne parfois d'accidents cérébraux graves pouvant simuler une complication intracranienne, est caractérisée par la douleur et le gonflement apophysaires, joints à de la fièvre, de la céphalée, un état général mauvais.

Dans la ***méningite***, la céphalée est rapidement généralisée et intense;

La température élevée;

Le pouls petit, rapide, parfois irrégulier;

Le malade est agité, délirant :

On note des paralysies, de l'hyperesthésie généralisée, de l'inégalité pupillaire;

Les troubles digestifs sont fréquents sous forme de vomissements, de constipation;

La respiration présente parfois le type de Cheyne-Stokes;

Le malade est couché en chien de fusil; il présente de la raideur de la nuque;

L'examen ophtalmoscopique révèle de la stase papillaire.

Dans l'***abcès du cerveau***, la céphalée est localisée ou fronto-pariétale; il existe parfois une douleur localisée à la pression cranienne;

La température est généralement peu élevée;

Le pouls et la respiration ralentis; il existe des vomissements répétés;

Le malade est en état de prostration, de torpeur, ne pouvant répondre que lentement aux questions qu'on lui pose;

Des phénomènes de localisation existent parfois : paralysie motrice, troubles sensitifs, aphasie motrice et aphasie sensorielle (en cas d'abcès situé à gauche), déviation conjuguée du côté de la lésion; hémianopsie :

Le malade est couché sur le côté correspondant à la lésion;

Il peut exister des troubles papillaires et de l'immobilité de la pupille du côté malade;

Les réflexes tendineux sont exagérés du côté opposé à la lésion.

Dans l'***abcès du cervelet***, la céphalée est surtout occipitale; il y a de la douleur à la pression de l'écaille occipitale ;

La température est peu élevée ;

Le pouls ralenti ;

Même état d'asthénie que dans le cas d'abcès cérébral ;

On peut noter de la déviation conjuguée de la tête et des yeux du côté opposé à la lésion, du nystagmus, de la paralysie faciale, une paralysie motrice des membres directe ou croisée, suivant que la compression s'exerce au-dessus ou au-dessous de l'entre-croisement des pyramides ; de la compression des centres bulbaires ; de l'exagération du réflexe rotulien du côté de la lésion ; le malade est couché sur le côté opposé à la lésion ; il présente de la raideur de la nuque ; il titube, il a des vertiges (ataxie cérébelleuse) ; il offre de l'asynergie cérébelleuse, c'est-à-dire des troubles dans la faculté d'association des mouvements ;

Les troubles papillaires sont fréquents ;

Dans la ***trombo-phlébite***, la céphalée est localisée à la région rétro-mastoïdienne ; dans le même point on peut révéler une douleur à la pression ;

La température présente de grandes oscillations et s'accompagne de frissons ;

Le pouls est en rapport avec la température ;

Les troubles cérébraux sont rares ;

Les troubles de localisation sont également rares.

Il peut exister du gonflement de la région mastoïdienne par propagation de l'inflammation des parties profondes aux parties superficielles le long de la veine mastoïdienne émissaire ;

Les abcès métastatiques sont fréquents ; quelquefois l'exploration du cou révèle une thrombose palpable de la veine jugulaire ; il existe de la stase papillaire, de la raideur de la nuque et parfois du torticolis ; des troubles nerveux dus à l'irritation des nerfs voisins du tronc veineux enflammé.

Dans l'état actuel de nos connaissances, il semble que les renseignements fournis par les méthodes de laboratoire, la *ponction lombaire* et l'*examen du sang* combinés, soient susceptibles de venir en aide, pour éclairer le diagnostic, aux renseigments fournis par la clinique seule.

En cas d'infection extradurale (otite, mastoïdite, abcès extradural), la ponction lombaire reste négative et la réaction leucocytaire du sang est modérée, 8000 à 15000 globules blancs, avec 70 à 75 p. 100 de polynucléaires ; le processus infectieux est peu accusé.

En cas d'abcès du cerveau, la ponction lombaire reste, en règle générale, négative : la réaction leucocytaire du sang est peu marquée, 10000 à 20000 globules blancs avec 75 p. 100 de polynucléaires ; ici encore le processus infectieux est peu accusé.

En cas de phlébite des sinus, la ponction lombaire est négative ; mais l'infection est plus grave, et la formule leucocytaire varie entre 20000 et 30000 globules blancs avec 90 à 95 p. 100 de polynucléaires.

En cas de méningite, la ponction lombaire fournit un liquide trouble, renfermant des microbes et des polynucléaires en plus ou moins grand nombre. L'analyse du sang fournit des résultats différents suivant que la méningite est *circonscrite* ou *généralisée*.

S'agit-il d'une méningite circonscrite, la formule leucocytaire varie entre 20000 et 25000 globules blancs, avec 90 à 95 p. 100 de polynucléaires.

S'agit-il d'une méningite suppurée généralisée, la réaction leucocytaire est beaucoup plus intense, il y a une leucocytose de 35 à 40 et même 50 à 60000 globules, avec 92 à 95 p. 100 de polynucléaires ; en pareil cas, l'infection est très grave, presque fatalement mortelle.

On voit, d'après ces données, tout l'avantage qu'il peut y avoir à combiner les ressources de la clinique et du laboratoire ; Sebileau l'a montré dans sa communication au Congrès français de chirurgie en 1904, et son élève Wicart y insiste à nouveau dans sa thèse en 1906.

En ce qui concerne la thérapeutique à suivre, étant données les difficultés inhérentes au diagnostic, on peut poser en principe que le premier temps de l'intervention ***doit être la trépanation de la mastoïde et de la caisse.***

Au cours de cette trépanation, on peut être conduit dans le crâne de proche en proche en poursuivant les lésions osseuses ; la complication en présence de laquelle on se trouvera sera traitée alors selon les règles établies précédemment pour chacune d'elles.

Si les parois osseuses de la caisse paraissent saines et qu'il n'existe pas de signes indiquant d'une façon absolue la nécessité d'ouvrir le crâne, on s'en tiendra à la trépanation mastoïdienne, et on sera parfois surpris de voir disparaître tous les symptômes cérébraux, qui étaient sous la dépendance de la simple lésion mastoïdienne ; mais si, au bout de vingt-quatre ou quarante-huit heures, les accidents persistent, on n'hésitera pas à faire immédiatement l'ouverture du crâne.

Si, au contraire, il existe des signes permettant d'établir immédiatement le diagnostic soit de la phlébite, soit de l'abcès, on ouvrira soit le sinus, soit l'abcès, en agrandissant la brèche mastoïdienne soit en arrière, soit en haut. Dans le cas où il y aurait doute sur la nature et le siège de la complication intracranienne, on ouvrirait d'abord vers la fosse cérébrale moyenne, parce que les lésions sont plus fréquentes au niveau du lobe temporal, et, en cas de recherche infructueuse de ce côté, on se porterait en arrière vers la fosse cérébelleuse.

Dans tous les cas, il faut donner la préférence comme voie d'accès sur la lésion intracranienne, avec les auristes et je crois pouvoir dire avec la plupart des chirurgiens actuellement, à la méthode transmastoïdienne, qui a l'avantage de s'adresser à la fois à toutes les complications qu'on peut rencontrer.

IV. — COMPLICATIONS NERVEUSES DES OTITES MOYENNES SUPPURÉES.

PARALYSIE FACIALE.

Les paralysies faciales d'origine otitique ont été étudiées en 1896 dans un mémoire de Chipault et Daleine et peu de temps après par Villemin (1898). Un chirurgien hongrois, Tomka (1), en a fait une étude très détaillée basée sur l'analyse de 146 observations. Leur traitement chirurgical a été surtout envisagé par Chipault, par Moure et Liaras (1899) et dans l'ouvrage si souvent cité déjà de G. Laurens (1906). Ces paralysies consécutives à l'action que le pus, les fongosités, les séquestres osseux exercent sur le nerf dans son long trajet à travers le canal de Fallope sont d'un pronostic variable suivant l'étendue des désordres nerveux, suivant qu'il y a simple congestion ou altération plus profonde du nerf. Dans tous les cas, lorsqu'on se trouve en présence d'une paralysie faciale, le mieux est d'instituer le plus rapidement possible une thérapeutique énergique, qui a pour but d'obtenir la guérison par la décompression ou la désinfection du nerf.

Tel est le but à poursuivre ; les moyens de l'atteindre varient suivant les cas : si la paralysie survient au cours d'une otite aiguë suppurée, la paracentèse du tympan est généralement suffisante. Si on l'observe au cours d'une otorrhée chronique simple, il peut se faire que le seul curettage de la caisse fait délicatement conduise à la guérison en supprimant les causes de compression et d'infection du nerf (osselets, polypes, séquestres, fongosités). En cas d'échec de cette méthode simple, il faut recourir à l'évidement pétro-mastoïdien. Cette opération est indiquée d'emblée, si l'otorrhée s'accompagne d'accidents de mastoïdite ou de troubles cérébraux. Au cours de l'évidement pétro-mastoïdien, il faudra explorer avec soin le trajet du facial au niveau de la paroi postérieure du conduit, au niveau du plancher de l'aditus et sur la paroi interne de la caisse, et faire disparaître les causes susceptibles de provoquer la paralysie, c'est-à-dire les fongosités, les séquestres.

Cette conduite, qui amène souvent la guérison des troubles paralytiques, paraît préférable à la résection d'emblée du canal de Fallope,

(1) S. Tomka (Hongrie), A nervus facialis viszonya a halloszero bantalmaihoz (*Orvosi Hetilap.*, nos 45-51).

opération conseillée et réglée par Chipault (1), qui consiste, en réséquant les parois osseuses du canal de Fallope, à mettre à nu le nerf à partir du trou stylo-mastoïdien et jusqu'au delà de son point lésé, en allant jusqu'au ganglion géniculé, si la chose est nécessaire, de façon à le dégager comme un tronc nerveux inclus dans un cal.

G. Laurens conseille de réserver la résection du canal de Fallope pour les cas où l'évidement pétro-mastoïdien n'a pas réussi, ou pour ceux où l'évidement a montré des lésions étendues de la paroi interne de la caisse, de l'aditus et du massif osseux.

Lorsque les autres méthodes ont échoué et que la paralysie faciale est incurable, on a proposé et exécuté l'anastomose du facial avec un nerf moteur voisin, le spinal ou l'hypoglosse, dans le but de rendre aux muscles paralysés leur tonicité, à condition qu'on intervienne avant qu'ils soient dégénérés. Dans certains cas, on a atténué par l'opération l'asymétrie faciale ; mais en somme ces anastomoses n'ont pas fourni les résultats qu'on en attendait, et elles ont des inconvénients (association des mouvements du moignon de l'épaule et de la face, atrophies musculaires).

NÉVRITE SPINALE.

La névrite spinale d'origine otitique a été bien étudiée dans la thèse de Robert Leroux (2) (Paris, 1905). J'ai déjà signalé les altérations que peut subir le nerf spinal en cas de thrombo-phlébite de la veine jugulaire ; la propagation de l'inflammation se fait au nerf par périphlébite ; d'autres fois, le nerf est comprimé par les ganglions tributaires de l'appareil auditif ; enfin, dans certains cas, les lésions du nerf sont la conséquence de son contact avec une fusée purulente qui s'est faite vers la profondeur. La lésion peut frapper simultanément les deux branches du nerf, ou bien chacune d'elles isolément. La névrite de la branche externe est caractérisée au début par de la douleur et du torticolis, et plus tard par de la paralysie et de l'atrophie des muscles sterno-mastoïdien et trapèze ; la névrite de la branche interne s'accompagne de troubles laryngés respiratoires ou phonatoires. La propagation des lésions peut se faire de proche en proche du spinal au pneumogastrique, exposant le malade à des complications graves. En cas de névrite spinale, l'intervention est urgente et doit s'adresser à la cause des accidents.

(1) Chipault et Daleine, Les paralysies faciales otitiques, etc. (*Trav. neur. chir. Chipault*, 1896, I, p. 281).

(2) Robert Leroux, La névrite spinale d'origine otique, *Thèse de Paris*, 1905, n° 537.

V. — COMPLICATIONS RARES DES OTITES MOYENNES SUPPURÉES.

ULCÉRATION DES VAISSEAUX (1).

Le voisinage que présentent les cavités de l'oreille moyenne avec de nombreux vaisseaux veineux et avec la carotide interne, qui est en rapport avec la paroi antérieure de la caisse et la portion osseuse de la trompe d'Eustache, explique que dans certains cas une otite suppurée chronique compliquée de carie du rocher puisse aboutir à l'ulcération et à la perforation des parois vasculaires provoquant une hémorragie généralement redoutable. Les hémorragies provenant de la stylo-mastoïdienne et des branches de l'artère méningée moyenne sont tout à fait exceptionnelles. Celles qui ont leur origine dans l'ulcération des sinus sont plus fréquentes : en 1903, Eulenstein (2) en a cité 18 observations ; l'ulcération atteint le plus souvent le sinus latéral, quelquefois aussi les sinus pétreux supérieur et inférieur et le bulbe de la veine jugulaire.

Mais de toutes les lésions vasculaires, celle de la **carotide interne** est de beaucoup la plus fréquente. Ces hémorragies carotidiennes ont été étudiées dans un rapport de Genouville, fait à la Société anatomique en 1864, dans deux mémoires des *Archives générales de médecine* publiés par Jolly en 1866 et 1870, dans un travail de Brouardel dans le *Bulletin de la Société anatomique* 1867, dans la thèse de doctorat de Morée (Paris, 1874), dans un article d'Hessler (*Archiv. für Ohrenheilkunde*, Bd. XVIII, 1881), dans le livre de Politzer (*Lehrbuch der Ohrenheilkunde*, 1901, p. 504), dans un article très complet de Jourdin publié dans les *Annales des maladies de l'oreille* (Paris, 1904), basé sur l'analyse de 40 observations d'hémorragie de la carotide, enfin dans un article de Poyet publié dans les *Annales des maladies de l'oreille* en avril 1907, où l'auteur rapporte 42 cas d'hémorragie carotidienne.

Étiologie. — Les hémorragies de la carotide reconnaissent pour cause nécessaire une carie des parois de la caisse propagée au canal carotidien, carie qui est le plus souvent de nature tuberculeuse (3). Il en était ainsi dans un cas de perforation de la carotide que j'ai récemment observé chez une femme arrivée au dernier degré de la cachexie tuberculeuse. Plusieurs opinions ont été mises en avant pour expliquer le mécanisme de la perforation vasculaire. Pour

(1) L'ulcération de la carotide n'est pas la seule complication qu'on puisse observer au cours de l'otite suppurée. Albe, cité par Barbarin, a rapporté un cas de thrombose de la carotide en rapport avec un séquestre de la paroi antérieure de la caisse.

(2) Eulenstein, *Archives internationales de laryngologie*, 1903, p. 491, et *Zeitschr. für Ohrenh.*, Bd. XLIII, 1903.

(3) Sur 42 observations d'hémorragie carotidienne réunies par Poyet, il y en a 9 pour lesquelles la cause de la lésion échappe ; dans les 33 autres cas, il y en a 19 où l'hémorragie était liée à l'existence d'une carie de nature tuberculeuse.

Jourdin, il est logique d'admettre que « l'ulcération carotidienne se produit sous l'influence des chocs répétés de l'ondée sanguine, sur des parois déjà affaiblies, amincies et corrodées par l'action simultanée du tubercule, du pus et des séquestres osseux ». Je crois, comme Poyet, qu'il faut attribuer le rôle principal à l'inoculation des tuniques artérielles par le bacille de Koch. Cet auteur, en effet, étudiant au microscope les parois de l'artère ulcérée, a constaté qu'on était en présence d'un processus d'artérite tuberculeuse; de nombreux bacilles de Koch ont été retrouvés dans les préparations; il se produit au sein des tuniques artérielles des foyers de ramollissement qui en diminuent la résistance : sous l'influence de la pression sanguine, les parois cèdent et l'hémorragie se produit.

L'ulcération du vaisseau est généralement unique, de forme variable, et elle occupe de préférence le coude de la carotide.

SYMPTOMES. — L'hémorragie est le symptôme capital des ulcérations vasculaires; elle peut être spontanée ou provoquée par un effort. Ses caractères varient avec la nature et l'importance du vaisseau lésé.

On attribue les caractères suivant aux hémorragies carotidiennes : sang rutilant, s'écoulant en jets saccadés, isochrones au pouls, abondance de l'hémorragie qui est parfois telle que le sang s'écoule non seulement par le conduit auditif, mais également par le nez et la bouche, où il est versé par la trompe d'Eustache; arrêt brusque et spontané de l'hémorragie, qui peut se répéter à des intervalles plus ou moins éloignés.

En cas d'hémorragie provenant d'un sinus, le sang est noir, s'écoule en bavant, et l'abondance de l'hémorragie est moindre. La marche de l'hémorragie est également différente; l'hémorragie sinusale est ordinairement continue, prolongée et mortelle d'emblée, ce qui est rare dans l'hémorragie carotidienne, en vertu de la facilité relative avec laquelle se forme le caillot obturateur (Jourdin).

Cependant il est parfois très difficile d'établir quelle est la source de l'hémorragie, ainsi, dans le cas inédit qui m'est personnel, le sang était noir; il s'élevait lentement du fond du conduit auditif et ne s'écoulait pas par saccades; d'autre part, l'hémorragie qui se répéta plusieurs fois sous mes yeux n'était pas abondante : je crus pouvoir conclure qu'il s'agissait d'une lésion intéressant l'un des sinus péripétreux; il n'en était rien, puisque l'autopsie démontra qu'il s'agissait d'une ulcération de la carotide interne.

Du reste, la teinte plus ou moins foncée du sang est un caractère trompeur : Stewart, Bloch, Heine, Abbe crurent à l'ulcération d'un sinus en raison de la couleur foncée du sang, qui était manifestement d'aspect veineux, et reconnurent à l'autopsie une lésion carotidienne; inversement Syme, croyant avoir affaire à des hémorragies caroti-

diennes, liait la carotide et constatait à l'autopsie une ouverture du sinus pétreux supérieur.

Même dans certains cas où l'évidement pétro-mastoïdien a été pratiqué et où l'oreille moyenne était largement ouverte, il a été impossible de découvrir la source de l'hémorragie; c'est ce qui est arrivé chez ma malade, à laquelle j'avais fait un large évidement : des faits analogues ont été rapportés par Abbe et Jourdin.

Il semble que, dans les cas douteux, on doit surtout prendre en considération les renseignements fournis par la compression de la carotide primitive qui arrête le sang provenant de la carotide ulcérée, tandis qu'elle reste sans action sur une hémorragie veineuse. Il faut aussi tenir compte des symptômes concomitants : c'est ainsi que les hémorragies des sinus sont souvent accompagnées des symptômes d'une infection phlébitique; c'est ainsi également que les troubles parétiques et l'hémiplégie observés dans certaines hémorragies de l'oreille sont en rapport avec l'ulcération de la carotide.

PRONOSTIC. — Le pronostic de ces otorragies est toujours très grave. Si l'hémorragie est d'origine veineuse, non seulement elle est grave par elle-même, mais encore par les phénomènes de phlébite qui l'accompagnent généralement; si elle reconnaît pour cause une perforation de la carotide, elle est fatalement mortelle par la répétition des accidents.

Nous verrons bientôt que la gravité du pronostic s'atténue dans une certaine mesure avec l'intervention chirurgicale.

TRAITEMENT. — Les divers procédés thérapeutiques mis en œuvre sont : le tamponnement, la ligature de la carotide et l'évidement pétro-mastoïdien. Le *tamponnement* serré des cavités de l'oreille, fait à travers le conduit auditif, n'est qu'un moyen palliatif et insuffisant.

La *ligature de l'artère carotide primitive* est, en cas d'hémorragie artérielle, l'opération de nécessité, qu'on est appelé à faire d'urgence; même dans les cas auxquels j'ai fait allusion précédemment et dans lesquels l'origine de l'hémorragie est douteuse, j'estime que le mieux est encore de recourir à la ligature de la carotide, car, en somme, dans l'immense majorité des cas, l'hémorragie a sa source dans la carotide interne; les autres vaisseaux ne sont qu'exceptionnellement atteints. D'après la statistique annexée au travail de Jourdin, qui porte sur 40 observations d'hémorragies carotidiennes, la ligature de la carotide aurait fourni environ 50 p. 100 de succès, résultat déjà très appréciable.

Mais, je le répète, la ligature de la carotide est l'opération de nécessité faite pour remédier à une hémorragie qui peut être rapidement mortelle; elle ne s'attaque pas à la cause même de l'hémorragie,

c'est-à-dire aux lésions de l'oreille, à la carie qui a provoqué l'ulcération vasculaire. C'est l'idée qui a conduit quelques chirurgiens à préconiser l'*évidement pétro-mastoïdien* comme l'opération la plus rationnelle. Jourdin en fait l'opération de choix dans son récent article des *Annales des maladies de l'oreille*, et c'est la conduite que j'ai moi-même suivie dans mon cas personnel. Je me proposais d'appliquer le traitement qui convient aux otorrhées chroniques compliquées de carie des os, et j'espérais pouvoir reconnaître en même temps la source de l'hémorragie ; j'ai déjà dit qu'à ce point de vue l'opération ne m'avait nullement éclairé. J'espérais également à la suite de l'évidement pouvoir obtenir l'arrêt de l'hémorragie, que j'attribuais à une lésion des sinus, par un tamponnement serré. Les hémorragies reparurent dans les jours suivants, et la malade succomba sans que j'aie eu le temps de faire la ligature de la carotide. Cette ligature est cependant la seule ressource qui reste au chirurgien, lorsque l'évidement pétro-mastoïdien s'est montré insuffisant. C'est à elle qu'il faut recourir d'emblée, d'après Jourdin, chez les sujets très épuisés.

MÉNINGITE TUBERCULEUSE.

Cette forme de la méningite peut être observée dans les cas où l'inflammation chronique des cavités de l'oreille reconnaît pour origine une infection tuberculeuse. On conçoit qu'alors l'inflammation, se propageant aux méninges, puisse provoquer une infection méningée de même nature.

OSTÉOMYÉLITE ÉTENDUE DU TEMPORAL.

Il est des cas où l'inflammation, dépassant les parois des cavités de l'oreille, se propage aux parties voisines du temporal, en particulier à l'écaille. La résection de l'écaille temporale trouve en pareil cas son indication. Je renvoie le lecteur au chapitre qui traite des inflammations des parois osseuses du crâne ; il y trouvera une étude d'ensemble sur les diverses variétés de l'ostéomyélite (Voy. p. 369).

SUPPURATIONS OTOGÈNES DE LA BASE DU CRANE ET PARAVERTÉBRALES.

Le pus peut fuser dans ces régions à travers les canaux et déhiscences de la face inférieure du rocher, ou encore par la voie veineuse ou la voie lymphatique. Le foyer suppuré peut être sous-occipital, en rapport avec l'écaille de l'occipital, sous-pétreux, ou encore pré et latéro-vertébral. L'indication, en pareil cas, est d'intervenir sans retard pour éviter les complications susceptibles de se produire soit

du côté du paquet vasculo-nerveux, soit du côté de l'encéphale. Il faut commencer par trépaner et réséquer l'apophyse mastoïde en totalité, puis, suivant le conseil de G. Laurens, explorer trois points « qui sont les lieux d'élection pour la propagation du pus mastoïdien à la base du crâne » : *a*. la région de la pointe ; *b*. un point situé à la partie moyenne de la corticale interne dans l'espace compris entre la paroi postérieure du conduit auditif et le sinus, et au niveau duquel on rencontre souvent un orifice fistuleux, dans lequel un stylet peut être introduit à une grande profondeur ; *c*. la gouttière du sinus latéral.

Une fois l'exploration mastoïdienne terminée, l'abcès sera traité suivant le siège qu'il occupe : les abcès latéro-vertébraux seront ouverts par une incision faite au niveau du cou en avant ou en arrière du sterno-mastoïdien ; c'est également à l'incision présterno-mastoïdienne qu'il faut recourir pour l'évacuation des abcès sous-pétreux; les abcès sous-occipitaux seront atteints au moyen d'une incision horizontale branchée sur l'incision rétro-auriculaire, permettant d'atteindre l'écaille occipitale, qui peut être frappée d'ostéite et qu'il faut évider.

VIII. — MALADIES CONGÉNITALES DU CRANE ET DE L'ENCÉPHALE.

I. — HYDROCÉPHALIE CONGÉNITALE (1).

DÉFINITION. — L'hydrocéphalie est caractérisée par l'accumulation à l'intérieur du crâne d'un liquide à peu près analogue au liquide céphalo-rachidien. Le plus souvent le liquide siège dans les ventricules dilatés; l'hydrocéphalie est alors ***interne*** ou ***ventricu-***

(1) Parmi les travaux à consulter sur l'hydrocéphalie : Keen, Surgery of the lateral Ventrieles of the Brain (*Verhn. d. X intern. med. Kongresse*, Berlin, 1891, Bd. III, Chirurgie, p. 108). — Quincke, Ueber Hydrocephalus (*Verh. der X Kongresses f. Innere med.*, Wiesbaden, 1891). — A. Broca, Drainage des ventricules cérébraux pour hydrocéphalie (*Rev. de chir.*, 1891, vol. XI, p. 37). — A. Henle, Beiträge zur Path. u. Ther. der Hydrocephalus (*Mitteilung a. d. Grenzgebiet d. Med. u. Chir.*, 1895-1896, Bd. I, p. 264). — Von Beck, Ueber Punktion der Gehirn seitenventrikel (*Mitteilung a. d. Grenzgebiet d. med. u. Chir.*, 1896, Bd. I, p. 247). — D'Astros, Les hydrocéphalies, Paris, 1898, et Traité des maladies de l'enfance, t. IV, p. 555. — Sutherland et Cheyne, Treatment of hydrocephalus by intraeranial drainage (*British med. Journ.*, 15 oct. 1898). — F. Schultze, Die Krankheiten der Hirnhdraüte und Hydroeephalie (*Nothnagel's specielle Pathol.*, 1901, Bd. IX). — A. Broca, Précis de chirurgie cérébrale, 1903, p. 397. — A. Taylor, The Treatement of chronie Internal Hydrocephalus by autodrainage (*American Journ. med. Sc.*, 1904, Bd. CXXVIII, p. 255). — Koeher, Operationslehre, IVe Auflage, Jena, 1904. — Marion, Traité de chirurgie du système nerveux, 1905. — Walter Kaupe, Der diagnostische und therapeutisehe Wert der Spinalpunktion, Sammelreferate (*Centralblatt f. d. Grenzgebiet. d. med. u Chir.*, 1906, Bd. IX, p. 801). — Cushing, *Surgery of the head*, Baltimore, 1908, p. 111. — Discussion au xxxviie Congrès allemand de chirurgie, Berlin, avril 1908. — Traités classiques de médecine et de chirurgie.

laire; rarement le liquide est situé à la surface externe du cerveau, entre la pie-mère et l'arachnoïde, donnant naissance à la variété dite ***hydrocéphalie externe***. L'hydrocéphalie n'est pas une maladie, c'est un symptôme qui apparaît comme la manifestation de divers états morbides.

DIVISION. — On a divisé l'hydrocéphalie au point de vue étiologique en **HYDROCÉPHALIE SYMPTOMATIQUE** et **HYDROCÉPHALIE CONGÉNITALE** liée à l'existence de lésions tératologiques ou pathologiques remontant à la vie fœtale.

Il a déjà été question, dans les chapitres précédents, de l'hydrocéphalie symptomatique ; je n'ai pas à y revenir ici. Je rappelle seulement que l'hypersécrétion du liquide céphalo-rachidien s'observe au cours de l'évolution des tumeurs de l'encéphale et en particulier des tumeurs de la base, du mésocéphale, de la glande pituitaire, des tubercules quadrijumeaux et surtout du cervelet; il faut faire jouer en pareil cas un rôle pathogénique à l'irritation de la pie-mère et surtout à la compression des veines de Galien.

L'hypersécrétion du liquide céphalo-rachidien est également une conséquence des inflammations méningées: nous l'avons décrite dans les méningites aiguës, dans la méningite séreuse, et surtout dans la méningite tuberculeuse désignée encore sous le nom d'hydrocéphalie aiguë, et où l'hypersécrétion du liquide céphalo-rachidien explique à elle seule la plupart des symptômes observés; nous l'avons décrite encore dans les suppurations intracraniennes, dans les cas de thrombose et d'oblitération des sinus veineux du crâne, etc.

J'aurai uniquement en vue dans ce chapitre l'**HYDROCÉPHALIE CONGÉNITALE**, qu'on a décrite encore sous les termes d'hydrocéphalie **TÉRATOLOGIQUE** ou d'hydrocéphalie **ESSENTIELLE**, **IDIOPATHIQUE**. L'expression d'hydrocéphalie tératologique est juste dans un grand nombre de cas, où l'hydrocéphalie doit être rattachée à l'existence de malformations encéphaliques que nous décrirons bientôt; c'est la raison pour laquelle j'ai cru devoir rattacher l'histoire de l'hydrocéphalie au chapitre qui traite des lésions tératologiques. Le terme d'hydrocéphalie essentielle, au contraire, est mauvais ; il s'applique, il est vrai, aux cas où la cause des accidents nous échappe ; mais cela ne veut pas dire que cette cause n'existe pas ; nous ne la connaissons pas, voilà tout; en réalité, il n'existe pas d'hydrocéphalie idiopathique.

Je conserve donc le terme d'hydrocéphalie **CONGÉNITALE** adopté par un grand nombre d'auteurs ; et je décris sous ce titre l'hydrocéphalie liée à l'existence de lésions tératologiques ou pathologiques remontant à la vie fœtale et qui est le type de l'hydrocéphalie chronique.

Nous verrons d'abord sous quel aspect clinique se présente l'enfant atteint d'hydrocéphalie ; nous rechercherons ensuite à quels désordres

anatomiques répondent ces manifestations cliniques et les causes susceptibles de les engendrer.

SYMPTOMES. — L'hydrocéphalie ne traduit son existence pendant la vie intra-utérine par aucun symptôme; la grossesse évolue en pareil cas comme une grossesse normale.

« A la naissance, l'hydrocéphalie congénitale peut exister sous trois apparences : *a.* dans une première catégorie de cas, qui peuvent être dans l'accouchement des causes de dystocie, l'hydrocéphalie est déjà apparente de par le volume exagéré de la tête; *b.* dans quelques faits qui constituent un groupe bien spécial, la tête, au lieu de présenter une augmentation de volume, est plus petite qu'à l'état normal; il y a micro-hydrocéphalie impossible à distinguer de la microcéphalie simple; *c.* dans une troisième catégorie, qui comprend peut-être le plus grand nombre de faits cliniques, le volume de la tête paraît normal, et l'hydrocéphalie ne se manifeste que plus tard par le développement ultérieur du crâne. Cette période latente de l'hydrocéphalie congénitale peut se prolonger plusieurs semaines, peut-être même plusieurs mois. Un seul symptôme peut quelquefois faire soupçonner l'affection, c'est l'état spastique de la musculature des extrémités. Le développement de la tête, lorsqu'il a commencé à se produire, est progressif et peut atteindre des degrés très variables (d'Astros). »

Une fois la maladie constituée, le tableau clinique du petit malade dans la forme d'hydrocéphalie macrocéphalique, qu'on observe dans la proportion de 99 p. 100, est absolument caractéristique : ce qui frappe tout d'abord, c'est la *déformation du crâne* (1), qui, dans certains cas, est considérablement augmenté de volume (fig. 121) et fait contraste avec la face, qui apparaît petite et ratatinée sous un front développé et large. L'augmentation de volume peut être telle que la circonférence du crâne atteint, chez de tout jeunes sujets, 50, 60, 80 centimètres et jusqu'à 1^{m},40, comme dans un cas cité par Franck. La tête, trop lourde, ne peut être maintenue verticale et tombe en tous sens. La déformation est tantôt régulière, tantôt irrégulière; le crâne peut alors figurer, comme dans un cas représenté par le professeur Kirmisson, trois bosselures répondant aux os frontal, pariétal et occipital très écartés les uns des autres, ou bien une des moitiés du crâne fait une saillie plus prononcée que l'autre. Au palper, on constate l'écartement des os du crâne avec élargissement des sutures ou des fontanelles; celles-ci font saillie et sont quelquefois fluctuantes ; à travers les

(1) Cette déformation énorme du crâne appartient à l'hydrocéphalie de l'enfance, à celle qui survient avant la soudure des os du crâne; chez l'enfant, après la soudure, la tête peut grossir un peu, mais chez l'adulte, dans les hydrocéphalies symptomatiques, par exemple, d'une tumeur intracranienne, la tête ne grossit pas; les accidents provoqués par l'exagération de la pression intracranienne n'en sont que plus précoces et plus graves.

espaces membraneux, on perçoit aisément les battements du cerveau. Parfois les parois du crâne, considérablement augmenté de volume, sont amincies à tel point qu'il existe de la transparence. Les veines superficielles sont généralement très dilatées et traduisent la gêne de la circulation profonde.

Fig. 121. — Crâne hydrocéphale (musée Dupuytren).

De pareilles modifications du crâne ne sont pas sans s'accompagner de troubles plus ou moins profonds dans les fonctions du système nerveux. La sensibilité, la motilité, les organes des sens, l'intelligence, la nutrition générale sont plus ou moins atteints.

Les *troubles de la motilité* sont caractérisés par des *convulsions* qui ne sont pas constantes, mais dont la répétition, lorsqu'elles existent, marque une aggravation de la maladie ; par des *contractures* qui frappent d'abord les doigts, puis gagnent les avant-bras et les extrémités inférieures, parfois même les muscles du tronc; par des *paralysies* le plus souvent partielles, quelquefois totales dans les cas d'hydrocéphalie très marquée; généralement la marche est retardée; dans quelques cas, il y a impotence absolue des membres inférieurs.

La *sensibilité générale* est parfois obtuse. De tous les organes des sens, l'œil est le plus souvent atteint. Il peut exister du strabisme. Il peut y avoir également affaiblissement de la vision et même cécité

complète, par suite d'une névrite optique qui aboutit à l'atrophie papillaire.

La *nutrition générale* est parfois ralentie dans les cas graves ; il peut y avoir abaissement de la température du corps.

L'*intelligence* est plus ou moins atteinte suivant l'étendue des lésions cérébrales concomitantes. Certains hydrocéphales sont idiots, d'autres ont l'intelligence seulement retardée ; ce sont des enfants qui parlent tard, dont la mémoire est mauvaise, etc.

Il n'est pas rare qu'on observe, en même temps que l'hydrocéphalie, des malformations congénitales, telles le *spina bifida*, le bec-de-lièvre, les malformations de l'oreille, des anomalies dentaires, le pied bot, l'imperforation de l'anus, etc.

MARCHE ET TERMINAISON. — La maladie a une évolution chronique et progressive, interrompue parfois par des poussées aiguës qui s'accompagnent d'un violent mal de tête et de convulsions. Elle aboutit à la mort d'une façon plus ou moins rapide. Celle-ci survient généralement au bout de quelques heures ou de quelques jours dans les cas où l'hydrocéphalie s'accompagne de malformations étendues de l'encéphale incompatibles avec l'existence. Lorsque ces malformations sont moins graves, les hydrocéphales peuvent vivre quelques mois, même quelques années. La mort survient tantôt par suite de complications (complications pulmonaires, troubles digestifs, fièvres éruptives), tantôt au milieu de crises convulsives répétées dans un véritable état de mal épileptique. Il est très douteux, comme on l'a admis, que des guérisons spontanées de l'hydrocéphalie aient été observées. Mais, d'après d'Astros, « il peut exister parfois un arrêt dans les progrès de l'hydrocéphalie ; les sutures et les fontanelles s'ossifient et la tête cesse de s'accroître. Cet arrêt de l'évolution morbide permet une certaine survie ». C'est ce qui explique que certains hydrocéphales aient pu atteindre un âge assez avancé, tel le cas d'un nommé Bordini, cité par d'Astros, qui mourut à l'âge de soixante ans.

ANATOMIE PATHOLOGIQUE. — Le plus souvent le liquide épanché est contenu à l'intérieur des cavités ventriculaires fermées (ventricules latéraux, troisième et quatrième ventricules). Le *liquide épanché* présente des caractères très analogues à ceux du liquide céphalo-rachidien ; il est limpide, incolore ou légèrement citrin ; il a une réaction alcaline ; sa densité est de 1005 à 1010 ; il renferme une petite quantité d'albumine et une proportion notable de chlorures alcalins. Le liquide épanché est variable en abondance : il oscille entre quelques centaines de grammes, 1 litre et même davantage, puisqu'on l'a vu, exceptionnellement il est vrai, atteindre 10 et 12 litres.

La *dilatation des cavités ventriculaires* est plus ou moins prononcée

suivant les cas. Elle peut être généralisée ou partielle, c'est-à-dire limitée à un ventricule ou même à une corne ventriculaire. Dans le premier cas, les ventricules sont énormément dilatés, et la substance cérébrale des hémisphères, refoulée par le liquide, est réduite à l'état d'une vésicule à parois amincies et à la surface de laquelle les circonvolutions sont effacées. Les trous de Monro, l'aqueduc de Sylvius, qui font communiquer entre eux les ventricules, sont très élargis. Une pareille compression de la substance nerveuse ne va pas sans des modifications plus ou moins profondes de sa texture, qui se font sentir plus dans la substance médullaire des hémisphères que dans l'écorce. La membrane qui tapisse l'intérieur des ventricules est quelquefois épaissie, et les plexus choroïdes sont tantôt hypertrophiés, tantôt aplatis et exsangues (d'Astros). Le plus souvent les ventricules dilatés sont en communication avec les espaces sous-arachnoïdiens encéphalo-médullaires et avec le canal central de la moelle ; mais parfois la communication est supprimée, fait intéressant au point de vue chirurgical, par oblitération du trou de Magendie ou de la partie supérieure du canal central de la moelle.

Le *crâne* participe à la dilatation générale de l'encéphale, et la déformation qui en résulte appartient généralement au type brachycéphalique ; les sutures, les fontanelles sont élargies; le crâne devient membraneux : les os se dilatent en même temps qu'ils s'atrophient, s'amincissent et même se perforent ; ils deviennent flexibles ; ils perdent leur direction normale (Voy. fig. 121). A l'intérieur du crâne, on constate le refoulement en bas et en arrière des voûtes orbitaires, un élargissement de la selle turcique, une obliquité plus grande de la gouttière basilaire, la dilatation du trou occipital. Si, par hasard, l'hydrocéphalie est arrêtée dans son développement, le crâne peut s'ossifier grâce à des os wormiens qui existent au niveau des surfaces membraneuses et jouent le rôle de points d'ossification supplémentaires.

Tel est le type de l'hydrocéphalie dite ventriculaire ; souvent il existe, en même temps que l'épanchement liquide, des malformations plus ou moins étendues des centres nerveux. Les circonvolutions cérébrales sont petites; les sillons qui les séparent inégalement profonds, les circonvolutions de la région convexe offrent une disposition particulière: elles convergent vers la scissure de Sylvius (d'Astros). Celle-ci peut être largement ouverte.

D'autres fois, les lésions sont plus accentuées ; on a noté l'absence du corps calleux, du trigone, du septum lucidum; l'hypertrophie, l'atrophie, l'asymétrie ou l'absence du cervelet. Parfois les cavités ventriculaires présentent une ouverture large, qui établit une communication entre elles et les méninges, et le liquide hydrocéphalique se présente directement à l'ouverture du crâne (d'Astros) : ce sont ces cas que certains auteurs ont décrits sous le nom d'***hydrocéphalie***

externe ; d'après West, cette variété de l'hydrocéphalie serait consécutive à la rupture d'une hydrocéphalie interne (1).

Dans certains cas enfin, les lésions cérébrales sont extrêmement prononcées, et, dans la variété rare que Cruveilhier a décrite sous le nom d'***hydrocéphalie anencéphalique***, le cerveau fait complètement défaut ; le tissu nerveux est réduit à de petits tubercules accolés à la base du crâne : il n'y a plus d'hémisphères cérébraux ; les ganglions de la base sont atrophiés ; le cervelet et les organes nerveux sous-jacents sont ordinairement intacts (d'Astros). La cavité cranienne est remplie par du liquide hydrocéphalique.

On a signalé également l'arrêt de développement de la faux du cerveau, l'absence de la tente du cervelet et des malformations médullaires coïncidant avec un *spina bifida* ; on sait combien l'hydrocéphalie est fréquente chez les sujets atteints de *spina bifida*.

« En dehors de ces diverses lésions, dues à des troubles de développement, on peut plus rarement constater dans le cerveau des lésions d'ordre pathologique, assez peu étudiées d'ailleurs : ce sont surtout des reliquats de lésions inflammatoires portant sur les parois ventriculaires ou les méninges intraventriculaires, toile choroïdienne et plexus choroïdes. L'épendyme se présente quelquefois épaissi et granuleux ou est le siège de végétations plus ou moins saillantes ; on rencontre assez souvent ces dernières lésions dans des hydrocéphalies qui paraissent d'origine syphilitique (Sandoz) » (d'Astros).

ÉTIOLOGIE ET PATHOGÉNIE. — L'hydrocéphalie congénitale est rare. La proportion des cas observés serait de 1 pour 300 naissances (Mme Lachapelle, Mac Donald) ou de 1 pour 4 000 (Kucher).

Au point de vue pathogénique, il y a lieu de distinguer deux catégories de faits : 1° ceux où l'hydrocéphalie est liée à un arrêt de développement de l'encéphale, à un trouble de l'embryogenèse céré-

(1) Ce n'est pas ainsi que certains auteurs comprennent l'hydrocéphalie externe. D'Astros, après Legendre, la considère comme résultant de la transformation d'un foyer hémorragique sus-arachnoïdien, hémorragie qui aurait pour point de départ un foyer de pachyméningite. L'épanchement est situé au-dessus de l'arachnoïde, entre cette membrane et la dure-mère, et enkysté dans une poche membraneuse. Le kyste est plus ou moins étendu et renferme une quantité variable (jusqu'à 750 grammes dans un cas de Bérard), d'un liquide qui, tantôt est absolument limpide, tantôt sanguinolent, et contient toujours de l'albumine. Au-dessous du kyste, le cerveau est refoulé.

Au point de vue clinique, il y a deux phases à considérer dans les cas qui nous occupent : une première phase dans laquelle on observe les symptômes de la pachyméningite et de l'hémorragie méningée ; une deuxième phase dans laquelle, lorsque le sujet a survécu à l'hémorragie, ce qui est rare, on assiste à la production de symptômes en rapport avec la transformation hydrocéphalique de l'épanchement. Il se fait alors une augmentation lente et progressive du crâne, qui prend tous les caractères de l'hydrocéphalie chronique. L'affection met des mois et des années à évoluer. La mort en est souvent la conséquence. En admettant qu'elle puisse guérir, le pronostic est toujours grave au point de vue de l'intelligence (d'Astros).

brale ; ce sont les cas où nous avons signalé l'existence de malformations de l'encéphale et de malformations siégeant en d'autres régions du corps ; l'hydrocéphalie est alors ***tératologique ;*** l'hydrocéphalie n'apparaît que comme un élément surajouté à une agenésie ou une dysgenésie cérébrale (d'Astros); 2° ceux où l'hydrocéphalie relève des causes morbides qui peuvent atteindre le cerveau du fœtus, causes morbides encore mal connues, mais qui traduisent leur existence par les lésions pathologiques que nous avons précédemment décrites au niveau des parois ventriculaires, de la toile choroïdienne et des plexus choroïdes. L'hydrocéphalie est alors ***pathologique*** ; il semble que l'épanchement hydrocéphalique soit le fait initial de la malformation cérébrale (d'Astros).

Parmi les causes susceptibles de provoquer les lésions tératologiques ou pathologiques qui engendrent l'hydrocéphalie, on a fait jouer un rôle tout d'abord aux *influences héréditaires.* Il est certain que la maladie apparaît, dans certains cas, avec un caractère familial ; plusieurs membres d'une même famille peuvent être atteints ; Frank a cité le cas d'une femme qui mit au monde sept enfants hydrocéphales ; des faits analogues ont été rapportés par d'autres auteurs. Les antécédents héréditaires signalés chez les ascendants sont : l'alcoolisme, la consanguinité des engendrants, la tuberculose, les maladies nerveuses (névropathies, épilepsie, maladies organiques du système nerveux, psychoses) et surtout la syphilis. L'influence de la syphilis héréditaire est absolument incontestable ; Fournier, Sandoz, d'Astros, l'ont nettement établi. Fournier a insisté sur la fréquence de l'hydrocéphalie chez les enfants nés de parents syphilitiques ; il a montré que plusieurs enfants hydrocéphales pouvaient naître de parents syphilitiques. Elsner a parlé de la fréquence des avortements chez les mères qui auraient donné le jour à des hydrocéphales et montré, d'autre part, que les hydrocéphales étaient plus exposés que les autres enfants aux manifestations de la syphilis. Quant au mode d'action de l'hérédo-syphilis dans la production de l'hydrocéphalie, voici l'opinion de d'Astros : « J'ai démontré qu'il n'était pas toujours identique : 1° dans un premier groupe de faits, l'hydrocéphalie d'*origine syphilitique* résulte de l'influence dégénérative et dystrophique de la syphilis héréditaire et est liée aux troubles de développement du cerveau ; 2° dans un second groupe, l'hydrocéphalie de *nature syphilitique* est déterminée par des lésions spécifiquement syphilitiques de l'épendyme et de la région opto-striée. Le professeur Fournier se range complètement à cette manière de voir. »

A côté des influences héréditaires, on a fait jouer un rôle, comme pour les autres malformations, aux *maladies de la mère pendant la grossesse* et aux *causes accidentelles* survenues pendant la gestation (émotions vives, frayeurs éprouvées par la mère, violences subies par l'abdomen, compressions, etc.). Mais nous ignorons comment

agissent ces différentes causes. Enfin il ne paraît pas douteux que dans certains cas l'hydrocéphalie relève de la *pathologie fœtale*, entourée encore de tant d'obscurité (d'Astros). Il faut bien reconnaître toutefois que, parfois, la cause de l'hydrocéphalie nous échappe complètement.

Quant au *mécanisme* de l'hydrocéphalie, il peut être interprété de deux façons : on peut admettre qu'il y a hypersécrétion du liquide céphalo-rachidien ou trouble dans ses conditions normales d'écoulement et de résorption.

Il semble probable que le liquide céphalo-rachidien a pour origine les touffes vasculaires des plexus choroïdes et qu'il est sécrété par les cellules épendymaires. « En toute hypothèse, on comprend, écrit Forgue, qu'un processus de nature inflammatoire siégeant sur l'épendyme des parois ventriculaires ou sur les plexus choroïdes puisse (par analogie avec les épanchements inflammatoires des grandes cavités séreuses, plèvre, péritoine, péricarde) déterminer un abondant exsudat de sérosité dans les ventricules. Ce sont là de véritables « méningites ventriculaires » favorisées par ce fait que, durant la vie fœtale, la région ventriculaire et les ganglions opto-striés ont, ainsi que d'Astros le remarque, une activité circulatoire et fonctionnelle prédominante, par rapport aux hémisphères, dont le développement nerveux est loin d'être achevé. Ces méningites ventriculaires prennent tantôt la forme aiguë (infections intra-utérines ou obstétricales), tantôt la forme chronique (due le plus souvent à des lésions hérédo-syphilitiques de l'épendyme épaissi et vascularisé, qui déterminent une hydrocéphalie évoluant plus ou moins rapidement après la naissance). »

Pour expliquer l'hydrocéphalie par un trouble des conditions normales d'écoulement et de résorption du liquide céphalo-rachidien, il faut se souvenir que, chez l'adulte, le liquide céphalo-rachidien qui circule à l'intérieur des ventricules communique avec le liquide céphalo-rachidien extérieur, qui occupe les espaces sous-arachnoïdiens par les trous de Luschka et de Magendie. Ceux-ci n'existent pas pendant une certaine période de la vie fœtale ; ils n'apparaissent qu'ultérieurement au cours du développement. Or, si ces orifices sont oblitérés, on conçoit que le liquide céphalo-rachidien s'accumule dans les ventricules et les dilate. Cette oblitération peut se produire dans deux conditions : ou bien le type fœtal, imperforé, persiste par suite d'une anomalie de développement : ou bien l'oblitération se fait secondairement par suite d'un processus pathologique. Une pareille disposition anatomique empêche l'écoulement et la résorption normale du liquide ventriculaire (1). Il est possible que, dans

(1) On sait qu'on a admis l'existence d'une véritable circulation du liquide céphalo-rachidien. Ce liquide viendrait du sang et retournerait au sang par l'intermédiaire de la circulation lymphatique. D'après Cathelin (*Presse méd.*, 11 nov. 1903),

certains cas, l'hydrocéphalie relève à la fois d'une hypersécrétion du liquide céphalo-rachidien et d'un trouble dans ses conditions normales d'écoulement et de résorption.

DIAGNOSTIC. — Le diagnostic entre l'HYDROCÉPHALIE MICROCÉPHALIQUE et la MICROCÉPHALIE SIMPLE est généralement impossible. L'HYDROCÉPHALIE MACROCÉPHALIQUE peut être confondue avec l'AUGMENTATION DE VOLUME DE LA TÊTE QU'ON OBSERVE CHEZ CERTAINS ENFANTS EN DEHORS DE TOUT ÉTAT PATHOLOGIQUE ; mais, dans ce dernier cas, les enfants ne présentent aucune manifestation cérébrale ; le développement du volume de la tête n'est pas rapide comme dans l'hydrocéphalie. Dans les cas douteux, il faut suivre les progrès du développement du crâne en pratiquant de fréquentes mensurations. « Or, tandis que les diamètres conservent leur rapport dans le développement normal du crâne, le développement du crâne hydrocéphale évolue dans le sens d'une brachicéphalie progressive, ainsi que l'a établi Regnault (d'Astros). »

La confusion est possible également avec les DÉFORMATIONS DU CRANE RACHITIQUE ; mais la macrocéphalie rachitique s'accompagne de signes particuliers ; la stase veineuse du côté de la peau et la stase papillaire font défaut ; les fontanelles ne sont pas tendues ; les os du crâne et les autres os du squelette présentent des déformations caractéristiques du rachitisme. Dans les cas douteux, le diagnostic pourrait être éclairé par une ponction lombaire.

Il est une affection rare, l'HYPERTROPHIE DU CERVEAU, qui peut être confondue avec l'hydrocéphalie, parce qu'elle s'accompagne d'un développement anormal du crâne qui coexiste avec des troubles cérébraux. « Les symptômes cérébraux sont généralement plus précoces, plus marqués et vite plus sérieux dans l'hydrocéphalie chronique. Dans l'hypertrophie du cerveau, le crâne n'a pas la même tendance à prendre la forme arrondie; son augmentation est souvent d'abord apparente à l'occiput ; si le front devient proéminent, les yeux restent toujours profondément enfoncés dans les orbites ; enfin la fontanelle antérieure est déprimée au lieu d'être tendue et bombée comme dans l'hydrocéphalie (d'Astros). »

Reste enfin à déterminer, quand on se trouve en présence d'un enfant atteint d'hydrocéphalie, si cette hydrocéphalie est congénitale ou acquise. La forme congénitale est généralement apparente au moment de la naissance ou peu de temps après ; dans les antécédents de la forme acquise ou secondaire, on retrouve une maladie fébrile,

le liquide céphalo-rachidien sécrété au niveau des plexus choroïdes, glandes sécrétrices, circulerait dans les espaces sous-arachnoïdiens périmédullaires, gagnerait par l'intermédiaire des gaines périvasculaires, qui s'ouvrent dans le liquide, les lymphatiques paravertébraux et leurs ganglions, qui le conduiraient à la citerne de Pecquet et dans le canal thoracique. Par ce dernier, il retournerait dans la veine sous-clavière gauche.

comme la méningite, ou les symptômes produits par le développement d'une tumeur cérébrale. Mais le diagnostic n'en est pas moins parfois très difficile, et Marion a raison de dire que : « Chez un nouveau-né, il n'est pas toujours possible de distinguer s'il s'agit d'une hydrocéphalie symptomatique ou tératologique, et c'est à cette dernière que l'on pense toujours chez lui en l'absence d'un symptôme bien défini ; car elle est de beaucoup la plus fréquente à cet âge. »

TRAITEMENT. — Plusieurs méthodes thérapeutiques ont été appliquées au traitement de l'hydrocéphalie. Les unes (tels le traitement médical et la compression) ont pour but de faire résorber sans opération le liquide céphalo-rachidien épanché en excès, les autres (tels la ponction, le drainage, les injections modificatrices) se proposent d'évacuer le liquide et d'en prévenir la reproduction.

A. Le ***traitement médical*** antisyphilitique a été appliqué aux cas où la syphilis pouvait être incriminée comme cause de l'hydrocéphalie. Nous verrons bientôt qu'il est resté le plus souvent inefficace.

B. La ***compression*** exercée sur le crâne à l'aide de bandelettes de diachylon (Trousseau) est une méthode aujourd'hui abandonnée, qui pourrait être plus nuisible qu'utile en augmentant la pression intracranienne.

C. La ***ponction*** mérite de nous arrêter plus longtemps ; elle peut être faite : 1° à travers les parties membraneuses du crâne, lorsque celui-ci n'est pas ossifié (ponction cranienne) ; 2° dans le cas contraire, à travers un orifice de trépanation (trépano-ponction) ; 3° au niveau du rachis (ponction rachidienne).

1° Ponction cranienne. — L'idée d'évacuer le liquide en excès est de date très ancienne. On se servira de préférence d'un trocart de petit calibre, et l'on aura soin d'intervenir d'une façon absolument antiseptique. Le liquide sera évacué lentement pour éviter la décompression rapide du cerveau et en petite quantité. La ponction sera faite un peu en dehors de la ligne médiane, pour éviter la blessure du sinus longitudinal supérieur, soit au niveau de la fontanelle antérieure, soit sur les côtés de la suture sagittale. La ponction faite dans ces conditions est une opération tout à fait innocente et facile : il suffit, en effet, d'enfoncer le trocart à 2 ou 3 centimètres de profondeur pour trouver le liquide.

2 Trépano-ponction. — La trépano-ponction a été proposée pour les cas où l'hydrocéphalie existe chez des sujets dont le crâne est ossifié. Le mode de ponction reste le même, mais il faut créer dans la paroi osseuse du crâne un orifice de trépanation qui rende facile l'accès du ventricule latéral, tout en évitant de léser des parties importantes du cerveau. Or, si le ventricule est facile à atteindre dans les grosses hydrocéphalies de l'enfance, il l'est moins dans le

cas d'hydrocéphalie légère. C'est pour ces cas difficiles qu'on a cherché, en s'appuyant sur l'anatomie topographique des ventricules latéraux, à établir une technique opératoire bien réglée. Le procédé suivant, décrit par Keen, est généralement adopté.

On trépane à 32 millimètres au-dessus de la ligne basale de Reid et à 32 millimètres en arrière du méat; puis on ponctionne vers un point situé à 2 pouces et demi, directement au-dessus du méat opposé ; le trocart traverse la deuxième circonvolution temporo-sphénoïdale et atteint le ventricule à 5 centimètres ou 5^{cm},5 de la surface.

Un petit orifice est créé à la paroi cranienne dans le point indiqué à l'aide de la fraise; il est préférable d'inciser la dure-mère et de ponctionner le cerveau mis à nu pour éviter la blessure d'un vaisseau cérébral important.

3° Ponction rachidienne. — La soustraction du liquide céphalo-rachidien peut être opérée par ponction du canal rachidien ; celle-ci est généralement pratiquée au niveau de la région lombaire. Je décrirai ultérieurement, à propos de la chirurgie du rachis, cette petite opération qu'on peut considérer comme facile et inoffensive, à la condition que la quantité de liquide soustrait soit modérée et que l'écoulement s'en fasse lentement.

D. On a proposé d'adjoindre à la ponction, le ***drainage*** permanent du liquide céphalo-rachidien, et, comme il est établi que normalement les ventricules cérébraux communiquent librement avec les espaces sous-arachnoïdiens encéphaliques et spinaux, on a admis que le drainage pouvait être établi soit au niveau des ventricules, soit au niveau des espaces sous-arachnoïdiens. D'où les variétés suivantes du drainage :

1° Drainage ventriculaire (Keen), dans lequel on introduit à travers l'orifice de trépano-ponction, jusque dans les ventricules en se servant de l'aiguille aspiratrice comme conducteur, soit un drain, soit un faisceau de crins de Florence, soit un tube en or (Krause, 1908), etc.

Payr (de Greifswald), estimant que tous les drains préconisés jusqu'ici pour la cure de l'hydrocéphalie se sont montrés insuffisants, a vanté le *drainage des ventricules à l'aide de segments de veine saphène.* La vitalité des vaisseaux transplantés est en effet très grande. Chez un enfant atteint d'hydrocéphalie, Payr a introduit dans les deux ventricules latéraux, à l'aide d'un trocart spécial, des segments de veine saphène de 6 centimètres de long et en a suturé le bout périphérique dans le sinus longitudinal. Le résultat paraissait devoir être satisfaisant. Cette méthode présente sur tous les autres drainages l'avantage d'être réalisée par un tube garni d'épithélium et de faire rentrer le liquide céphalo-rachidien dans la circulation générale. Henle a également tenté de drainer le cerveau avec des fragments de vais-

seaux; une fois il s'est servi d'un fragment de l'artère radiale pris sur la mère de l'enfant, mais sans succès; une autre fois, il s'est servi d'un fragment de la saphène qu'il conduisit jusque dans le tissu cellulaire lâche du cou. Au XXXVIIe Congrès de la Société Allemande de Chirurgie, Berlin, 1898, Küttner (de Breslau) a préconisé le drainage du ventricule à l'aide d'un lambeau de dure-mère plissé en forme de rouleau et introduit dans le cerveau.

2° Drainage sous-arachnoïdien cranien, qu'il faut établir de préférence au niveau d'un des lacs sous-arachnoïdiens, tels le confluent bulbo-cérébelleux (Morton, Parkins) ou mieux le lac sylvien (Chipault).

3° Drainage sous-arachnoïdien rachidien, qui a été tenté avec ou sans laminectomie préalable.

Inconvénients inhérents aux ponctions et au drainage. — Pour éviter la décompression cérébrale brusque, l'évacuation du liquide céphalo-rachidien par ponction et par drainage consécutif doit être *lente* et *peu abondante*. A ce point de vue, les évacuations répétées et modérées doivent être préférées aux évacuations abondantes en une fois. La soustraction trop rapide et trop abondante du liquide céphalo-rachidien peut être suivie, en effet, d'accidents : tantôt bénins consistant en une simple élévation thermique avec céphalée et convulsions généralisées et ne durant que quelques minutes ou quelques heures (Chipault) ; tantôt graves, caractérisés par une température très élevée, avec petitesse du pouls et ralentissement extrême de la respiration et pouvant mener à une mort plus ou moins rapide ; à l'autopsie, on a constaté souvent une congestion intense des centres nerveux (Chipault).

Il n'est pas douteux que le drainage intraventriculaire présente des dangers sérieux au point de vue de l'infection et de l'écoulement trop abondant du liquide, lorsque le drainage se fait au dehors et qu'un grand nombre d'opérés ont succombé rapidement à la suite de son application. Le drainage au crin de Florence semble devoir être préféré au drain en caoutchouc, ce dernier établissant souvent un drainage trop rapide.

Le drainage sous-arachnoïdien est moins grave.

C'est pour remédier aux dangers d'un écoulement trop rapide du liquide céphalorachidien que Mickulicz a proposé le *drainage sous-cutané*, dans lequel l'une des extrémités du drain pénètre dans le ventricule latéral, tandis que l'autre extrémité aboutit sous les téguments péricraniens suturés.

Cette conduite a été suivie par Henle et par Senn, qui draine sous la peau les espaces arachnoïdiens craniens. Essex Winter et Quincke ont tenté d'établir une communication entre les espaces sous-arachnoïdiens rachidiens et les tissus environnants. Mais Kausch a objecté, au dernier Congrès de la Société allemande de chirurgie, 1908,

que le liquide ainsi amené sous la peau ne se résorbait pas. L'idéal serait évidemment, comme l'a proposé Payr, de faire rentrer le liquide céphalo-rachidien dans la circulation générale ; cette méthode n'a pas encore fait ses preuves.

Tout récemment Cushing a décrit un procédé de *drainage rétro-péritonéal* par laparotomie et laminectomie combinées. Après s'être assuré que le ventricule peut être drainé par voie lombaire, l'auteur fait une laparotomie et établit le drainage rétro-péritonéal à travers une incision faite au péritoine postérieur à l'aide d'une canule qui perfore le corps de la cinquième vertèbre lombaire et répond, par l'une de ses extrémités, à l'espace sous-arachnoïdien ouvert après laminectomie et par l'autre au tissu rétro-péritonéal. Pendant un certain temps, le liquide céphalo-rachidien s'écoule dans le péritoine, puis bientôt l'écoulement ne se fait plus que dans l'espace rétro-péritonéal, où il est résorbé par le réservoir du chyle, comme on l'a démontré expérimentalement. Cushing se félicite du succès qu'il a obtenu dans 12 cas où il a eu recours à ce procédé (Cushing, *Chirurgie de la tête*, p. 123, Baltimore).

E. Dans le but de prévenir la reproduction du liquide après la ponction, on a fait suivre celle-ci d'***injections modificatrices*** ; on s'est servi surtout de solutions iodées ; mais cette pratique est aujourd'hui abandonnée.

F. De même on a abandonné l'***évacuation suivie de la compression du crâne*** comme inefficace.

G. Enfin la ***résection du sympathique cervical*** a été proposée pour le traitement de l'hydrocéphalie (Jasinski, Orzel).

Indications et résultats de l'intervention. — Il importe, au point de vue des indications de la méthode thérapeutique à suivre, de tenir compte de la division établie étiologiquement en hydrocéphalie symptomatique et hydrocéphalie congénitale.

1° ***Hydrocéphalie symptomatique.*** — Je n'ai pas à m'en occuper ici. En effet, j'ai indiqué dans les chapitres précédents la conduite à tenir vis-à-vis des hydrocéphalies symptomatiques des méningites et des tumeurs ; je n'y reviendrai pas. Je parlerai exclusivement du traitement de l'hydrocéphalie congénitale.

2° ***Hydrocéphalie congénitale.*** — En cas d'hydrocéphalie dite « essentielle », celle que certains auteurs décrivent sous le nom d'hydrocéphalie tératologique ou encore congénitale, il y a lieu tout d'abord d'essayer le traitement spécifique sous la forme intensive (1), car souvent les sujets atteints d'hydrocéphalie congénitale sont entachés de syphilis héréditaire. En dehors du traitement médical, dont l'inefficacité est malheureusement grande, est-on en droit d'attendre

(1) Voy. Parel, Contribution à l'étude du traitement de l'hydrocéphalie congénitale, *Thèse de doctorat*, Paris, 1907.

des résultats favorables de l'emploi des diverses méthodes chirurgicales précédemment énumérées? La chose paraît douteuse, et aujourd'hui l'abstention est considérée presque unanimement comme la meilleure conduite à suivre en présence de l'hydrocéphalie essentielle. Il est du reste à remarquer que, dans les hôpitaux d'enfants, les cas où les chirurgiens interviennent se font de plus en plus rares. C'est qu'en effet les guérisons réelles qui ont été signalées de divers côtés sont mises en doute par ceux qui ont le plus étudié la question. Tout ce que l'on peut dire, c'est qu'on obtient parfois, dans des cas encore mal définis des améliorations, le plus souvent passagères, en luttant par l'évacuation du liquide céphalo-rachidien contre l'excès de pression intraeranienne. C'est à ce titre *palliatif* que l'intervention chirugicale par les ponctions répétées peut être autorisée. Si l'on se décidait à intervenir, c'est en effet aux ponctions qu'il faudrait donner la préférence. Si le crâne était encore membraneux, on aurait recours aux ponctions cranienncs; dans le cas contraire, aux ponctions lombaires: mais, si cette dernière démontrait par l'absence d'augmentation de pression que le trou de Magendie n'est pas perméable, c'est-à-dire que la communication entre les ventricules et l'espace sous-arachnoïdien est interrompue, alors il faudrait recourir à la trépano-ponction du ventricule latéral.

Le drainage a été considéré généralement comme une méthode inefficace, dangereuse et par conséquent peu recommandable. On ne saurait cependant rejeter systématiquement les nouvelles méthodes de drainage que nous avons précédemment décrites, et en particulier le drainage rétro-péritonéal préconisé par Cushing et dont l'auteur a vanté les bons résultats ; tout ce qu'on peut dire, c'est qu'on ne peut pas se prononcer sur un petit nombre de cas publiés, qu'il faut attendre de nouvelles séries de faits bien observés et suivis suffisamment longtemps pour juger de la valeur des résultats éloignés que ces méthodes sont susceptibles de fournir.

II. — MICROCÉPHALIE.

J'exposerai sommairement ici cette question dont l'intérêt a singulièrement diminué depuis que nous savons que les résultats de la thérapeutique chirurgicale, sur laquelle on avait fondé quelques espérances, sont à peu près nuls.

Je laisserai de côté, dans ce chapitre, l'étude de certaines déformations cranienncs, bien étudiées par Lannelongue et consécutives à des traumatismes obstétricaux, qui, par l'aspect du crâne, peuvent simuler la microcéphalie vraie. Il s'agit là, en réalité, de lésions craniennes traumatiques relevant d'une intervention chirurgicale, susceptible de fournir des résultats heureux, et bien différentes de la microcéphalie vraie, dite tératologique, que j'envisage ici.

Celle-ci est une malformation caractérisée par l'arrêt de développement du crâne associé à l'idiotie ; le microcéphale est un idiot à petite tête. La figure 122 donne une idée de la déformation et du petit volume de la tête dans la microcéphalie.

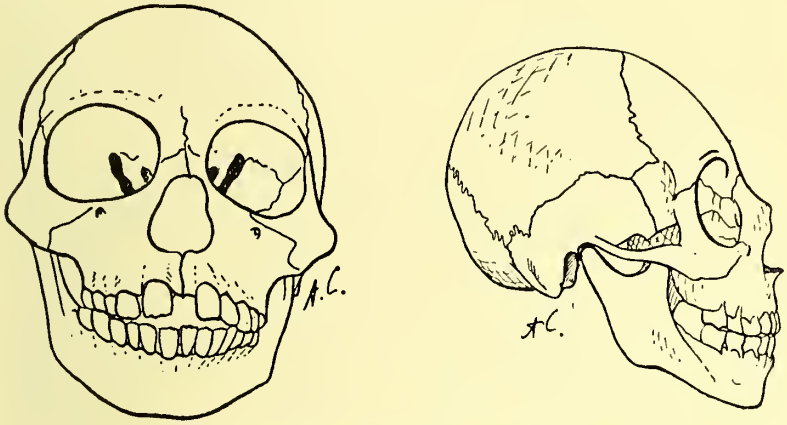

Fig. 122. — Microcéphalie tératologique. Crâne vu de face et de profil (Montané).

Se basant sur l'opinion émise par Virchow, qui attribuait la microcéphalie à une ossification prématurée des sutures craniennes, théorie aujourd'hui abandonnée, le professeur Lannelongue proposa, en 1890, de créer par la craniectomie des solutions de continuité de

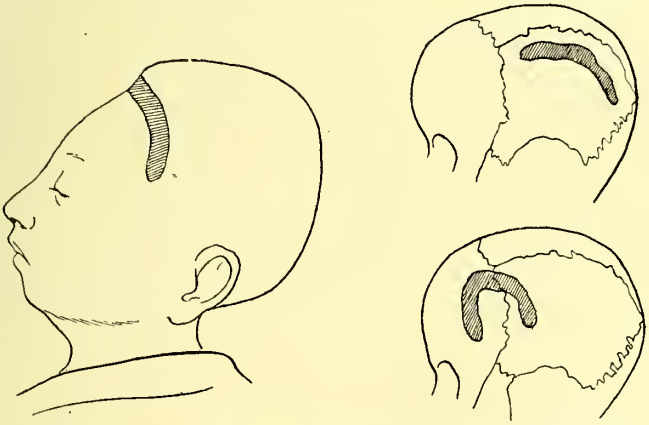

Fig. 123. — Divers types de craniotomie linéaire et à lambeau (Lannelongue). (d'après A. Broca.)

la paroi cranienne, véritables sutures artificielles, destinées à favoriser l'expansion du cerveau enfermé dans un crâne trop étroit.

Lannelongue a décrit son opération sous le nom de *craniectomie* ; Keen l'appelle *craniotomie*.

TECHNIQUE OPÉRATOIRE. — La technique opératoire est la suivante : on commence par faire sur le crâne l'application d'une couronne de trépan, et, à partir de l'orifice ainsi créé après décollement de la dure-mère, on enlève avec des pinces-gouges une bande osseuse large de 5 à 10 millimètres. Suivant la forme donnée à la section osseuse, la craniectomie est dite *linéaire* ou à *lambeau*. J'ai fait représenter dans les figures 123 à 126 différents types de craniotomie qui feront comprendre mieux qu'une longue description le but poursuivi par le chirurgien.

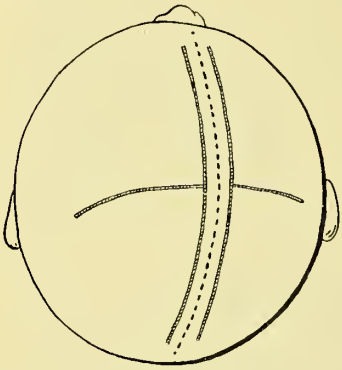

Fig. 124.— Craniotomie cruciale (Wyeth) (d'après A. Broca).

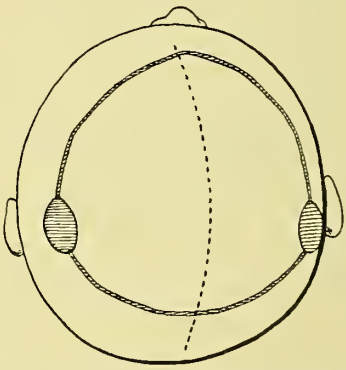

Fig. 125. — Craniotomie circulaire (Dumont) dans le but de mobiliser la voûte crânienne. La ligne pointillée représente la ligne d'incision des téguments (d'après A. Broca).

Résultats opératoires. — Les résultats de l'intervention chirurgicale doivent être envisagés à deux points de vue : au point de vue de l'opération elle-même et à celui de ses résultats fonctionnels, particulièrement de ses résultats éloignés. Dans la plupart des statistiques, la mortalité opératoire est assez élevée, ce qui tient au mauvais état général des sujets et surtout à la complexité des opérations auxquelles on a eu recours dans certains cas. Mais cette gravité de l'opération ne serait rien à mon sens, étant donné la terrible affection à laquelle elle s'adresse, si les résultats fonctionnels obtenus étaient favorables. Voyons s'il en est ainsi, d'après les cas déjà nombreux qui ont été publiés.

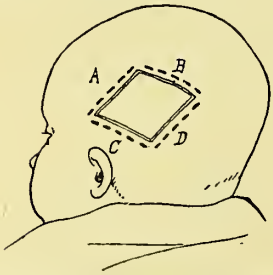

Fig. 126. — Craniotomie quadrangulaire (Postempsky) (d'après A. Broca).

A la suite de l'intervention, on a constaté parfois des améliorations immédiates; l'intelligence des sujets a paru s'ouvrir; ils ont appris quelques mots, ont pris des habitudes de propreté; leur facies

a paru plus animé; mais ces améliorations le plus souvent n'ont été que très passagères; les progrès se sont arrêtés et les opérés sont demeurés dans un état bien voisin de leur état primitif. Il est cependant des cas, *exceptionnels* il est vrai, dans lesquels on a observé des résultats tardifs assez favorables, témoin le fait suivant de Rau, cité dans l'*État actuel de la chirurgie nerveuse* de Chipault (t. II, p. 151), où l'état mental du sujet avait subi une amélioration énorme, puisque celui-ci était capable de s'occuper avec succès d'un commerce. On pourrait citer quelques autres observations analogues. Mais nous sommes très mal renseignés sur la nature de ces cas qu'une opération a améliorés, et nous pouvons nous demander s'il ne faut pas attribuer une grande part de l'amélioration observée aux soins particulièrement empressés dont on a entouré l'éducation des enfants après l'opération. Quoi qu'il en soit, ces cas favorables sont, je le répète, l'exception; aussi n'est-il pas étonnant que depuis la période (1890-1893), qui a succédé aux communications de Lannelongue, l'opération n'ait plus été entreprise que bien exceptionnellement; les opérations se font de plus en plus rares; c'est la meilleure preuve que les résultats définitifs obtenus n'ont pas été satisfaisants; aussi ne conseillons-nous pas l'intervention dans la microcéphalie; nous ne saurions toutefois la refuser systématiquement, si elle était instamment réclamée par les parents; mais il faudrait les prévenir des dangers de l'intervention elle-même et surtout des mauvais résultats qu'elle a généralement donnés.

Ces mauvais résultats ne sauraient, du reste, nous surprendre, car la théorie de Virchow, qui a servi de base à la craniectomie, c'est-à-dire à la création des sutures artificielles, a été reconnue fausse. Bourneville a vu, à l'autopsie d'enfants microcéphales qui avaient été trépanés, que les sutures n'étaient pas ossifiées. Il faut donc admettre que l'atrophie du cerveau, de nature inconnue, est primitive, et que, si le crâne est resté petit, c'est parce qu'il s'est modelé sur un cerveau arrêté dans son développement. Alors il n'est pas étonnant que les résultats de l'intervention chirurgicale aient été généralement nuls, car c'est au cerveau lui-même et non à son enveloppe osseuse qu'il faudrait s'adresser.

III. — ENCÉPHALOCÈLE CONGÉNITALE.

L'**ENCÉPHALOCÈLE** ou « **SPINA BIFIDA** » **CRANIEN** (terme sous lequel l'a désigné Cruveilhier, pour montrer son analogie avec le *spina bifida* rachidien), est un vice de conformation rare, caractérisé par l'issue en dehors de la cavité cranienne, au moment de la naissance, d'une portion plus ou moins considérable de l'encéphale et des méninges.

Sa rareté est établie par une statistique de Trélat, qui, sur un total

de 12900 accouchements, n'en a trouvé que cinq exemples; Vigne en trouve 1 cas sur 25000 naissances; d'après Larger, il serait plus fréquent dans le sexe féminin (3/1).

HISTORIQUE. — L'affection qui nous occupe a été décrite dès 1749 par Corvinus, qui lui a donné son nom d'encéphalocèle. Dans le courant du siècle dernier, des travaux importants ont été publiés parmi lesquels je me contenterai de citer ceux de Geoffroy Saint-Hilaire (1820), de Spring (1854), Houel (1859), Larger (1877), Berger (1890), Bergmann (1899), de Muscatello (1894), de Fenger (1895), de Kirmisson, de Isamoylensko (1903), de Rawling (1904), de Clair (1904-1905), de Rohmer (1905), etc., qui ont contribué à établir l'histoire de l'encéphalocèle, telle que nous la connaissons aujour d'hui (1).

ANATOMIE PATHOLOGIQUE. — *Siège.* — La tumeur formée par l'encéphalocèle occupe certaines régions de prédilection :

Ce sont la région occipitale et la région antérieure, à l'union du crâne et de la face.

Les encéphalocèles occipitales sont les plus fréquentes (fig. 127); elles siègent ordinairement sur la ligne médiane de l'occipital, tantôt au niveau de la protubérance occipitale, tantôt au-dessous d'elle (et alors l'orifice par lequel la tumeur sort du crâne se prolonge parfois jusqu'au trou occipital et même sur l'arc postérieur des premières vertèbres cervicales, associant ainsi l'encéphalocèle et le *spina bifida*), tantôt au-dessus de la protubérance et pouvant répondre alors au siège qu'occupe l'osselet de Kerkringe; rarement l'encéphalocèle siège au ni-

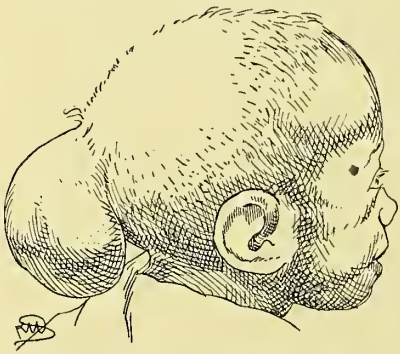

Fig. 127. — Méningocèle de la région occipitale (professeur Kirmisson).

(1) Berger, De certaines encéphalocèles (*Rev. de chir.*, 1890, t. IX, p. 162). — G. Muscatello, *Studi sulcefalocele e sulla spina bifida, Calania*, 1900, et aussi *Arch. f. klin. Chir.*, 1894, Bd. LXVIII, p. 162. — C. Fenger, Basal Hernias of the Brain (*Amer. Journ. of the med. Sci.*, 1895, vol. CIX, p. 1). — Kirmisson, Traité des maladies congénitales, 1898. — Bergmann, *Die chirurgische Behandlung von Hirnkrankheiten*, 8 Auf., Berlin, 1899. — Ssamoylensko, Ueber Cephaloecle naso-frontalis (*Brun's Beiträge*, 1903, Bd. LX, p. 693). — Rawling, *St. Bartholomew's Hospital Reports*, 1904, vol. XL, p. 75. — Clair, Encéphalocèles de l'angle interne de l'orbite, *Thèse de docloral*, Naney, 1904-1905, n° 2. — Rohmer, *Soc. française d'ophtalmologie*, mai 1905 (A propos des encéphalocèles de l'angle interne de l'orbite). — Cushing, Surgery of the head, Baltimore, 1908, p. 107.

veau de la fontanelle postérieure (le professeur Berger, n'en a cité que cinq exemples dans son mémoire sur l'encéphalocèle dans la *Revue de chirurgie*, 1890).

Les encéphalocèles antérieures s'observent à l'union du crâne et de la face ; Larger, dans son mémoire des *Archives générales de médecine* de 1877 sur l'encéphalocèle, a montré qu'elles étaient situées sur la ligne qui répond à la première fente branchiale (1), c'est-à-dire à l'union du crâne avec la face ; on les rencontre à la racine du nez (Glabelle) (fig. 128), à l'angle interne de l'orbite (fig. 129), au niveau du conduit lacrymo-nasal et du sillon naso-génien, la tumeur se faisant jour à travers l'unguis et envahissant ensuite le canal ; à l'angle externe de l'orbite ; dans la cavité orbitaire, la tumeur étant sortie du crâne par la fente sphénoïdale ; dans les fosses nasales et même dans la cavité buccale, où elles se montrent après avoir traversé la lame criblée de l'ethmoïde ou la base du crâne à l'union de l'apophyse basilaire et du sphénoïde. La tumeur peut apparaître dans la bouche à travers une fente palatine.

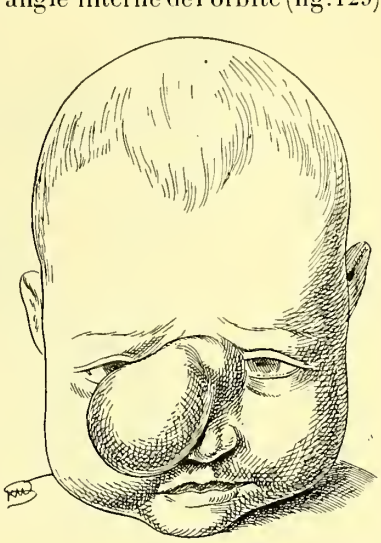

Fig. 128. — Méningo-encéphalocèle siégeant à la base du nez (professeur Kirmisson).

Exceptionnellement, l'encéphalocèle peut occuper un point intermédiaire aux régions antérieure et postérieure du crâne ; le professeur Berger cite trois cas au niveau de la fontanelle antérieure et cinq cas au niveau de la suture sagittale.

L'orifice osseux qui livre passage à l'encéphalocèle est de forme arrondie ou ovalaire ; les bords sont mousses et réguliers, contrairement à l'opinion émise par Spring : il est généralement très étroit, mais peut atteindre, dans certains cas, des dimensions assez grandes.

Constitution. — La constitution de la tumeur est variable, et, à ce point de vue, on en distingue trois variétés, qui sont : la méningocèle, l'encéphalocèle, l'hydrencéphalocèle.

La MÉNINGOCÈLE est formée uniquement par un prolongement des méninges contenant une certaine quantité de liquide. C'est une

(1) La première fente branchiale part de l'angle externe de l'orbite, passe par l'orbite, l'angle interne de l'orbite, le canal lacrymo-nasal, la fosse nasale, et aboutit entre l'alvéole de la canine et celle de l'incisive latérale.

variété très rare, qu'on observe surtout à la région occipitale, où elle se présente sous forme de tumeur pédiculée.

Fig. 129. — Encéphalocèle de l'angle interne de l'orbite (cas personnel) (1).

L'ENCÉPHALOCÈLE est constituée par un sac méningé, à l'intérieur duquel on rencontre du liquide en quantité variable et une portion de substance nerveuse solide. On observe ces tumeurs surtout à la région antérieure du crâne (Larger); elles restent généralement petites et sont compatibles avec une existence prolongée.

L'HYDRENCÉPHALOCÈLE présente une constitution plus complexe; il existe un sac méningé renfermant du liquide et une partie d'encéphale creusée d'une cavité contenant du liquide ventriculaire. La substance nerveuse refoulée excentriquement par le liquide que

(1) CLAIR, Encéphalocèles de l'angle interne de l'orbite, *Thèse de doctorat*, Nancy, 1904-1905, n° 2. — ROHMER (de Nancy), *Société française d'ophtalmologie*, mai 1905, a rapporté le cas d'un enfant de huit mois qui portait une encéphalocèle *double* de chaque côté de la racine du nez. La tumeur fut enlevée d'un côté avec succès; l'ablation tentée de l'autre côté fut suivie de mort par méningite. Rohmer conseille pour faire le diagnostic de se baser sur la congénalité et sur la symétrie des lésions.

renferme la cavité dont elle est creusée est parfois réduite à une couche très mince, dont le microscope seul peut déceler la nature. Il est même des cas, dit le professeur Kirmisson, « dans lesquels les éléments nerveux ont complètement disparu, au point qu'on pourrait croire tout d'abord à une simple méningocèle. Comme exemple d'encéphalocèle donné pour une méningocèle, on peut citer le cas opéré par Bayer et étudié par Chiari, dans lequel la face interne du sac était tapissée par un épithélium cylindrique vibratile, sans éléments nerveux. Ce fait suffit à prouver que le kyste était en communication avec une des cavités ventriculaires ».

Au point de vue anatomique, il était intéressant d'étudier la texture de l'enveloppe méningée et de la substance nerveuse qu'elle renferme. On admettait autrefois, en effet, que l'encéphalocèle était constituée par une véritable hernie formée par une portion déterminée de l'encéphale enveloppée par les méninges intactes : pie-mère, arachnoïde et dure-mère. Or des examens histologiques ont permis de constater les modifications profondes subies par les méninges et la substance nerveuse elle-même. Muscatello, Ranvier (à propos de tumeurs opérées par Périer et Berger), Hildebrand, Kirmisson, ont constaté que l'enveloppe dure-mérienne fait toujours défaut, fait qui est à rapprocher de l'absence de dure-mère que Recklinghausen considère comme constante dans le *spina bifida*. Le sac est constitué par la pie-mère et l'arachnoïde considérablement épaissies et situées immédiatement sous la peau. Il se fait dans l'épaisseur de ces membranes, par suite de modifications apportées à la circulation au niveau de la tumeur, des dilatations vasculaires et des exsudations séreuses. Chez un enfant observé par le professeur Kirmisson, « la poche était tout entière formée par un tissu myxomateux, qu'on ne saurait mieux comparer qu'à la gélatine de Wharton; ce tissu est constitué par des mailles de tissu conjonctif entremêlé de quelques fibres élastiques et renfermant dans son intérieur de la sérosité; son apparence est, en un mot, celle d'une éponge gorgée de liquide ». Dans un cas cité par Hildebrand, cet aspect particulier des méninges épaissies les fit prendre pour le cerveau lui-même; l'opération fut inachevée, l'enfant mourut, et on put alors reconnaître « que ce qu'on avait pris pour le cerveau n'était autre chose qu'une masse gélatiniforme, très vasculaire, constituée par l'infiltration de la pie-mère » (Kirmisson). En somme, du côté des méninges, on constate l'absence de dure-mère et l'épaississement avec infiltration de la pie-mère et de l'arachnoïde.

En ce qui concerne la substance nerveuse contenue dans la tumeur, on pensait autrefois que la constitution était celle de la partie de l'encéphale sous-jacent à l'encéphalocèle et dont celle-ci provenait, mais ayant perdu en général une partie de ses caractères extérieurs. Il n'en est pas toujours ainsi. Sur la pièce soumise à l'examen histo-

logique de Ranvier, on constatait en certains points les cellules pyramidales de l'écorce cérébrale; dans d'autres, les cellules de Purkinje ou cellules du cervelet; Berger admet qu'il s'agit là d'une véritable néoplasie, participant de la structure des diverses portions de l'encéphale, sans appartenir directement à aucune d'elles; il la désigne sous le nom d'encéphalome; nous verrons bientôt le rôle qu'il attribue à ces néoplasies dans la production de certaines encéphalocèles.

Les *enveloppes péricraniennes* de la tumeur peuvent également avoir subi de profondes modifications : tantôt elles sont atrophiées; la peau amincie est dépourvue de follicules pileux et sébacés; la couche cellulo-graisseuse sous-cutanée manque et est remplacée par du tissu conjonctif serré; tantôt elles sont hypertrophiées et ont un aspect angiomateux, lipomateux, éléphantiasique; tantôt enfin la peau, l'aponévrose et les fibres musculaires font défaut, généralement au sommet de la tumeur. Parfois les enveloppes portent les traces d'adhérences amniotiques anciennes, qui se présentent sous l'aspect de cicatrices parfaitement reconnaissables.

Malformations concomitantes. — Du côté du crâne, on peut observer des déformations en rapport avec l'existence de l'encéphalocèle. Les auteurs insistent sur l'aplatissement du crâne et le front fuyant ; Berger écrit : « La forme et la capacité du crâne sont en relation avec la proportion de la masse cérébrale dont il est déshabité, mais une hydrocéphalie interne ou externe peut modifier ces rapports en augmentant la pression intracranienne. » On a signalé aussi l'ossification prématurée des sutures, partielle ou totale, et, dans les encéphalocèles de la base, un écartement anormal des parois orbitaires internes (Fenger).

Du côté de l'encéphale, on a noté l'absence de certaines parties (absence des corps striés, des couches optiques, du corps calleux), l'asymétrie des hémisphères, la petitesse ou l'absence du cervelet, etc.

La présence d'un *spina bifida* venant compliquer l'encéphalocèle est également très fréquente : 15 cas sur 53 d'après Lawrence. Nous avons déjà vu que parfois la fissure cranienne se prolongeant sur le rachis donnait naissance à un *spina bifida* cranio-rachidien. Enfin d'autres malformations peuvent être observées en différents points de l'organisme (bec-de-lièvre, absence des globes oculaires, malformations des extrémités, etc.).

PATHOGÉNIE. — Deux sortes de théories pathogéniques sont en présence : les ***théories fœtales*** et les ***théories embryonnaires.***

Théories fœtales. — On a considéré pendant longtemps l'encéphalocèle comme une hernie secondaire produite par l'issue de l'encéphale et de ses enveloppes en dehors de la cavité cranienne, à une époque où le crâne est complètement développé, c'est-à-dire à la

période fœtale. On a essayé d'expliquer par différents mécanismes le mode de production de la hernie :

1° Par un arrêt de l'ossification des os du crane. — Une maladie des os du crâne, un véritable craniotabès fœtal, aboutirait à la production de perforations craniennes, qui permettraient la hernie de l'encéphale (Corvinus, Niemeyer, Klementowsky) ;

2° Par une ossification prématurée de certaines sutures, qui forcerait le cerveau contenu dans une boîte cranienne trop petite à faire issue par des points non encore ossifiés (Küster, Ackermann, etc.) ;

3° Par une inflammation circonscrite des méninges ou de la cavité ventriculaire, aboutissant à la production d'une hydropisie enkystée, intraventriculaire ou méningée; la tumeur ainsi formée, d'abord sous-cranienne, deviendrait extracranienne par perforation des os (Spring, Houel, etc.).

Théories embryonnaires. — Ces théories font de l'encéphalocèle un arrêt de développement remontant à la période embryonnaire. Cette opinion, émise par Meckel en 1822, est généralement admise aujourd'hui; Serres, I. Geoffroy Saint-Hilaire, Cruveilhier, Leriche, Larger, Muscatello, P. Berger, Kirmisson l'ont adoptée. L'explication fournie, il y a déjà longtemps, par I. Geoffroy Saint-Hilaire est toujours vraie : « Ce ne sont pas, disait-il, les viscères (encéphale et méninges) qui quittent des cavités déjà existantes, mais les viscères qui demeurent au lieu même de leur production, et autour desquels aucune cavité ne se forme. Faisant saillie et étant maintenus extérieurement, ils mettent obstacle au développement possible des parties recouvrantes; en effet, au lieu que celles-ci s'élèvent de l'un et de l'autre côté pour se rendre sur une ligne de rencontre qu'on nomme alors ligne médiane, elles s'arrangent sur les données de l'obstacle intervenu... »

Nous ne devons pas oublier en effet que la couche celluleuse, qui, dans les premiers stades du développement de l'embryon, entoure le tube neural et la corde dorsale, se prolonge en s'étalant au-dessous des vésicules cérébrales primordiales, puis remonte en couche moins épaisse sur ces vésicules, qu'elle finit par envelopper d'une façon complète. Cette enveloppe formée des lames protovertébrales céphaliques constitue le crâne membraneux, aux dépens duquel se forment les méninges, la paroi osseuse et le périoste. C'est à l'obstacle que l'encéphale met à l'enveloppement des lames protovertébrales qu'il faut attribuer la production de l'encéphalocèle. Du reste, la théorie embryonnaire est appuyée par un cas d'encéphalocèle observé par Ammon chez un très jeune embryon.

Reste à déterminer quelle est la cause de l'arrêt de développement. Plusieurs théories ont été mises en avant, qui semblent toutes avoir une part de vérité :

1° On a incriminé dans certains cas l'existence de BRIDES AMNIOTIQUES, qui, s'insérant sur la vésicule cérébrale primitive, empêchent le rapprochement des lames céphaliques. Or il n'est pas douteux que ces brides aient existé dans un certain nombre de cas. On a vu parfois une bride amniotique s'insérer sur la tumeur ; on a constaté également plusieurs fois un aspect cicatriciel de la peau au niveau de l'encéphalocèle, qui était peut-être en rapport avec l'existence d'anciennes adhérences amniotiques ;

2° Pour d'autres cas, Dareste invoque la COMPRESSION DE LA VÉSICULE ENCÉPHALIQUE PAR L'AMNIOS TROP ÉTROIT : la partie comprimée déborderait les parties voisines, en formant un sillon de séparation au niveau duquel s'arrêterait l'enveloppe osseuse. Toute la partie débordante resterait en dehors du crâne ;

3° La MASSE NÉOPLASIQUE, qui dans quelques cas constitue l'encéphalocèle, s'opposerait, par sa saillie, d'après Berger, à l'ossification du crâne au point qui lui correspond et aurait pour résultat la formation d'un hiatus osseux circonscrivant le pédicule de la tumeur.

En somme, nous devons considérer l'encéphalocèle comme un arrêt de développement dans lequel la perte de substance est limitée à une petite étendue de la paroi cranienne ; mais, dans certains cas, la malformation peut frapper les muscles, les aponévroses et la peau, constituant une véritable exencéphalie, dans laquelle tout l'encéphale est exposé au dehors ; en pareil cas, les os font défaut sur une grande étendue ; il n'y a là, au point de vue pathogénique, qu'une question de degré dans la malformation.

Comme cause première de l'arrêt de développement, on a incriminé les diverses diathèses, la syphilis, l'alcoolisme, les accidents survenus au cours de la grossesse, etc. ; mais sur ce point, comme pour les autres malformations du reste, notre ignorance est complète.

SYMPTOMES. — Voyons d'abord les caractères généraux des encéphalocèles ; nous étudierons ensuite les caractères particuliers de certaines variétés de ces tumeurs.

Caractères généraux. — L'encéphalocèle est une tumeur de forme arrondie, quelquefois cylindroïde, sessile ou pédiculée, dont le volume varie de celui d'un pois à celui d'une grosse orange et même davantage. Il est exceptionnel qu'il existe plusieurs encéphalocèles, de même qu'il est exceptionnel que la tumeur soit bilobée. La peau qui la recouvre est tantôt amincie, prête à se rompre ; parfois même l'amincissement va jusqu'à la mise à nu des méninges ; tantôt, au contraire, elle est hypertrophiée et présente un aspect angiomateux ou lipomateux ; elle est généralement dépourvue de poils, sauf au niveau du pédicule de la tumeur, qui est entouré d'une collerette de longs poils ; parfois enfin la peau présente un aspect cicatriciel en relation avec l'existence d'adhérences amniotiques anciennes. La

tumeur a une consistance molle; quelquefois elle est franchement fluctuante; elle se tend généralement sous l'influence des efforts. Elle peut être réductible au moins partiellement: c'est là un signe de valeur, mais inconstant; dans quelques cas, la réduction s'accompagne d'accidents (cris, vomissements, strabisme, convulsions, stupeur).

Il faut considérer comme rares les battements, le bruit de souffle, les phénomènes d'expansion en rapport avec les mouvements de la respiration. Il est possible même, comme l'a indiqué Larger, que ces signes soient dus à l'existence d'angiomes sous-cutanés, recouvrant la tumeur.

L'encéphalocèle peut être indolente, mais parfois aussi elle est douloureuse spontanément ou au palper. Parmi les autres troubles fonctionnels observés, il faut signaler l'existence de crises convulsives, de contractures, de paralysies, accompagnant parfois un état d'hébétude plus ou moins prononcé. Mais il n'est pas rare que ces troubles fonctionnels fassent défaut et que les enfants soient bien portants.

Caractères particuliers. — Les encéphalocèles présentent, suivant leur siège, des caractères assez particuliers.

Les encéphalocèles antérieures sont généralement de petit volume, de forme irrégulière, sessiles et étalées; la peau qui les recouvre est très vascularisée et fait penser à l'existence d'un angiome.

A la région occipitale, les encéphalocèles peuvent atteindre un gros volume; elles sont généralement arrondies, pédiculées, retombent sur la nuque et sont entourées d'une collerette de cheveux au niveau du pédicule.

Les encéphalocèles de la base sont très différentes des encéphalocèles de la voûte; elles sont généralement petites, irrégulières, lobulées, présentent souvent une forme bizarre, contournée, en rapport avec la cavité qu'elles occupent; nous n'insisterons pas à nouveau sur leur siège, dont il a été question à propos de l'anatomie pathologique. D'après Fenger, certaines encéphalocèles de la base s'accompagneraient d'un élargissement caractéristique de la racine du nez.

MARCHE. — La tumeur, lorsqu'elle est de gros volume, peut plus ou moins rapidement s'ulcérer, se rompre et provoquer la mort de l'enfant par méningo-encéphalite. Mais certaines encéphalocèles, surtout les encéphalocèles antérieures, qui sont de petit volume et ont moins de tendance à s'accroître, sont compatibles avec une longue existence, sans toutefois avoir jamais tendance à la guérison spontanée. J'ai le souvenir de deux malades que j'observai à l'hôpital de la Charité dans le service de mon maître le professeur Tillaux, qui, porteurs d'encéphalocèles de la région cranienne antérieure, étaient arrivés à un âge déjà avancé; l'un d'eux avait dépassé la cinquantaine

et disparut sans avoir été opéré ; sa petite tumeur était disgracieuse, mais ne provoquait aucune gêne.

DIAGNOSTIC. — L'encéphalocèle étant une tumeur congénitale, le diagnostic doit être fait avec toutes les tumeurs qui existent au moment de la naissance au niveau du crâne.

L'ENCÉPHALOCÈLE TRAUMATIQUE provoquée parfois par une application de forceps (cas de Billroth, de Saint-Germain, Krönlein) peut être confondue avec l'encéphalocèle congénitale ; mais, tandis que cette dernière occupe la ligne médiane, l'encéphalocèle traumatique siège de préférence sur les parties latérales, au niveau du frontal et du pariétal. L'orifice par lequel le cerveau fait hernie est irrégulier et affecte la forme d'un trait de fracture longitudinal.

Le CÉPHALÉMATOME s'observe surtout à droite, au niveau de l'angle postéro-supérieur du pariétal ; c'est une tumeur sessile, molle dans sa partie centrale, entourée d'un bourrelet dur, circulaire, qui ne présente pas de battements, n'est pas réductible et se résorbe généralement en deux ou trois mois.

La CÉPHALHYDROCÈLE TRAUMATIQUE due à l'accumulation, à la suite d'un traumatisme de liquide céphalo-rachidien sous le péricrâne, où il forme tumeur, peut également prêter à confusion chez le nouveau-né. Elle forme généralement une tumeur moins tendue, plus étalée que l'encéphalocèle, tumeur qui succède à un traumatisme.

Les ANGIOMES sont surtout difficiles à diagnostiquer lorsque la tumeur siège à la région antérieure du crâne ; le diagnostic est parfois d'autant plus délicat que l'angiome peut recouvrir l'encéphalocèle. Les angiomes ne sont pas pédiculés, ils sont généralement moins circonscrits que l'encéphalocèle et augmentent de volume d'une façon plus nette sous l'influence des efforts et des cris.

Les KYSTES DERMOÏDES sont irréductibles, toujours sessiles et d'une consistance plus pâteuse ; ils siègent souvent au niveau de la fontanelle antérieure ; leur compression ne provoque aucun trouble cérébral ; enfin leur apparition se fait généralement après la naissance.

Des lipomes, des kystes sébacés, des abcès froids ont pu être pris pour une encéphalocèle en l'absence de renseignements précis sur l'époque d'apparition de la tumeur.

Le diagnostic de certaines variétés d'encéphalocèle peut présenter de sérieuses difficultés ; il en est ainsi pour les ***encéphalocèles de la base*** : l'encéphalocèle développée dans une fosse nasale peut simuler un POLYPE ; l'écartement des deux parois internes de l'orbite, le siège du pédicule vers la lame criblée, la réductibilité de la tumeur sont des signes en faveur de l'encéphalocèle. Lorsque l'encéphalocèle occupe les cavités orbitaires, la confusion est possible avec une TUMEUR DE L'ORBITE ou une TUMEUR DES VOIES LACRYMALES.

Le diagnostic de la ***nature*** de l'encéphalocèle (méningocèle, encé-

phalocèle, hydrencéphalocèle) est le plus souvent impossible à poser en l'absence de caractères différentiels bien tranchés; « cela tient sans doute, dit le professeur Berger, aux limites qu'on a voulu établir, alors que, même les pièces en main, il est souvent difficile d'établir la nature exacte des parties qui les constituent ». On peut cependant prévoir l'existence de l'encéphalocèle, lorsqu'il existe des mouvements d'expansion et des battements ou encore un aplatissement du crâne qui permet de supposer qu'une portion notable de l'encéphale a fait issue au dehors.

Pour établir quelle est la ***partie des centres nerveux*** à laquelle se rattache la portion de substance nerveuse herniée, on se basera sur le point d'implantation de la tumeur, sur les déformations du crâne, sur l'existence des troubles sensitivo-moteurs ou sensoriels observés, sur les résultats de l'électrisation qui, dans un cas a permis à Horsley de diagnostiquer la présence des tubercules quadrijumeaux. Mais, quel que soit le soin de nos investigations, c'est un point du diagnostic qu'il sera le plus souvent impossible d'établir.

TRAITEMENT. — La compression, la ponction avec ou sans injection, la ligature sont des méthodes aujourd'hui complètement abandonnées. L'*extirpation* convient seule à ces tumeurs; nous verrons bientôt dans quels cas elle est indiquée.

L'opération sera conduite de la façon suivante :

1° Incision des téguments de façon à tailler deux lambeaux qui recouvriront la plaie profonde à la fin de l'opération ;

2° Ligature du pédicule faite après son isolement, poursuivi jusqu'au niveau et même au delà de l'orifice osseux ;

3° Ablation de la tumeur. Il est préférable d'enlever la tumeur sans l'ouvrir ; il n'y a pas à se préoccuper, en effet, de son contenu, qui est souvent formé par une masse néoplasique, et l'on évite ainsi la perte du liquide céphalo-rachidien et l'infection méningée.

4° Fermeture de l'orifice osseux. S'il est de petites dimensions, on se contentera de le recouvrir à l'aide de tissu périostique voisin, et la peau sera suturée par-dessus. Dans le cas contraire, on pourra recourir à une opération ostéoplastique, du genre de celle qui est représentée figure 130, d'après Diakonow.

Si l'on était en présence d'une encéphalocèle basilaire occupant les fosses nasales, on pourrait être amené pour l'aborder à faire des opérations préliminaires du genre de celles qui ont été préconisées pour l'ablation des polypes naso-pharyngiens : décollement de l'aile du nez, renversement du nez de haut en bas ou latéralement, résection temporaire du maxillaire supérieur (Fenger).

Les encéphalocèles orbitaires pourront nécessiter également, pour être enlevées, la résection de la paroi externe de l'orbite.

Résultats opératoires. — En ce qui concerne la ***valeur*** de l'intervention chirurgicale, il y a lieu de distinguer entre les résultats immédiats et les résultats éloignés.

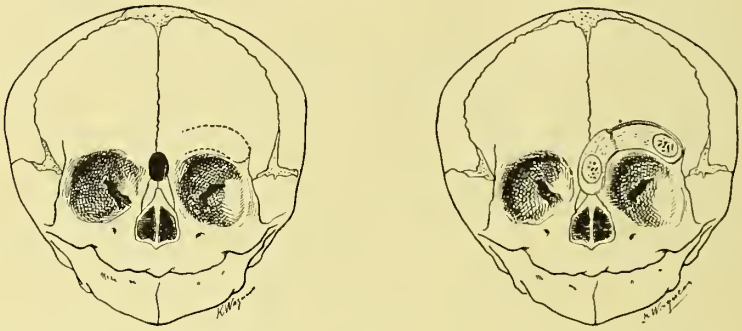

Fig. 130. — Mode de fermeture de l'orifice d'une encéphalocèle sincipitale médiane. Un fragment de l'apophyse orbitaire externe a été détaché et est entraîné avec le lambeau périostique au niveau de l'orifice (d'après Diakonow, *État actuel de la chirurgie nerveuse*, t. II, p. 57).

La mortalité opératoire, soit par cachexie, soit par méningite, varie avec les diverses statistiques publiées : elle était, en 1897, dans la statistique de Chipault, de 18 p. 100, tandis que, dans la statistique plus récente de Brouislas Sawicki, elle est de 27 p. 100, et dans celle d'Alexander de 57 p. 100. Je ne m'attarderai pas à discuter la valeur de ces chiffres dans lesquels ne figurent certainement pas tous les cas malheureux et qui sont faits de cas très dissemblables. Ce qu'il faut savoir, c'est qu'il importe de tenir grand compte, au point de vue des résultats opératoires *immédiats*, de l'âge auquel on est obligé d'opérer le sujet, de son état général et du volume de l'encéphalocèle ; on ne peut pas, en effet, comparer au point de vue de la gravité les encéphalocèles de petit volume, aux tumeurs de grandes dimensions et prêtes à se rompre, qu'on peut être forcé d'opérer dans les premiers jours qui suivent la naissance.

Les résultats *éloignés* de l'opération sont loin d'être brillants dans tous les cas; à côté de terminaisons heureuses, on a vu souvent les opérés n'en retirer aucun bénéfice : Bergmann, sur 8 opérés, n'en perd qu'un seul, mais il voit survenir chez trois des survivants de l'hydrocéphalie complication fréquente en pareil cas, et Bolle, cité par Marion, sur cinq malades qu'il a suivis, a constaté de l'idiotie et des paralysies. Ces résultats peu satisfaisants sont dus au mauvais état physique dans lequel se trouvent certains sujets dont l'encéphalocèle s'accompagne d'autres malformations congénitales. Les meilleurs résultats seront obtenus chez des enfants bien portants, dont l'encéphalocèle est de petit volume, pédiculée, et ne présentant pas d'autre tare physique.

On s'attachera donc, au point de vue des *indications opératoires*, à

n'intervenir, sauf le cas d'urgence (encéphalocèle qui menace de se rompre) qu'à une époque assez éloignée de la naissance, vers deux ou trois ans et même plus tardivement, sur des enfants vigoureux, dont le développement intellectuel semble normal. Il sera toujours préférable, ne serait-ce qu'au point de vue esthétique, d'opérer les encéphalocèles de petit volume.

On s'abstiendra d'opérer les encéphalocèles présentant des dimensions énormes et les enfants dont le développement physique et intellectuel laisse à désirer, surtout s'ils sont atteints d'autres malformations craniennes ou à distance, et s'ils présentent de l'hydrocéphalie. C'est à ce prix seulement qu'on pourra obtenir des succès durables.

IX. — AFFECTIONS CÉRÉBRALES DIVERSES.

Il me reste à étudier dans ce chapitre les interventions chirurgicales proposées pour le traitement de diverses affections cérébrales. Les résultats obtenus, à part de rares exceptions, ont été peu encourageants, et les opérations préconisées jouissent d'une faveur bien minime actuellement auprès de la plupart des chirurgiens ; je serai donc bref en ce qui concerne cette étude.

ÉPILEPSIE SYMPATHIQUE ET ÉPILEPSIE DITE ESSENTIELLE (1).

Il a déjà été question, dans les chapitres précédents, des épilepsies

(1) Parmi les travaux récents à consulter : Jonnesco, Sympathectomie (*Rev. neurol.*, 1898, p. 419). — Jaboulay et Lannois, Sur le trait. de l'épilepsie par la sympathectomie (*Rev. de méd.*, 1899, p. 1 à 18). — Féré, *Rev. de chir.*, 1900. — Boissier, Épilepsie et trépanation (*Rev. neurol.*, 1901, p. 40). — Da Costa, Trait. chirurgical de l'épilepsie (*Méd. mod.*, 1901, p. 96). — Séglas et Heitz, Trait. de l'épilepsie (*Rev. neurol.*, 1901, p. 41). — Gilles de La Tourette, Trait. pratique de l'épilepsie (*Rev. neurol.*, 1901, p. 374). — Toulouse et Richet, Trait. de l'épilepsie (*Rev. neurol.*, 1901, p. 41). — Doran, Intervention opératoire dans l'épilepsie (*Albany med. Ann.*, déc. 1902). — Obrégia, Suites éloignées de la sympathectomie bilatérale et totale chez les épileptiques invétérés (*C. R. Presse méd.*, 1902, p. 811). — Bourneville, Suites éloignées du traitement chirurgical de l'épilepsie (*Rev. neurol.*, 1902, p. 836). — Rasumowsky, Trépanation dans l'épilepsie corticale (*Arch. für klin. Chir.*, 1902, Bd. LXVII). — Chipault, État actuel de la chirurgie nerveuse, Paris, 1903. — Jaboulay, Sympathectomie, Résultats (*Rev. neurol.*, 1903, p. 677). — Vidal, Trait. chirurgical des épilepsies essentielles (*Congrès de chir.*, oct. 1903). — Terrile et Rolando, La sympathectomie dans l'épilepsie (*Clin. ital.*, 1903). — Fedor Krause, The surgical treatment of non traumatic Jacksonian Epilepsy (*Centralblatt für Chir.*, 1903, Bd. XXX, n° 36, p. 37). — A. Broca, Précis de chirurgie cérébrale, 1903. — Delagenière, Nouveau trait. de l'épilepsie par la ligature du sinus longitudinal supérieur (*Arch. prov. de chir.*, 1904). — Bourgeois, Les épileptiques et la chirurgie, *Thèse de doctorat*, Paris, 1904, n° 388. — Fedor Krause, Die chirurgische Behandlung von Krankheiten der Gehirnes (*Deutsche med. Wochenschr.*, 1905, Bd. XXXI, n° 47, p. 1873, et in *Berliner klin. Wochenschr.*, Ewald Fettschr., 1905, Bd. XLII, p. 70). — Marion Chirurgie opératoire du système nerveux, 1905. — Friedrich, Ueber die operative

symptomatiques de lésions craniennes, telles que l'épilepsie traumatique et les épilepsies provoquées par les tumeurs de l'encéphale, les lésions inflammatoires craniennes, etc. Je n'y reviendrai pas ici.

Il me reste à étudier l'épilepsie qu'on a décrite sous le nom d'**ÉPILEPSIE SYMPATHIQUE** et l'**ÉPILEPSIE DITE ESSENTIELLE.** Entendons-nous d'abord sur ces deux termes.

L'épilepsie est **SYMPATHIQUE** lorsque la lésion à laquelle nous la rattachons siège en dehors de l'encéphale, en un point plus ou moins éloigné de l'organisme. On l'appelle encore épilepsie **RÉFLEXE** ou épilepsie **EN RAPPORT AVEC UNE LÉSION PÉRIPHÉRIQUE.**

L'épilepsie **ESSENTIELLE**, appelée aussi **ÉPILEPSIE-NÉVROSE** et épilepsie **IDIOPATHIQUE**, est celle que nous ne pouvons rattacher à aucune lésion appréciable, celle dont nous ignorons la cause.

En somme, il existerait deux groupes dans les épilepsies, le groupe des épilepsies symptomatiques (d'une lésion cranienne ou d'une lésion périphérique), et celui de l'épilepsie essentielle. En réalité, la distinction entre les épilepsies symptomatiques et essentielle n'est pas aussi tranchée qu'on pourrait le supposer; l'épilepsie essentielle perd de son importance à mesure que nous apprenons à mieux connaître les causes de l'épilepsie; le terme d'épilepsie essentielle cache notre ignorance : lorsque nous disons d'une épilepsie qu'elle est essentielle, cela veut dire que nous n'en connaissons pas la cause, mais cela ne veut pas dire que cette cause n'existe pas. Au surplus n'a-t-on pas trouvé dans des cerveaux sains en apparence des lésions de sclérose dont le microscope seul a pu révéler l'existence?

Au point de vue clinique, la division en épilepsie essentielle et symptomatique n'est pas plus nettement tranchée qu'au point de vue étiologique; d'une façon générale, on peut admettre que les crises généralisées appartiennent plutôt à l'épilepsie idiopathique, tandis que les crises d'épilepsie jacksonienne relèvent d'une épilepsie symptomatique, à lésion localisée. « Mais en cela il n'y a rien d'absolu, et l'anatomie pathologique nous apprend que, d'un côté comme de l'autre, il y a de nombreuses exceptions à cette règle » (A. Broca).

Ces réserves faites, nous conserverons jusqu'à nouvel ordre la division en épilepsie symptomatique et épilepsie essentielle, qui a l'avantage d'être commode au point de vue de notre description.

TRAITEMENT. — 1° Épilepsies réflexes d'origine périphérique ou sympathique. — Elles se manifestent sous la forme d'épilepsie partielle ou généralisée. Les causes susceptibles

Beeinflussbarkeit des Epileptikergehirns (*Arch. für klin. Chir.*, 1905, p. 852). — Poirault, Les méthodes de traitement de l'épilepsie, *Thèse de doctorat*, Paris, 1906. — Edwin Bramwell, The treatment of Epilepsy (*Clinical Studies*, New Series, Edinburgh, 1906, Bd. IV, p. 180). — Cushing, *Surgery of the Head*, Baltimore, 1908, p. 244.

de les provoquer sont nombreuses. Ce sont d'abord des lésions traumatiques siégeant en un point quelconque du corps, en dehors de la région cranienne, telle une cicatrice située au niveau d'un membre, cicatrice épileptogène. En pareil cas, la cicatrice peut être le point de départ de l'aura qui précède la crise épileptique, ou bien ce sont les pressions exercées à son niveau qui provoquent la crise. La cicatrice incriminée renferme parfois un corps étranger dont le rôle provocateur est évident; tel était le cas d'un jeune garçon dont Hufeland a rapporté l'histoire, et chez lequel une tache rouge à l'un des pieds provoquait à la pression une attaque; on fit une incision, on retira un fragment de verre; depuis la guérison a été obtenue. Ailleurs, c'est un nerf de voisinage inclus dans la cicatrice, des corps étrangers du nez et des oreilles qui ont été parfois le point de départ des crises épileptiques. D'autres fois, les phénomènes épileptiques ont eu pour origine des lésions non traumatiques; on a vu les affections les plus variées devenir le point de départ de l'aura, telles la compression d'un nerf par une tumeur, les affections des organes génitaux de l'homme (lésions testiculaires, rétrécissement de l'urètre, phimosis, affections vésicales), les lésions utéro-ovariennes, les polypes du nez, les affections de l'estomac et de l'intestin, etc.

Il n'est pas douteux que, dans un certain nombre de cas, l'épilepsie semble être sous la dépendance de ces diverses causes: la preuve en est que leur suppression a souvent fait cesser les crises convulsives. Mais il est bien difficile de dire quelle part revient dans la production des accidents à l'agent irritant périphérique (cicatrice ou autre), ou aux prédispositions héréditaires qui doivent jouer un rôle fort important dans la genèse de ces épilepsies.

Quoi qu'il en soit, il faut sans hésiter supprimer la cause irritante, lorsqu'on suppose que celle-ci est susceptible de jouer un rôle dans la production des accidents. Naturellement l'opération variera suivant la nature de la lésion incriminée. Les résultats obtenus ont été parfois très satisfaisants, et, à la suite de l'excision d'une cicatrice, de l'ablation d'une tumeur, on a obtenu la guérison persistante des crises épileptiques. Malheureusement beaucoup d'opérés n'ont pas été suivis suffisamment longtemps après l'intervention pour qu'on puisse affirmer que leur guérison était définitive. Il faut savoir enfin qu'il y a des cas dans lesquels l'opération n'a procuré qu'une amélioration passagère ou même n'a été suivie d'aucun résultat.

Féré a écrit : « Ces résultats ne sont pas toujours tels qu'on pourrait les attendre d'une intervention qui s'attaque directement à la cause; c'est qu'une même cause ne produit pas toujours les mêmes effets sur des individus divers dont la prédisposition est différente. » D'autre part, il faut tenir compte de l'habitude convulsive acquise par le sujet; lorsque les accidents remontent à une date ancienne, l'épilepsie peut survivre à l'irritation qui lui a donné naissance (Féré).

Si donc, dans l'épilepsie réflexe, nous devons conseiller l'intervention chirurgicale, il faut savoir que nous ne devons jamais promettre la guérison au malade ou à son entourage.

Bien entendu, le traitement médical ne saurait être négligé dans aucun cas ; c'est seulement après échec de ce traitement qu'on sera en droit de recourir à l'opération ; même après celle-ci, la médication bromurée sera toujours le complément indispensable de l'action chirurgicale.

2° **Épilepsie essentielle.** — Ici encore on ne sera autorisé à recourir au traitement opératoire qu'après avoir essayé pendant un temps suffisamment prolongé du traitement médical. La conduite à tenir au point de vue de la thérapeutique chirurgicale variera suivant que l'épilepsie essentielle se manifeste sous la forme d'une épilepsie partielle avec symptôme fonctionnel localisateur, ou qu'il s'agit d'une épilepsie généralisée sans aucun symptôme localisateur.

Dans l'**épilepsie partielle** *avec symptôme localisateur*, c'est à la trépanation qu'il faut recourir ; on agira comme s'il s'agissait d'une épilepsie symptomatique en se laissant guider pour le siège de la trépanation par l'existence d'une douleur, de l'aura, par la constatation du groupe musculaire par lequel débutent les accidents convulsifs.

La trépanation permettra de constater si l'épilepsie est bien une épilepsie essentielle et non une épilepsie symptomatique. Dans le cas où il n'existe aucune lésion appréciable à l'œil nu, après ouverture de la dure-mère, la question se pose de savoir si, comme l'a conseillé Horsley, on doit pratiquer l'excision des centres corticaux incriminés, qui, nous l'avons vu, sont quelquefois le siège de lésions de sclérose dont le microscope peut seul nous révéler l'existence. J'ai déjà étudié cette question de l'excision des centres corticaux épileptogènes, à propos de l'épilepsie traumatique (Voy. p. 224) ; on sait que Horsley propose de délimiter, à l'aide de l'électrisation, dans la substance nerveuse mise à nu, le centre qui est le point de départ des phénomènes convulsifs et d'en faire l'ablation.

J'ai montré qu'en somme les chirurgiens étaient peu favorables actuellement à ce mode d'intervention, non pas que l'opération d'Horsley soit plus grave que les autres interventions appliquées au traitement de l'épilepsie traumatique ; mais on a objecté qu'elle était susceptible de substituer aux troubles épileptiques des paralysies non moins redoutables. Il est certain que, dans quelques cas, on a observé des paralysies persistantes, plus ou moins étendues ; cependant il est généralement admis que ces paralysies ne sont que transitoires ou ne laissent persister après elles qu'une parésie insignifiante. D'autre part, l'opération n'a jamais aggravé les crises épileptiques. Par conséquent, s'il était démontré que l'ablation des centres a une action curative évidente sur les accidents épileptiques, cette opération pourrait être tentée. Or on semble admettre que les résultats fournis

par l'excision ne sont pas supérieurs à ceux de la trépanation simple. Dans ces conditions, il était plus sage de s'abstenir, et c'est la conduite que semblent avoir adoptée la plupart des chirurgiens. On se contentera donc de la trépanation simple, et on laissera ouverte la brèche faite à la dure-mère. Malheureusement l'opération n'a fourni le plus souvent que des améliorations, et encore n'ont-elles été souvent que passagères (1).

Contre l'***épilepsie dite essentielle, épilepsie généralisée, sans symptôme localisateur***, plusieurs méthodes de traitement chirurgical ont été proposées, méthodes variables suivant l'idée qu'on s'est faite de la pathogénie des accidents épileptiques.

A l'époque où l'épilepsie fut considérée à tort comme une affection d'origine génitale, on pratiqua chez l'homme la ligature du cordon ou la castration, chez la femme l'ablation des ovaires.

Sous l'empire des idées qui attribuent aux troubles de la circulation cérébrale un rôle dans la pathogénie des accidents épileptiques, des interventions ont été proposées qui avaient pour but d'agir sur les vaisseaux cérébraux, de façon à modifier la circulation cérébrale, telle la LIGATURE DES GROS VAISSEAUX DU COU (artères vertébrales et carotides) préconisée par Alexander ; la LIGATURE DU SINUS LONGITUDINAL SUPÉRIEUR AU-DESSUS DU PRESSOIR exécutée dans deux cas par Delagenière, dans le but de déterminer l'affaissement des veines périphériques alimentant le sinus (Delagenière, en effet, admet que le système veineux est gorgé de sang pendant la crise, et cette distension des veines peut être une cause d'irritation pour la zone corticale), et la RÉSECTION BILATÉRALE PLUS OU MOINS ÉTENDUE DU SYMPATHIQUE CERVICAL, préconisée également par Alexander ; dans certains cas, en effet, on s'est contenté d'enlever les ganglions cervi-

(1) Il est juste, cependant, de reconnaître que, dans certains cas, l'excision des centres a fourni des résultats appréciables. Témoin le fait suivant, rapporté par Rinne à la réunion libre des chirurgiens de Berlin (12 mars 1906). Il s'agit d'un malade opéré, *douze ans* auparavant, pour des crises d'épilepsie jacksonienne qui remontaient à l'enfance, étaient survenues sans cause apparente et avaient fini, peu à peu, par augmenter d'intensité et de fréquence, au point que le malade était devenu inapte à tout travail. Les crises débutant toujours par des convulsions de la main droite, Rinne intervint du côté du centre cortical des mouvements du membre supérieur. La situation du centre ayant été déterminée par l'excitation électrique, celui-ci fut excisé et le volet ostéo-périostique fut rabattu sur la brèche cranienne. A la suite de l'opération, le malade présenta une paralysie complète du membre supérieur droit, mais celle-ci s'atténua progressivement, et, douze ans après, il persiste seulement une légère parésie se traduisant par une certaine maladresse dans les actes qui nécessitent de la précision, tels que l'écriture. *Quant aux crises épileptiques*, elles disparurent immédiatement après l'opération, mais *réapparurent au bout de six mois ; il est vrai qu'elles sont très espacées* — une tous les deux mois environ — et *très bénignes* : le malade les sent venir et peut s'allonger à temps. Cet état dure actuellement *depuis onze ans*. Rinne attribue en partie le bon résultat qu'il a obtenu à ce que le volet osseux ne s'est pas réuni au pourtour de la brèche cranienne par une soudure osseuse ; il subsiste entre les deux une zone de tissu mou.

caux supérieurs; d'autres fois on a réséqué la chaîne du sympathique cervical tout entière. Le but de l'opération est d'agir sur la circulation cérébrale par l'intermédiaire des nerfs vaso-moteurs que le sympathique fournit aux vaisseaux encéphaliques; la résection du sympathique aurait pour résultat l'abolition de l'anémie encéphalique, cause de l'attaque d'épilepsie; Jonnesco pense que la résection du sympathique agirait aussi en supprimant la transmission au cerveau des excitations réflexes parties des organes thoraco-abdominaux. Pour Chipault, la vaso-dilatation, conséquence de la sympathicectomie, établirait un courant sanguin plus actif qui laverait les cellules cérébrales des produits toxiques qu'elles renferment.

La TRÉPANATION et les PONCTIONS LOMBAIRES ont été pratiquées dans le but de décomprimer le cerveau. La trépanation est de date fort ancienne, puisque nous avons vu au chapitre de l'histoire de la chirurgie cranienne qu'elle semblait avoir été employée contre l'épilepsie à la période préhistorique. L'ouverture du crâne est généralement pratiquée au niveau des régions motrices, et il semble préférable, pour mieux assurer la décompression, d'ouvrir la dure-mère et d'en retourner les lambeaux en dehors sur la surface de section osseuse, pour maintenir la brèche ouverte définitivement. Le lambeau cutané seul recouvre la brèche faite à la paroi cranienne.

Enfin récemment (1906), Laplace (1) (de Philadelphie) a proposé de traiter l'épilepsie idiopathique par l'APPENDICECTOMIE SUIVIE DE LAVAGES RÉPÉTÉS DU CÔLON. Sous l'influence des idées de Metchnikoff sur la nocivité du gros intestin, Laplace s'est demandé si l'épilepsie n'était pas due à l'accumulation de toxines d'origine intestinale et à leur action sur le système nerveux. Pour empêcher la stagnation des matières dans le côlon, il a pratiqué l'appendicectomie et fait par l'appendice ainsi ouvert des lavages du côlon.

Quels ont été les résultats fournis par ces diverses méthodes opératoires? Les ligatures des gros vaisseaux du cou ont été rapidement abandonnées; je ne m'attarderai pas à discuter leur valeur. D'autre part, la ligature du sinus longitudinal supérieur, employée par Delagenière dans deux cas seulement, n'a pas fait ses preuves. Il en est de même de l'appendicectomie suivie de lavages répétés du côlon, préconisée par Laplace; bien que les résultats rapportés par l'auteur paraissent satisfaisants, les observations sont trop récentes pour qu'on puisse en faire état.

Restent la *sympathicectomie* et la *trépanation*. Ces interventions ne sont pas graves au point de vue opératoire; par conséquent, si elles sont susceptibles de fournir des résultats appréciables dans les cas qui nous occupent, il faut sans hésiter y recourir. L'une et l'autre, au dire des auteurs, ont fourni des améliorations et même des guérisons apparentes. Il semble cependant que les résultats de la sympathicectomie aient été meilleurs, si l'on en croit les statistiques de Chipault

et de Jonnesco, que ceux de la trépanation. Malheureusement ces résultats favorables ont été généralement publiés à une date trop rapprochée de l'opération. Or ce qu'il importe de connaître, c'est la valeur des résultats éloignés que ces opérations ont donnés. Nous savons en effet que, chez les épileptiques, il n'est pas rare d'observer, avec toutes les médications et à la suite de blessures chirurgicales ou accidentelles quelconques, des guérisons apparentes ou des améliorations de plus ou moins longue durée; alors on est en droit de se demander si la résection du sympathique et la trépanation n'agissent pas de la même façon. Pour juger de la valeur de ces opérations, il faudrait donc que les malades soient observés dans des conditions satisfaisantes plusieurs années après l'intervention du chirurgien. Nous savons par expérience que la plupart du temps les accidents n'ont pas tardé à réapparaître comme avant l'opération. C'est ce qui explique que les neurologistes et la plupart des chirurgiens soient actuellement abstentionnistes. A la réunion libre des chirurgiens de Berlin (mars 1906), Kraüse déclarait que, pour sa part, il n'intervenait jamais opératoirement que dans les épilepsies du type jacksonien ; dans l'épilepsie commune, l'opération n'a aucun but précis et ne donne aucun résultat; Borchardt rappelait que von Bergmann, lui aussi, ne soumet au traitement chirurgical que les épilepsies du type jacksonien. Cependant on pourrait être autorisé à recourir à une intervention chirurgicale chez les épileptiques qu'un traitement médical intensif ne parvient pas à calmer et qui, du fait de la répétition et de l'intensité des crises, se trouvent dans une situation intolérable.

En somme, la question de l'intervention chirurgicale appliquée au traitement de l'épilepsie essentielle est actuellement fort peu avancée. Les résultats obtenus, à part quelques exceptions, ont été généralement très peu favorables. Peut-être parviendra-t-on un jour, lorsqu'on connaîtra mieux les différentes variétés de l'épilepsie, à distinguer les cas qui sont susceptibles d'être guéris ou améliorés par le chirurgien et à faire un choix judicieux parmi les différentes méthodes chirurgicales, qu'on ne saurait appliquer, comme on l'a fait jusqu'ici, indistinctement à tous les cas?

HÉMORRAGIES MÉNINGÉES NON TRAUMATIQUES (1).

Il s'agit d'hémorragies ayant pour point de départ une *pachyméningite hémorragique*; elles se traduisent au début des accidents par un ictus apoplectique, dont on peut quelquefois reconnaître la cause en analysant avec soin les symptômes qui ont précédé l'attaque, en recherchant l'existence du signe de Kernig et en s'appuyant sur les résultats fournis par la ponction lombaire (Widal, Froin).

(1) Voy. J.-C. Munro, Surgical Treatment of hemorrhagic Pachymeningitis (*Boston City Hospital Reports*, 13 series, 1902, p. 109).

L'ictus apoplectique peut être suivi d'accidents de compression localisée et quelquefois de crises d'épilepsie jacksonienne, qui créent une indication à l'intervention chirurgicale. Celle-ci était admise en 1888 par Duponchel; depuis quelques chirurgiens ont cru devoir intervenir dans les cas qui nous occupent, et les résultats obtenus sont plutôt encourageants.

Le but de l'opération est d'évacuer le caillot sanguin, cause des accidents, après ouverture du crâne et incision de la dure-mère. D'après Marion, on se décidera à l'intervention évacuatrice « lorsque les phénomènes résultant de la compression cérébrale permettront de localiser le siège de l'épanchement; lorsque les accidents provoqués par l'hémorragie paraîtront n'avoir aucune tendance à rétrocéder spontanément, lorsque l'affection dont relève l'hémorragie ne constitue pas un danger plus imminent on plus sérieux que l'hémorragie elle-même ».

En 1905, Marion rapportait cinq cas où l'intervention avait été pratiquée et qui avaient donné quatre guérisons et une mort. Ces faits méritent d'être pris en considération.

HÉMORRAGIES CÉRÉBRALES NON TRAUMATIQUES OU SPONTANÉES.

On a proposé d'intervenir en pareil cas dans deux conditions différentes : 1° au moment où se produit l'hémorragie cérébrale, c'est-à-dire au moment de l'ictus apoplectique; 2° secondairement pour remédier aux accidents que peuvent provoquer les reliquats d'une hémorragie cranienne.

1° L'*intervention primitive* a été préconisée par Horsley, qui a conseillé de pratiquer la ligature de la carotide primitive, dans les quelques heures qui suivent l'attaque apoplectique, dans le but d'arrêter l'effusion du sang; et par Chipault, qui, reprenant la proposition de Piorry, d'Amussat, de Velpeau, conseille de trépaner le crâne pour évacuer le sang épanché.

Cette conduite chirurgicale n'a généralement pas été acceptée, et la plupart des auteurs se prononcent aujourd'hui pour l'abstention dans la période aiguë de l'hémorragie cérébrale.

2° L'*intervention secondaire* au contraire compte quelques partisans comme A. Broca, Marion, etc., qui trouvent légitime d'intervenir lorsqu'on est en présence d'accidents provoqués par des reliquats d'hémorragie, lorsqu'il existe, par exemple, des accidents localisés de paralysie ou d'épilepsie jacksonienne. L'opération, guidée par les signes de localisation, a pour but alors d'enlever l'hématome qui comprime ou irrite les centres nerveux, et elle est logique. Les résultats obtenus dans deux observations de Mac Ewen et de Lucas Championnière

le prouvent. Récemment Cushing (1) a défendu la cause de l'intervention dans l'hémorragie cérébrale, en s'appuyant sur ce fait que le caillot provoque les paralysies plutôt par la compression des tractus nerveux voisins que par leur destruction. Une fois le cortex incisé au niveau du caillot, celui-ci chassé par l'excès de pression intracranienne s'énucléerait de lui-même. Cushing conseille de recourir à la trépanation sous-temporale et d'atteindre le caillot en passant à travers les circonvolutions, au-dessus de la scissure sylvienne, pour éviter l'insula.

Il faut bien reconnaître toutefois que, quoique logiques, les interventions proposées ne sont guère entrées jusqu'ici dans la pratique.

ENCÉPHALOPATHIES INFANTILES.

Les cas que nous envisageons ici concernent des enfants qui, à l'occasion de lésions cérébrales telles que hémorragies, ramollissements, encéphalite, ont présenté d'abord une période d'accidents aigus bientôt suivie de l'apparition de troubles chroniques. Ces troubles chroniques sont caractérisés par des modifications plus ou moins profondes de l'intelligence, des troubles sensoriels et des troubles moteurs consistant en une paraplégie spasmodique ou une hémiplégie qui devient très rapidement spasmodique et peut s'accompagner de mouvements athétosiques ou choréiformes, phénomènes qui sont en relation avec la dégénérescence ou l'arrêt de développement du faisceau pyramidal, consécutif à la destruction de l'écorce ; il n'est pas rare qu'aux troubles paralytiques s'ajoutent des crises épileptiformes plus ou moins localisées.

Ces manifestations cliniques sont sous la dépendance de *lésions anatomiques* de siège et de nature très variables ; ce sont des lésions scléreuses se présentant sous l'aspect : d'une sclérose simple plus ou moins étendue, de rétractions cicatricielles, de plaques jaunes, de cavités pseudo-porencéphaliques, de cavités kystiques plus ou moins vastes, restes de foyers hémorragiques. Ce sont, en somme, des *lésions destructives et définitives*. En sorte que, au point de vue thérapeutique, notre champ d'action est assez limité.

Nous sommes impuissants vis-à-vis des lésions destructives, des lésions de sclérose et de dégénérescence qui les accompagnent, mais nous pouvons rechercher sinon la guérison, au moins l'amélioration des troubles intellectuels, paralytiques et surtout épileptiques, par la suppression des causes irritantes, par exemple, en cas de kyste, par l'extirpation ou l'ouverture et le drainage de la cavité kystique. C'est l'opinion émise par Putnam, Morton, Prince, Knapp, A. Broca, etc. Ce dernier auteur, à propos d'une observation personnelle, qui

(1) Cushing, *Surgery of the Head.*, Baltimore, 1908, p. 213.

fut suivie d'un résultat assez heureux, ajoute : « Il faut attendre avant de se prononcer sur le résultat définitif de l'opération ; il faut du temps pour que le cerveau se remette de l'arrêt de développement qu'il a subi, car les crises n'ont d'abord guère été modifiées, puis se sont peu à peu espacées. »

CÉPHALALGIE NON TRAUMATIQUE.

Nous avons vu précédemment (p. 221) que l'intervention chirurgicale était indiquée dans les céphalées rebelles d'origine traumatique.

La même conduite a paru légitime à certains chirurgiens, parmi lesquels Horsley, en ce qui concerne les *céphalalgies non traumatiques*, fixes et qui résistent à tous les traitements médicaux ; mais cette manière de faire a soulevé des protestations (Krönlein, Sahli, etc.).

Il faut cependant reconnaître qu'elle est légitime et que, dans des cas, *très rares il est vrai*, où la vie des malades est rendue intolérable par des douleurs qui résistent à toute la thérapeutique médicale, on serait en droit de recourir à la trépanation, d'autant plus que cette opération, qui consiste dans une simple ouverture du crâne, n'offre pas de gravité et que, d'autre part, il résulte de la lecture des observations publiées que la trépanation simple a fourni parfois des résultats heureux [Voy. Bock, De la trépanation dans les céphalalgies rebelles (La *Clinique*, 1898)].

Comment agit la trépanation ? On ne le sait pas exactement ; peut-être par décompression, peut-être par suppression d'une lésion osseuse localisée, peut-être enfin par simple influence psychique chez un sujet névropathe ?

PARALYSIE GÉNÉRALE.

On a proposé de pratiquer, à titre palliatif, chez les sujets atteints de paralysie générale, la trépanation, dans le but de décomprimer les centres nerveux et de remédier à l'augmentation de pression intracranienne qui existe au début de la maladie. Les résultats obtenus ont été peu encourageants, et la plupart des chirurgiens se prononcent actuellement contre toute intervention chirurgicale.

PSYCHOSES NON TRAUMATIQUES.

On est arrivé aux mêmes conclusions en ce qui concerne les psychoses non traumatiques, malgré les tentatives de Burckhardt et bien que, dans certains cas, on ait signalé des améliorations à la suite des interventions pratiquées ; mais ne sait-on pas que ces rémissions dans la maladie peuvent s'observer chez des aliénés d'une façon spontanée, ou à la suite d'une secousse morale, ou encore à propos d'une opération chirurgicale quelconque ?

TABLE DES MATIÈRES

Pages.

I. **Aperçu historique sur la chirurgie cranienne** 1

I. Perforations cranienne préhistoriques, 1. — II. Coutumes de chirurgie cranienne dans les différentes parties du monde, 6. — III. Histoire du trépan 10

II. **Anatomie cranio-encéphalique** 12

1° Configuration extérieure du crâne, 13. — 2° Configuration extérieure du cerveau. Localisations cérébrales, 14. — 3° Rapports des organes intracraniens avec les parois osseuses du crâne 21

III. **Des divers procédés de topographie cranio-encéphalique** 24

IV. **Manuel opératoire** 29

Trépanation du crâne, 29. — Ouverture du crâne à l'aide du trépan ordinaire, 31. — Craniectomie à lambeau, 33. — Complications opératoires, 39. — Réparation des pertes de substance cranienne 42

V. **Lésions traumatiques du crâne** 45

A. Lésions traumatiques des parties molles péricraniennes 45

Contusions, 46. — Plaies du cuir chevelu, 48. — Arrachements du cuir chevelu, 53. — Brûlures 55

B. Fractures du crane 57

I. *Fractures du crâne chez l'adulte* 57

1° Fractures limitées à la voûte, 58. — 2° F. irradiées de la voûte à la base, 62. — 3° F. limitées à la base, 71. — 4° Lésions des parties molles extra et intracraniennes dans les fractures du crâne 77

Symptômes et diagnostic, 79. — Pronostic, 92. — Traitement 94

II. *Fractures du crâne chez l'enfant* 102

I. Fractures datant de la grossesse et de l'accouchement, 102. — Céphalématome, 104. — II. Fractures accidentelles du crâne chez l'enfant.. 107

Céphalhydrocèle traumatique 113

III. *Fractures du crâne par coup de feu* 116

A. Lésions des parties molles péricraniennes, 117. — B. Coups de feu de la voûte cranienne, 117. — C. Coups de feu de la base du crâne, 122. — D. Lésions des parties molles intracraniennes 126

Symptômes des F. de la voûte, 128. — Des F. directes de la base, 133. — Traitement 139

Complications des traumatismes craniens 149

A. Complications intéressant les parties molles péricraniennes 149

I. Complications primitives, 149. — II. Complications secondaires, infectieuses 151

B. Complications encéphaliques des traumatismes craniens 153

I. Accidents primitifs 153

Commotion de l'encéphale, 154. — Contusion de l'encéphale, 164. — Compression de l'encéphale, 170. — Épanchements sanguins intracraniens obstétricaux, 174. — Épanchements sanguins intracraniens non obstétricaux 177

II. Accidents secondaires. Complications infectieuses intracraniennes. 201

Méningo-encéphalite traumatique, 201. — Hernie du cerveau, 206. — Abcès intracraniens 208

III. Accidents tertiaires 216

Céphalalgie traumatique, 221. — Troubles paralytiques, 222. — Épilepsie traumatique, 224. — Troubles intellectuels 235

VI. **Affections néoplasiques du crâne** 239

I. Tumeurs des parties molles péricraniennes 239

1° Tumeurs kystiques 239

Loupes, 239. — Kystes hydatiques 244

Pages.

2° Tumeurs solides 244
Tumeurs épithéliales : papillomes, cornes, 244 ; épithéliomas, 245. — Tumeurs conjonctives : lipomes, 253 ; tumeurs fibromateuses... 258
3° Tumeurs vasculaires 267
Angiomes, 267. — Anévrysmes artériels, 269. — Anévrysmes artério-veineux, 270. — Anévrysmes cirsoïdes, 272. — Tumeurs sanguines en communication avec la circulation veineuse intracranienne..... 278
4° Tumeurs gazeuses ou aériennes. Pneumatocèle du crâne..... 285

II. Tumeurs de la paroi osseuse du crane 297
Kystes hydatiques, 297. — Chondromes, 299. — Sarcomes, 299. — Carcinome, 303. — Myélome, 303. — Chlorome, 304. — Hyperostoses, exostoses, 304. — Ostéomes des sinus 308

III. Tumeurs des parties molles intracraniennes 310
I. Tumeurs de l'encéphale et des méninges 310
Anatomie pathologique, 311. — Diagnostic des tumeurs intracraniennes, 321. — Traitement 340
II. Tumeurs à la fois intracraniennes et extracraniennes (néoplasmes perforants des os du crâne. Fongus de la dure-mère)..... 355

VII. **Lésions infectieuses du crâne** 361
I. Lésions infectieuses du péricrane 362
Infections localisées : furoncle, anthrax, abcès circonscrit, 362. — Infections généralisées : érysipèle, phlegmon diffus 362
II. Lésions infectieuses de la paroi osseuse du crane 363
Ostéomyélite aiguë, 363. — Ostéomyélite traumatique, 368. — Ostéomyélite consécutive aux otites et sinusites suppurées, 369. — Tuberculose cranienne, 374. — Syphilis cranienne, 380. — Ostéite actinomycosique, 393. — Ostéite phosphorique..... 393
III. Lésions infectieuses des parties molles intracraniennes (méninges et encéphale) 394
Abcès cérébraux d'origine diverse, 394. — Méningites aiguës et subaiguës de cause générale, 397. — Méningite tuberculeuse..... 398

Complications des otites moyennes suppurées 400
I. Complications mastoïdiennes 401
Ostéopériostite de l'apophyse mastoïde, 402. — Mastoïdite aiguë, 403. — Mastoïdite de Bezold, 413. — Mastoïdite chronique..... 415
II. Lésions des parois osseuses des cavités de l'oreille moyenne 421
Carie et séquestres 421
III. Complications intracraniennes des otites 423
Méningites (méningite séreuse, méningite purulente), 424. — Abcès intracraniens d'origine otique (abcès extradural, abcès encéphalique), 430. — Pyémie otique. Phlébite des sinus..... 447
IV. Complications nerveuses des otites moyennes suppurées 462
Paralysie faciale, 462. — Névrite spinale..... 463
V. Autres complications des otites moyennes suppurées 464
Ulcération des vaisseaux, 464. — Méningite tuberculeuse, 467. — Ostéomyélite étendue du temporal, 467. — Suppurations otogènes de la base du crâne et paravertébrales..... 467

VIII. **Maladies congénitales du crâne et de l'encéphale** 468
I. Hydrocéphalie congénitale 468
II. Microcéphalie 482
III. Encéphalocèle congénitale 485

IX. **Affections cérébrales diverses** 497
Épilepsie sympathique et épilepsie dite essentielle, 497. — Hémorragies méningées non traumatiques, 503. — Hémorragies cérébrales non traumatiques ou spontanées, 504. — Encéphalopathies infantiles, 505. — Céphalalgie non traumatique, 506. — Paralysie générale, 506. — Psychoses non traumatiques..... 506

FIN

3436-08. — Corbeil. — Imprimerie Éd. Crété.

LIBRAIRIE J.-B. BAILLIÈRE et FILS, 19, rue Hautefeuille, à Paris

NOUVEAU

TRAITÉ DE CHIRURGIE

Publié en fascicules

SOUS LA DIRECTION DE

A. LE DENTU
Professeur de clinique chirurgicale à la Faculté de médecine de Paris
Chirurgien de l'Hôtel-Dieu.

PIERRE DELBET
Professeur agrégé à la Faculté de médecine de Paris
Chirurgien de l'hôpital Laënnec.

1. — *Grands processus morbides* [traumatismes, infections, troubles vasculaires et trophiques, cicatrices] (PIERRE DELBET, CHEVASSU, SCHWARTZ, VEAU) ..... 10 fr. »
2. — *Néoplasmes* (PIERRE DELBET).
3. — *Maladies chirurgicales de la peau* (J.-L. FAURE)..... 3 fr. »
4. — *Fractures* (H. RIEFFEL).
5. — *Maladies des Os* (P. MAUCLAIRE)..... 6 fr. »
6. — *Maladies des Articulations* [lésions traumatiques, plaies, entorses, luxations] (CAHIER)..... 6 fr. »
7. — *Maladies des Articulations* [lésions inflammatoires, ankyloses et néoplasmes] (P. MAUCLAIRE) [Troubles trophiques et corps étrangers] (DUJARRIER).
8. — *Arthrites tuberculeuses* (GANGOLPHE)..... 5 fr. »
9. — *Maladies des Muscles, Aponévroses, Tendons, Tissus péritendineux, Bourses séreuses* (OMBRÉDANNE)..... 4 fr. »
10. — *Maladies des Nerfs* (CUNÉO).
11. — *Maladies des Artères* (PIERRE DELBET).
12. — *Maladies des Veines* (LAUNAY). *Maladies des Lymphatiques* (BRODIER).
13. — *Maladies du Crâne et de l'Encéphale* (AUVRAY).
14. — *Maladies du Rachis et de la Moelle* (AUVRAY).
15. — *Malformations du Crâne et de la Face* (LE DENTU). *Maladies chirurgicales de la face* (MORESTIN). *Névralgies faciales* (P. DELBET).
16. — *Maladies des Mâchoires.*
17. — *Maladies des Yeux et de l'Orbite* (A. TERSON)..... 8 fr. »
18. — *Maladies des Fosses Nasales, des Sinus et des Oreilles* (CASTEX). *Maladies du Larynx, des Bronches et de la Trachée* (LUBET-BARBON).
19. — *Maladies de la Bouche, du Pharynx et des Glandes salivaires* (MORESTIN), *Maladies de l'OEsophage* (GANGOLPHE).
20. — *Maladies du Corps thyroïde* (BÉRARD)..... 8 fr. »
21. — *Maladies du Cou* (ARROU).
22. — *Maladies de la Poitrine* (SOULIGOUX).
23. — *Maladies de la Mamelle* (PIERRE DUVAL).
24. — *Maladies du Péritoine et de l'Intestin* (A. GUINARD).
25. — *Hernies* (JABOULAY et PATEL)..... 8 fr. »
26. — *Maladies du Mésentère, du Pancréas et de la Rate* (FR. VILLAR).
27. — *Maladies du Foie et des Voies biliaires* (J.-L. FAURE)
28. — *Maladies de l'Anus et du Rectum* (PIERRE DELBET).
29. — *Maladies du Rein et de l'Uretère* (ALBARRAN).
30. — *Maladies de la Vessie* (F. LEGUEU).
31. — *Maladies de l'Urètre, de la Prostate et du Pénis* (ALBARRAN et LEGUEU).
32. — *Maladies des Bourses et du Testicule* (P. SÉBILEAU).
33. — *Maladies des Membres* (P. MAUCLAIRE).

CHAQUE FASCICULE SE VEND SÉPAREMENT
Chaque fascicule se vend également *cartonné*, avec une augmentation de 1 fr. 50 par fascicule.

L'ouvrage complet coûtera environ 250 fr. — On peut souscrire en envoyant un acompte de 50 fr.

Les fascicules parus sont soulignés d'un trait noir.

Librairie J.-B. BAILLIÈRE ET FILS, 19, Rue Hautefeuille, PARIS

LA PRATIQUE

DES

Maladies des Enfants

DIAGNOSTIC et THÉRAPEUTIQUE

Publié en fascicules

PAR MM.

APERT, BARBIER, CASTAIGNE, GRENET, GUILLEMOT, GUINON, MARFAN, MÉRY, RIST, SIMON
Professeurs agrégés, médecins des hôpitaux, ou anciens internes des hôpitaux de Paris.

ANDÉRODIAS, CRUCHET, MOUSSOUS, ROCAZ
Professeur, professeurs agrégés, médecins des hôpitaux de Bordeaux.

WEILL,
Professeur à la Faculté de médecine de Lyon.

PÉHU
Médecin des hôpitaux de Lyon.

CARRIÈRE, HAUSHALTER
Professeurs aux Facultés de Lille et de Nancy.

DALOUS, LEENHARDT
Professeurs agrégés aux Facultés de Toulouse et de Montpellier.

AUDÉOUD, BOURDILLON,
Privats docents de la Faculté de Genève.

DELCOURT
Professeur agrégé à la Faculté de Bruxelles.

SECRÉTAIRE DE LA RÉDACTION

R. CRUCHET
Professeur agrégé à la Faculté de médecine de Bordeaux.
Médecin de l'hôpital suburbain des Enfants.

6 vol. fascicules in-8 (format du *Nouveau Traité de Médecine* de MM. Brouardel, Gilbert, Thoinot) de chacun 250 à 300 pages avec figures et photographies.

Chaque fascicule se vendra séparément.

L'ouvrage complet coûtera environ 50 fr. — Chaque fascicule se vend séparément. — Chaque fascicule se vend également ***cartonné*** avec un supplément de *1 fr. 50* par fascicule. — *On peut souscrire en adressant un acompte de 20 francs à la Librairie J.-B. Baillière et Fils.*

LIBRAIRIE J.-B. BAILLIÈRE et FILS, 19, rue Hautefeuille, à Paris

DIVISION EN FASCICULES

DE

LA PRATIQUE DES MALADIES DES ENFANTS

Fasc. I. — Le Nouveau-né et le Nourrisson.

Considérations générales sur la vie infantile et ses périodes, par Marfan.
Physiologie générale et pathologie du nouveau-né, par Andérodias.
Le nourrisson et la pratique de l'allaitement, par Andérodias.

Fasc. II. — Tube digestif.

Maladies de la bouche et des glandes salivaires (oreillons compris), par Grenet.
Maladies du pharynx et des amygdales (angine diphtérique comprise), par Rocaz.
Maladies du tube œsophago-gastro-intestinal (fièvre typhoïde et dysenterie comprises), par Méry et Guillemot.
Les vers intestinaux et les empoisonnements d'origine digestive, par Delcourt.

Fasc. III. — Appendice et Péritoine ; Foie, Reins, Pancréas ; Rate et Sang.

Maladies de l'appendice et du péritoine, par Hauschalter.
Maladies du foie et des reins, des glandes surrénales et du pancréas (diabète et maladie d'Addison compris), par Castaigne et Simon.
Maladies de la rate et du sang, par Leenhardt.

Fasc. IV. — Appareils circulatoire et respiratoire ; Médiastin.

Maladies du cœur et des vaisseaux, par Moussous.
Maladies du nez et du larynx, par Barbier.
Maladies des bronches, des poumons, des plèvres, par Guinon et Rist.
Maladies du médiastin, du thymus, des ganglions (y compris adénopathie trachéo-bronchique, micro-polyadénopathie, coqueluche et asthme), par Audeoud et Bourdillon.

Fasc. V. — Système nerveux ; Tissu cellulaire, Os, Articulations.

Maladies des méninges, par Carrière.
Maladies de l'encéphale, de la moelle, des nerfs et des muscles, par Cruchet.
Névroses, par Cruchet.
Maladies du tissu cellulaire (œdème, myxœdème, obésité, éléphantiasis compris), par Apert.
Maladies des os et des articulations (rachitisme, achondroplasie, rhumatisme compris), par Apert.

Fasc. VI. — Maladies de la peau et Fièvres éruptives.

Maladies de la peau (syphilis, tuberculose cutanée et scrofule compris), par Dalous.
Fièvres éruptives et érysipèle, par Weill et Péhu.

Tout souscripteur avant l'apparition du premier fascicule aura droit, en s'adressant directement aux éditeurs, à une remise de 10 0 0 sur tous les fascicules à paraître de l'ouvrage.

LIBRAIRIE J.-B. BAILLIÈRE et FILS, 19, rue Hautefeuille, à Paris

Dr P. CAMESCASSE & Dr R. LEHMAN

LA CHIRURGIE

ENSEIGNÉE PAR

LA STÉRÉOSCOPIE

260 stéréoscopies sur verre en boîtes 45 × 107. — **Prix**..... **260 fr.**

Chacune des dix opérations se vend séparément :

I. Cure radicale de la hernie inguinale, 32 plaques..... **35 fr.**
II. Hystérectomie vaginale, 29 plaques..... **32 fr.**
III. Laparotomie pour lésion unilatérale, 17 plaques..... **2[illegible] fr.**
IV. Curetage, 24 plaques..... **26 fr.**
V. Hystéropexie abdominale (deux procédés), 28 plaques..... **32 fr.**
VI. Amputation du sein, 20 plaques..... **22 fr.**
VII. Amputation de jambe, 27 plaques..... **30 fr.**
VIII. Appendicite, 34 plaques..... **38 fr.**
IX. Lipomes (deux opérations), 24 plaques..... **26 fr.**
X. Hygroma sous-tricipital, 25 plaques..... **28 fr.**

Prix de chaque plaque, séparément..... **1 fr. 25**

Envoi d'une plaque spécimen franco..... **1 fr**

GUIDE DES OPÉRATIONS COURANTES

1 vol. *(texte explicatif des opérations)* de 250 p., avec 50 photogravures. **10 fr.**

Prix de la brochure explicative de chaque opération. 1 vol. in-18, avec figures..... **1 fr. 50**

Stéréoscope à bonnette fixe..... **4 fr. »**
Stéréoscope à court foyer, jumelle à crémaillère et verres achromatiques donnant un fort grossissement..... **18 fr. »**
Stéréoscope américain, à plaque tournante, pouvant contenir 50 stéréoscopies..... **65 fr. »**
Boîte classeur, à rainures, pouvant contenir les plaques relatives à chaque opération..... **2 fr. 50**

En constatant la netteté, la précision, le *relief*, le respect des dimensions réelles que l'on peut obtenir par la photographie combinée avec la vision binoculaire, il a semblé aux Drs Camescasse et Lehman qu'il y aurait un avantage considérable à remplacer les dessins ou les photographies tels qu'ils figurent actuellement dans les ouvrages spéciaux par des vues stéréoscopiques prises au cours même d'une opération et en reproduisant tous les temps.

Ces vues pouvaient être sur papier ou sur verre. Malgré la fragilité de ce dernier, le volume qu'il occupe, la difficulté de son maniement, son prix relativement élevé, nous n'avons pas hésité à lui donner la préférence, puisque c'est à sa transparence que l'on doit de voir aussi nettement que dans la réalité.

Avec ces stéréoscopies, il est possible de « faire voir », de « faire comprendre » et par conséquent d'*apprendre* une opération à un médecin ou à un étudiant sans y assister.

C'est là une forme nouvelle de l'enseignement de la chirurgie que nous présentons pour la première fois au public.

Un texte très court donne pour chaque opération : *Ce qu'il faut savoir*, c'est-à-dire les particularités anatomiques ou autres qu'il faut avoir présentes à l'esprit. *Ce qu'il faut avoir*, c'est-à-dire les aides et les instruments nécessaires. *Ce qu'il faut faire*, c'est-à-dire le manuel opératoire, tel que nous le concevons.

Voici enfin l'opération, ses temps principaux, la manière dont ils se succèdent et s'enchaînent. Et celui qui regardera pourra, s'il ne comprend pas dès l'abord, reprendre au point qui lui paraîtra obscur, ou revoir le tout autant de fois qu'il le voudra ; et chaque fois il aura vu l'opération aussi nettement que s'il y avait aidé ou que s'il l'avait faite lui-même.

1831-07. — Corbeil. Imprimerie Ed Crété.